INSTITUTUL DE MEDICINA SI FARMACIE IASI
DISCIPLINA DE HISTOLOGIE

Prof. dr. doc. Gioconda Dobrescu
Sef lucr. dr. Toni Gheorghiu Asist. dr. Marina Bârsu

HISTOLOGIE

CURS

VOL. II Histologie speciala
Aparate și sisteme

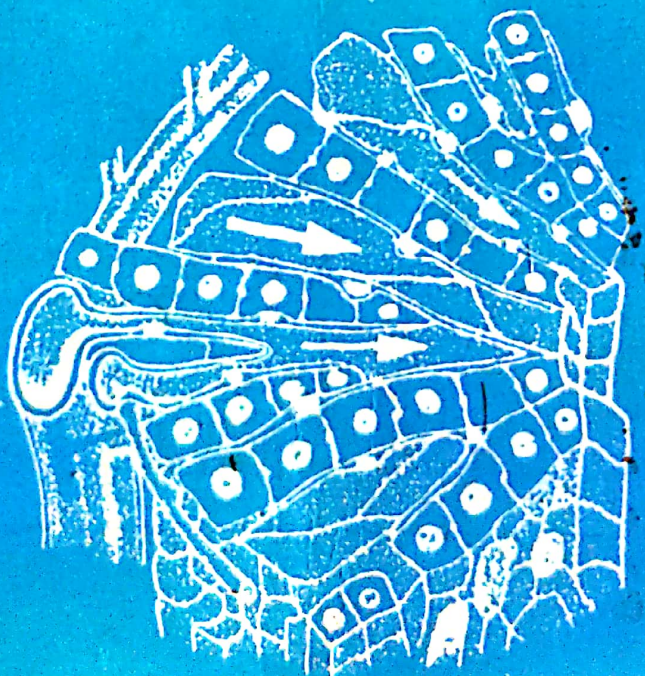

IASI - 1980

Scanned with OKEN Scanner

INSTITUTUL DE MEDICINA SI FARMACIE. IASI
DISCIPLINA DE HISTOLOGIE

CURS DE HISTOLOGIE

VOL. II

HISTOLOGIE SPECIALA
APARATE SI SISTEME

PROF. DR. DOC. GIOCONDA DOBRESCU
SEF. LUCRARI. DR. TONI GHEORGHIU
ASIST. DR. MARINA BÂRSU

IASI -1980-

Scanned with OKEN Scanner

SISTEMUL NERVOS

Sistemul nervos cuprinde organele periferice (ganglionii nervoşi şi nervii) ce alcătuiesc în ansamblu sistemul nervos periferic şi organele nevraxului (encefalul şi măduva) ce constituie sistemul nervos central.

Sistemul nervos periferic

Ganglionii nervoşi (cranieni, spinali sau rahidieni şi vegetativi) iau naştere în cursul dezvoltării ontogenetice din crestele neurale.

Ganglionul spinal este o formaţiune nervoasă intercalată pe traiectul căilor senzitive, care vin de la periferie spre măduva spinării.

In arhitectonia unui ganglion spinal se distinge : o capsulă conjunctivă, o zonă corticală şi o zonă axială (Fig.1).

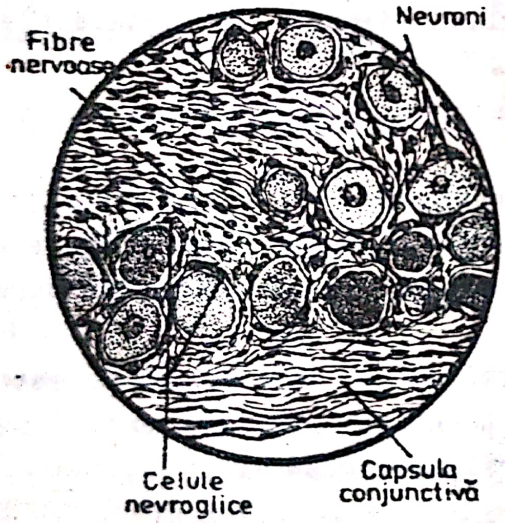

Fig.1. Ganglion spinal.

Din capsulă se desprind septuri conjunctive ce conţin vase sanguine.
Zona corticală cuprinde neuroni şi o stromă glio-conjunctivo-vasculară.
Neuronii sînt pseudounipolari, somato- şi viscerosenzitivi.
La unele mamifere se mai descriu şi un număr redus de neuroni mici stelaţi, multipolari visceroefectori.

Neuronii somatosenzitivi reprezintă majoritatea neuronilor din aceşti ganglioni (70-80 %). Sînt celule mari, rotunde, clare, cu un nucleu sferic central şi corpi Nissl de aspect granular (Fig.2). Prelungirea lor unică şi groasă după ce face un ghem în zona de emergenţă se împarte în două ramuri (T sau Y) mielinizate, una dendritică care se duce la periferie şi alta axonică care intră în nevrax.

Neuronii viscerosenzitivi sînt celule mici, rotunde, de aspect mai întunecat decît tipul precedent. Prelungirea lor se divide în două ramuri subţiri, cu sau fără teci de mielină.

Stroma glio-conjunctivo-vasculară. In jurul fiecărei celule nervoase se găseşte o capsulă fină, alcătuită din fibre reticulare şi colagene şi din celule conjunctive endoteliforme. Intre această capsulă şi corpul celulei nervoase sînt situate celulele nevroglice satelite, de formă stelată.

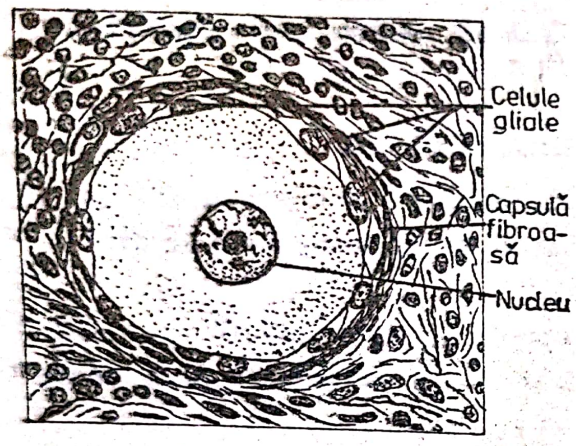

Fig.2. Neuron din ganglionul spinal.

Zona axială a ganglionului cuprinde rari neuroni şi mănunchiuri de fibre mielinice însoţite de tecile lui Schwann, care aparţin sistemelor de fibre senzitive, care vin de la periferie spre ganglion (dendrite) sau care pleacă de la ganglion spre nevrax (axoni).

Ganglionii cranieni au o structură similară cu cea a ganglionilor spinali.

Ganglionii vegetativi (paravertebrali, prevertebrali, intravisceralí) au o structură generală asemănătoare cu aceea a unui ganglion spinal, dar se deosebesc de acesta prin următoarele caracteristici :

a) Demarcaţia dintre zona corticală şi cea axială nu este tot atît de evidentă ca în ganglionul spinal, iar elementele neuronale sînt răspîndite printre fibrele nervoase (Fig.3).

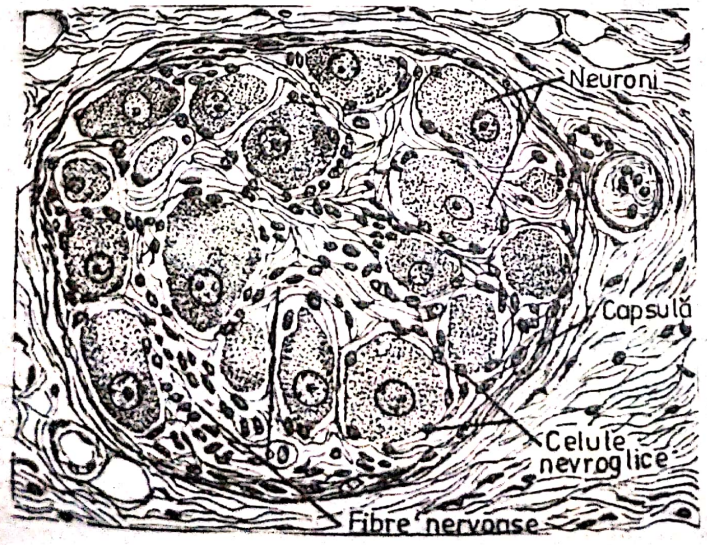

Fig.3. Ganglion vegetativ.

b) Neuronii multipolari sînt de tip funcţional efectori (Fig.4). Unii neuroni pot să conţină şi 2 nuclei.

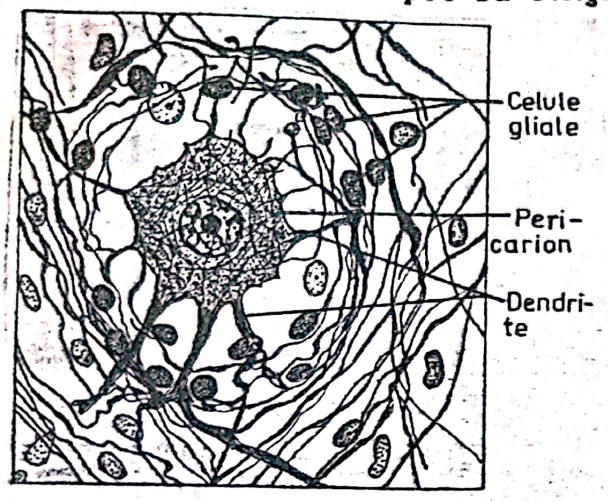

Fig.4. Celulă multipolară din ganglionul vegetativ.

c) Fibrele nervoase pot fi mielinice şi amielinice.

Fibrele mielinice provin de la neuronii din nevrax şi se numesc fibre preganglionare.

Fibrele amielinice pornesc de la ganglion spre organe şi se numesc fibre postganglionare.

Printre fibrele postganglionare putem găsi şi fibre cu mielină care, provenind din nevrax, traversează ganglionul respectiv pentru a face sinapsa într-un alt etaj ganglionar.

Nervii

Fibrele nervoase după ce ies în afara nevraxului, se grupează prin intermediul ţesutului conjunctiv în mănunchiuri nervoase constituind nervii.

Nervii pot fi senzitivi (alcătuiţi numai din fibre senzitive), motori (alcătuiţi numai din fibre motorii) şi mixti (alcătuiţi atît din fibre senzitive, cît şi motorii).

Fibrele amielinice spre deosebire de cele mielinice tind să se asocieze în fascicole mai mici, unele din ele sînt fibre senzitive de la ganglionul spinal iar altele sînt fibre postganglionare simpatice.

Un filet nervos este delimitat de o teacă de ţesut conjunctiv dens lamelar numită perinerv; (Fig.5,8) din care pornesc septuri conjunctive fine ce constituie endonervul şi delimitează fascicole nervoase mai subţiri; endonervul se termină în contact cu nevrilemul. Mai multe filete nervoase sînt solidarizate între ele printr-un ţesut conjunctiv lax, care constituie epinervul. Prin

intermediul ţesutului conjunctiv care participă la organizarea nervului, pătrund vasele sanguine şi limfatice care îi asigură troficitatea.

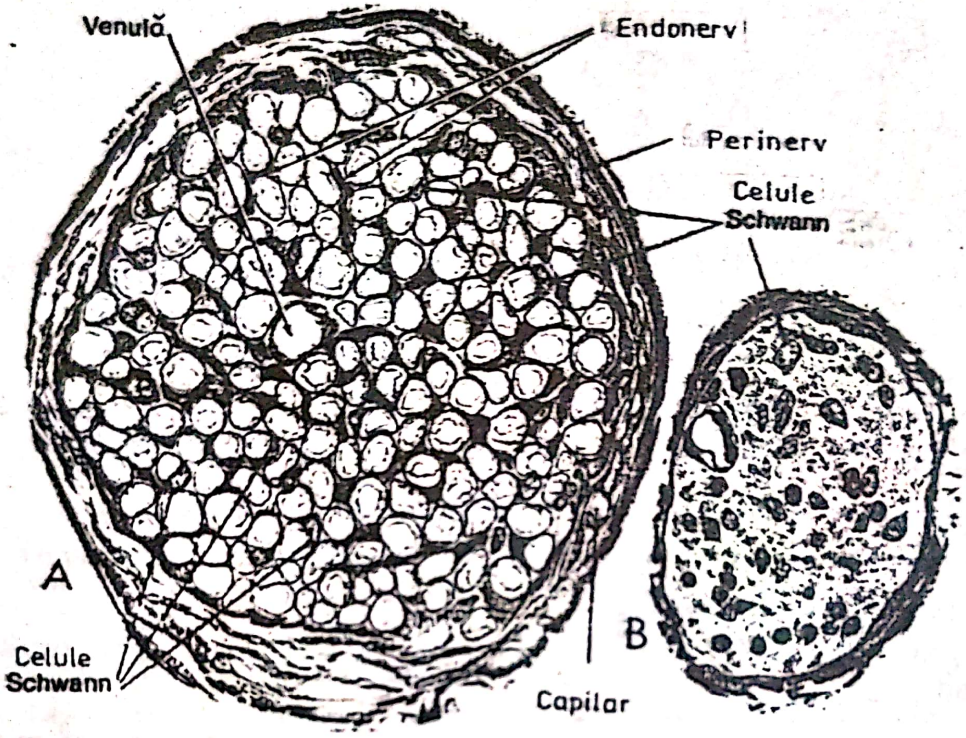

Fig.5. O secţiune transversală printr-un nerv cu fibre mielinice (A) şi amielinice (B) col. cu H.E.

Degenerescenţa şi regenerarea fibrelor nervoase

Nervii pot prezenta procese degenerative, cu caracter reversibil sau ireversibil, ca şi procese regenerative, ce survin mai ales în leziunile traumatice (Fig.6).

In leziunile traumatice prin strivire, în care teaca endoneurală este păstrată, rezultatele regenerării sînt mai bune decît în leziunile prin secţionare, cînd continuitatea nervului se întrerupe. Totuşi, la tineri, leziunile prin secţionare se refac mai bine, mai ales cînd este posibilă apropierea celor două capete şi suturarea tecilor endoneurale.

In toate aceste leziuni de nerv periferic structurile iniţial lezate sînt fibrele nervoase, după care apar şi modificări ale pericarionului. Alteraţiile degenerative ale segmentului distal constituie degenerescenţa wallerianâ sau secundară, iar modificările segmentului proximal constituie degenerescenţa retrogradă, ce implică şi alterarea pericarionului.

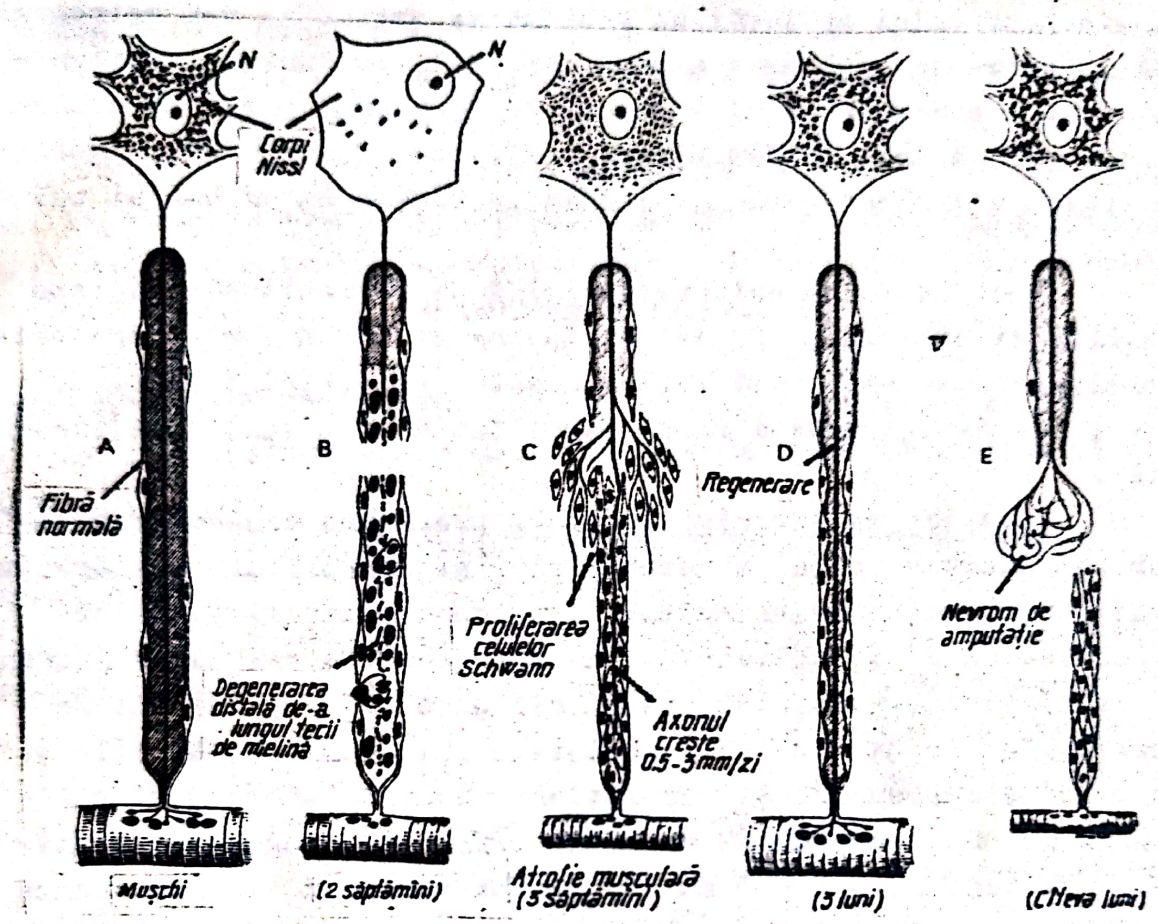

Fig.6. Principalele modificări care au loc într-o fibră nervoasă secţionată. A - Fibra nervoasă normală cu pericarion şi celula efectoare (fibra musculară striată). B - Fibra nervoasă secţionată cu apariţia fenomenelor degenerative la capătul distal şi fenomene de cromatoliză la nivelul pericarionului. C - Fibra musculară cu atrofie pronunţată. Celulele Schwann proliferează formînd tunele în care pătrunde axonul în creştere. D - Fibra nervoasă şi musculară regenerată. E - Formarea unui nevrom de amputaţie cînd axonul în creştere nu întîlneşte tunelul format de celulele Schwann.

Degenerescenţa secundară sau wallerianã se realizează în cel puţin 4 săptămîni şi duce la dezintegrarea completă a fibrelor nervoase distale. Neuritul devine retractat, apoi se fragmentează, iar mielina se dezintegrează, resturile de neurit şi de mielină fiind fagocitate de celulele Schwann, ce au proliferat între timp.

Degenerescenţa retrogradă interesează fibra proximală şi pericarionul. Începe de la 24 ore de la secţionare, atinge maxima după 7 zile şi se termină după 21 zile. Modificările de dezinte-

grare a neuritului şi tecii de mielină se extind în mod retrograd pînă la prima sau cel mult a doua strangulaţie Ranvier. Concomitent celulele Schwann proliferează. Pericarionul prezintă cromatoliză, iar nucleul se deplasează periferic. Se produce o imbibiţie apoasă a pericarionului, ce duce la creşterea volumului celular.

Dacă leziunea este reversibilă se restabileşte sinteza de A.R.N. şi proteine, iar celula devine capabilă să-şi regenereze prelungirile. Dacă însă leziunea este ireversibilă neuronul moare şi se dezintegrează fiind fagocitat de microglie (neuronofagie).

Regenerarea fibrelor nervoase presupune conservarea tecilor endoneurale, absenţa hemoragiilor şi a suprainfecţiilor. In primul rînd este necesară restabilirea continuităţii fibrelor secţionate, care se realizează prin proliferarea celulelor Schwann, atît la nivelul segmentului distal cît şi a celui proximal. Se formează o serie de tunele (bandeletele lui Bungner), distale şi proximale ce fuzionează şi restabilesc continuitatea. Dacă pericarionul nu este compromis, neuritul creşte din segmentul proximal cu o viteză de 0,5 - 3 mm. pe zi, pătrunde în tunele, inhibă proliferarea celulelor Schwann, stimulîndu-le pe cele existente să elaboreze teaca de mielină. Procesul de regenerare se realizează în aproximativ 3 luni.

Dacă neuritul nu se regenerează, celulele Schwann proliferează şi formează o tumoră (neurinom sau schwanom de amputaţie). Dacă există suprainfecţie, celulele conjunctive endoneurale proliferează mai rapid decît celulele Schwann şi se produce vindecarea prin cicatrizare. Uneori, în cursul cicatrizării, se produce totuşi o regenerare a neuritului şi o proliferare a celulelor Schwann rezultînd nevromul de amputare.

Procesul de înmugurire colaterală apare cînd numai o parte din fibrele unui nerv sînt secţionate. Fibrele rămase integre dau naştere, la nivelul unei strangulaţii Ranvier, la numeroase colaterale, care pătrund şi reinervează muşchii.

Procesul de regenerare a fibrelor nervoase centrale decurge mai puţin favorabil din cauza absenţei unui strat continuu de celule gliale adiacente care să formeze tunelele de legătură.

In leziuni extinse continuitatea nervilor se restabileşte prin transplante de nerv, din care nu persistă decît celulele

Schwann ce vor forma prin proliferare tunelele Bungner.

Sistemul nervos central se dezvoltă din tubul neural de origine ectodermică, ce este format din două segmente principale : unul cranian, sub formă de veziculă, din care se formează encefalul, şi altul caudal, cilindric, din care ia naştere măduva spinării. Canalul central al tubului neural dă naştere ventriculilor cerebrali şi canalului ependimar medular.

Prin proliferarea, diferenţierea şi maturarea celulelor primordiale ale sistemului nervos central - celulele neuroepiteliale - se constituie cele două substanţe caracteristice, albă şi cenuşie.

Prin această proliferare se constituie trei regiuni celulare :

- zona germinativă - sau bazală, situată în jurul canalului central, formată din celule neuroepiteliale în proliferare activă. In această zonă se diferenţiază atît celulele neurale tinere (neuroblastele), cît şi celulele gliale primitive (spongioblastele). Aceste elemente migrează periferic şi formează :

- zona palealâ sau medie unde are loc maturarea tuturor celulelor nervoase, neuronale şi gliale; şi

- zona externă sau vălul marginal ce este formată din prelungirile neuronilor situaţi în zona palealâ şi din astrocitele migrate periferic.

Activitatea proliferativă încetează odată cu terminarea dezvoltării sistemului nervos.

Zona bazală va fi reprezentată numai prin epiteliul ependimar, zona palealâ formează substanţa cenuşie, iar zona externă substanţa albă, unde au loc procesele de mielinizare.

Astfel se explică localizarea centrală a substanţei cenuşii în măduva spinării şi în trunchiul cerebral. Prezenţa substanţei cenuşii în corticala cerebrală şi cerebeloasă este rezultatul unui proces de migrare celulară a neuroblastelor către periferia vălului marginal.

Măduva spinării apare ca un cilindru învelit de meninge şi situat în canalul rahidian. Ea reprezintă un important centru reflex şi trofic, precum şi una din principalele căi de conducere.

Substanţa cenuşie, situată central, apare în secţiuni transversale sub forma literei H, căreia i se descriu două coarne

anterioare, scurte şi groase, şi două coarne posterioare lungi şi subţiri. In regiunea cervicală inferioară şi dorsală superioară există şi două coarne laterale anexate celor anterioare.

Substanţa albă este împărţită de către coarnele cenuşii în 3 perechi de cordoane : anterioare, laterale şi posterioare.

Substanţa cenuşie este alcătuită din pericarioni şi prelungirile lor amielinice, ca şi toate tipurile de glie, cu predominarea astrocitelor protoplasmatice (Fig.7).

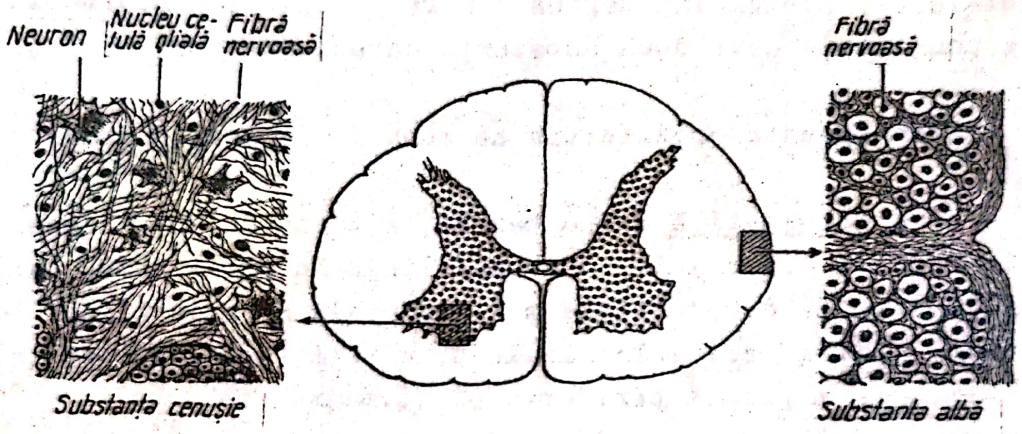

Fig.7. Secţiune transversală prin măduva spinării.

Coarnele anterioare (ventrale) conţin dispozitivul somatomotor mai bine dezvoltat în regiunea cervicală (plexul brahial) şi în cea lombară (plexul lombar). Neuronii sînt de două tipuri : motori şi de asociaţie. Neuronii motori, de tip multipolar, cu diametrul mare, formează prin axonii lor rădăcina motorie a nervului rahidian, iar prin dendrite stabilesc contacte sinaptice cu neuronii somatomotori contralaterali şi cu neuronii de asociaţie din coarnele dorsale. Neuronii de asociaţie (cordonali şi de tip Golgi II) realizează legătura dintre diferitele etaje ale măduvei homo- şi heterolaterale şi dintre diferiţi neuroni somato-motori.

Coarnele dorsale sau posterioare conţin neuroni de asociaţie cu semnificaţia neuronilor senzitivi de ordin II (cei de ordinul I fiind situaţi în ganglionii spinali). Sînt neuroni multipolari, mici şi mijlocii grupaţi sub formă de nuclei sau cîmpuri senzitive (sensibilitatea exteroceptivă - zona Rolando şi Waldeyer, sensibilitatea proprioceptivă - nucleul sau coloana Clarke).

Coarnele laterale vizibile numai în regiunea cervicală inferioară şi dorsală superioară conţin neuroni vegetativi de tip

multipolar, mici sau medii. Axonii lor părăsesc măduva pe calea rădăcinii motorii (anterioare) şi formează fibrele preganglionare, iar prin dendrite stabilesc contacte sinaptice cu neuronii sensitivi de asociaţie din coarnele posterioare.

Substanţa albă a măduvei este formată din fibre mielinice endo şi exogene grupate în fascicole care la rîndul lor alcătuiesc cordoanele albe : anterior, lateral şi posterior.

Cordoanele antero-laterale sînt alcătuite din căi lungi (exogene şi endogene) şi căi scurte (endogene).

1. Căile lungi pot fi grupate în căi lungi descendente (motorii) şi căi lungi ascendente (senzitive).

a) Căile lungi descendente sînt exogene şi au origine corticală sau subcorticală.

Căile de origine corticală sînt reprezentate de fasciculul piramidal direct (în cordonul anterior) şi fascicolul piramidal încrucişat (în cordonul lateral).

Căile de origine subcorticală provin din diencefal, pedunculi, protuberanţă, cerebel şi bulb.

Atît fibrele corticale cît şi cele subcorticale stabilesc sinapse în coarnele anterioare ale măduvei.

b) Căile lungi ascendente îşi au originea în măduvă (endogene) şi sînt reprezentate de fascicolul cerebelos direct şi încrucişat, ce conduc sensibilitatea profundă, şi de fascicolul semilunar, care conduce sensibilitatea termică, dureroasă şi tactilă difuză.

2. Căile scurte (endogene) sînt reprezentate prin fasciculele fundamentale ce cuprind fibre de asociaţie între diferite etaje ale măduvei.

Cordoanele posterioare sînt alcătuite din fibre exogene şi endogene.

Fibrele exogene sînt reprezentate prin axonii neuronilor pseudounipolari din ganglionii spinali, care pătrund în măduvă prin rădăcinele posterioare. Ele pot fi scurte, mijlocii sau lungi. Cele scurte conduc excitaţiile termice şi dureroase. Fibrele mijlocii conduc excitaţiile tactile, iar cele lungi transmit sensibilitatea profundă conştientă. Acestea din urmă alcătuiesc fascicolul lui Goll şi Burdach.

Fibrele endogene sînt fibre scurte de asociaţie între diferite etaje ale măduvei.

Scanned with OKEN Scanner

Măduva spinării este locul de închidere a circuitului în reflexele simple (unisegmentare şi pluriseegmentare) somatice şi vegetative.

Un arc reflex simplu comportă trei neuroni : un neuron receptor (senzitiv), un neuron asociativ şi un neuron efector.

Intr-un arc reflex simplu somatic, neuronul senzitiv se află într-un ganglion spinal; neuronul conector este un neuron Golgi II şi se află în substanţa cenuşie; neuronul motor se găseşte în coarnele anterioare, iar axonul acestuia formează rădăcinile anterioare şi merge la un muşchi (Fig.8).

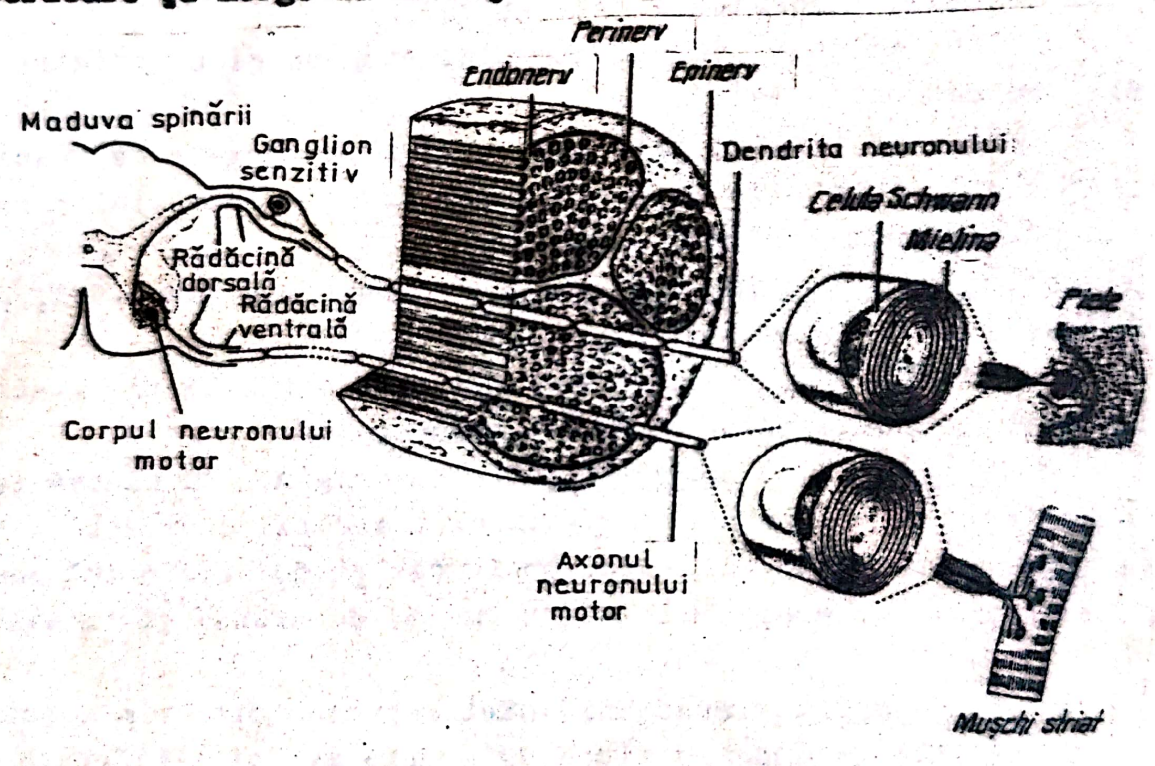

Fig.8. Reprezentarea schematică a nervului şi a unui arc reflex simplu.

Intr-un arc reflex vegetativ neuronul senzitiv se află tot în ganglionul spinal, neuronul de asociaţie se găseşte în cornul intermedio-lateral de unde trimite axonul prin rădăcinile anterioare (alături de axonii neuronilor motori) şi ajunge ca fibră mielinică preganglionară (după ce părăseşte nervul mixt printr-un ram comunicant alb) la al treilea neuron - neuronul viscero-efector situat într-unul din ganglionii simpatici.

Trunchiul cerebral reprezintă o structură de legătură între măduvă şi emisferele cerebrale, fiind format din bulb, puntea lui Varoli sau protuberanţa anulară şi pedunculii cerebrali. Sub-

stanţa cenuşie este localizată central, iar cea albă periferic. Datorită încrucişărilor fibrelor descendente motorii şi a celor ascendente sensitive, substanţa cenuşie apare fragmentată sub formă de coloane scurte sau nuclei, ce reprezintă nucleii proprii şi nucleii echivalenţi formaţiilor medulare. Substanţa albă conţine prelungirile neuronilor din nucleii proprii şi fibrele ascendente provenite din măduvă ca şi pe cele descendente ce-şi au originea în nucleii motori din etajele superioare.

Histologic structura este asemănătoare cu cea a măduvei. Doi nuclei prezintă aspecte particulare : locus niger (substanţa nigra) este format din neuroni mari, multipolari, ce conţin abundent pigment melanic, şi nucleul roşu constituit din neuroni de talie mijlocie, cu o mare cantitate de lipofuscină.

Substanţa reticulară, deşi evidentă şi în măduva cervicală, devine complet constituită la nivelul trunchiului cerebral şi se întinde pînă la hipotalamus. Ea reprezintă mai curînd o entitate fiziologică decît morfologică, fiind situată în spaţiile dintre structurile proprii ale trunchiului cerebral şi formată dintr-o împletitură de neuroni şi fibre amielinice. Neuronii apar izolaţi sau aglomeraţi, constituind nucleii substanţei reticulare. La nivelul substanţei reticulare se realizează filtrarea şi adaptarea adecvată atît a aferenţelor sensitive cît şi a eferenţelor motorii, în acest fel se exercită o acţiune de control atît asupra scoarţei cerebrale cît şi asupra neuronilor motori din coarnele anterioare ale măduvei.

Cerebelul stabileşte legături cu celelalte etaje ale sistemului nervos central, deosebit de importante fiind relaţiile cu talamusul. Cerebelul este organul de reglare şi coordonare a mişcărilor, volumul lui fiind în raport direct cu dezvoltarea motricităţii, a simţului de echilibru şi a celui de orientare.

Este format din două structuri : vermisul, ce reprezintă paleocerebelul şi emisferele cerebeloase care constituie neocerebelul.

Anatomic este format dintr-o masă de substanţă albă, în interiorul căreia se găsesc insule de substanţă cenuşie, ce constituie nucleii cerebelosi, iar la exterior este învelită de substanţă cenuşie, care formează scoarţa cerebeloasă.

Nucleii cerebelosi sînt constituiţi atît din neuroni mari, multipolari, ce conţin lipofuscină, cît şi din neuroni mici.

Dendritele acestor neuroni fac sinapse cu axonii celulelor Purkinje (ce au efect inhibitor asupra acestor neuroni), iar axonii formează căile cerebeloase aferente.

Scoarţa cerebeloasă este formată din trei straturi : stratul molecular (extern sau superficial), stratul celulelor lui Purkinje şi stratul granular (profund) (Fig.9).

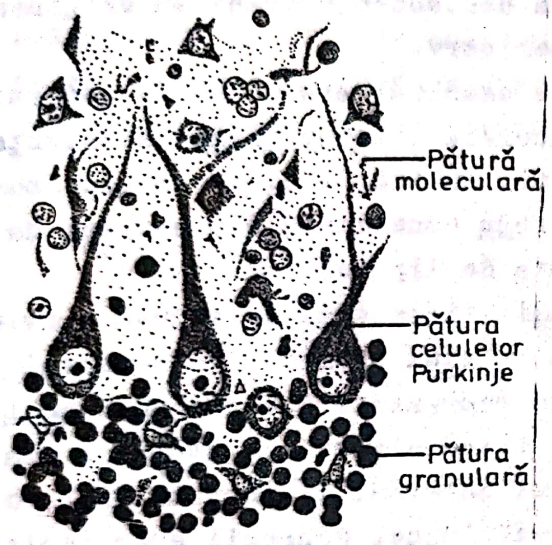

Fig.9. Scoarţa cerebelului - citoarhitectonie.

Stratul molecular, situat submeningeal, este sărac în celule, care sînt stelate, unele mici, superficiale, altele mari, profunde.

Celulele stelate mici sînt neuroni de asociaţie, ale căror prelungiri nu depăşesc stratul molecular.

Celulele stelate mari formează, prin axonii lor, o reţea fibrilară în jurul pericarionului celulei Purkinje, cu aspect de coşuleţ, de unde numele de "celule de coşuleţ". Aceste celule au o acţiune inhibitoare asupra celulelor Purkinje. Dendritele celulelor stelate, atît mici cît şi mari, stabilesc sinapse cu axonii celulelor granulare.

Stratul celulelor Purkinje (stratul intermediar) este format dintr-un singur rînd de celule caracteristice. Sînt neuroni mari (60 microni înălţime, 30 microni lăţime), în formă de pară, cu baza spre stratul granular. Prelungirile lor dendritice, bogat ramificate, pătrund în stratul molecular, unde stabilesc sinapse cu axonii celulelor granulare, iar axonii au un traiect descendent, străbat stratul granular şi substanţa albă şi se termină la nivelul nucleilor cerebeloşi. In jurul dendritelor celulelor Purkinje (deci în stratul molecular) se termină un grup de fibre aferente (centripete), fibrele agăţătoare (iederiforme), ce se încolăcesc în jurul lor şi au un efect stimulator.

Stratul granular este cel mai gros şi mai bogat celular, amintind, prin dimensiunile celulelor şi prin hipercolorabilitatea lor, ţesutul limfoid. Stratul granular este format din două tipuri de neuroni de asociaţie : neuroni de tip Golgi II, cu axoni

scurţi, ce stabilesc legături în grosimea acestui strat, şi celule Golgi I, cu axoni lungi, ce realizează conexiuni cu alte arii cerebeloase.

Celulele granulare sînt neuroni mici (4-5 microni diametru), multipolari, cu nucleu rotund, cu 1-2 nucleoli. Citoplasma este săracă în corpi Nissl. Prezintă axoni lungi, cu traiect ascendent, ce se bifurcă în T, la nivelul stratului molecular, unde stabilesc sinapse cu dendritele celulelor Purkinje, asupra cărora au un efect excitator. Dendritele celulelor granulare stabilesc contacte cu un grup de fibre aferente (centripete), fibrele "musciforme" (cu aspect de muşchi vegetal), formînd un complex denumit "glomerul cerebelos".

Deci la nivelul scoarţei cerebeloase se termină două grupe de fibre aferente (centripete), provenite de la trunchiul cerebral : fibrele musciforme, ce formează, împreună cu dendritele celulelor granulare şi axonii celulelor Golgi II, glomerulii cerebeloşi şi fibrele agăţătoare ce fac sinapsă cu dendritele celulelor Purkinje (Fig.10).

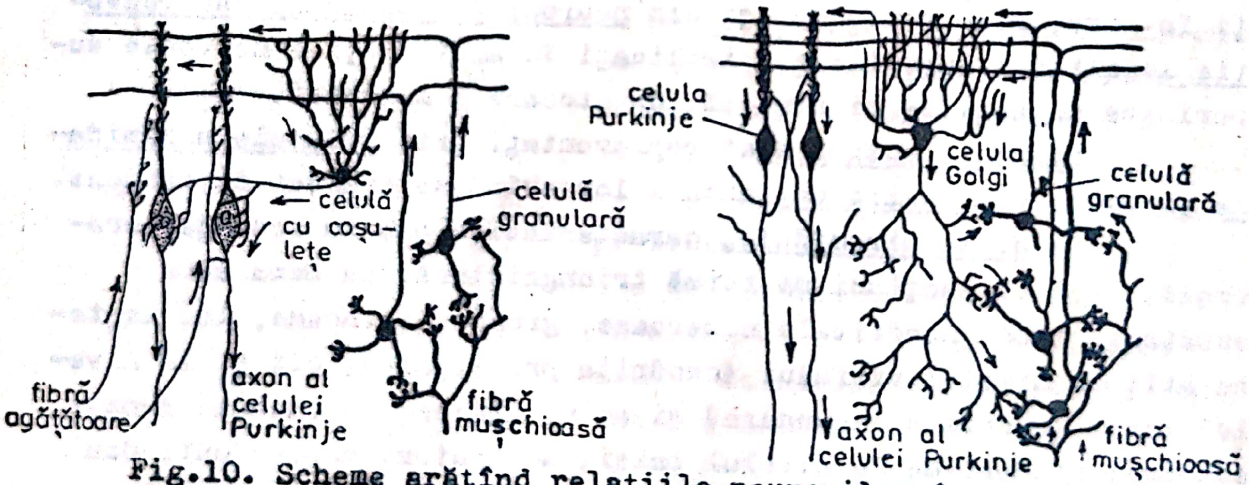

Fig.10. Scheme arătînd relaţiile neuronilor în scoarţa cerebeloasă.

Elementul morfofuncţional fundamental de la nivelul cerebelului este celula Purkinje. Activitatea ei este stimulată de axonii în T ai celulelor granulare şi este inhibată de către celulele profunde, cu coşuleţe din stratul molecular.

Substanţa albă a cerebelului este formată din fibre mielinice care sînt : de asociaţie (leagă diferite regiuni ale aceleiaşi emisfere); comisurale (leagă arii simetrice din cele două emisfere); şi de proiecţie ce pot fi aferente, de origine extra-

cerebeloasă, şi eferente, de origine cerebeloasă.

Nevroglia cerebeloasă este reprezentată de toate cele 4 tipuri, macroglia predominînd în stratul granular, iar microglia în cel molecular. Există două tipuri particulare de glie : celulele Bergmann, situate printre celulele Purkinje, cu prelungiri ce se termină cu picioruşe pe vasele din pia mater, constituind o membrană limitantă şi celulele Fananas, situate în stratul molecular. Prelungirile acestor celule prezintă expansiuni laterale cu aspectul unor pene (nevroglie penată).

Emisferele cerebrale sînt formate dintr-o masă de substanţă albă, tapetată la suprafaţă de un strat de substanţă cenuşie - scoarţa cerebrală, iar în profunzime, periventricular, se găseşte masa de substanţă cenuşie, nucleii bazali sau subcorticali.

Nucleii bazali sînt formaţi din neuroni şi prelungirile amielinice ale acestora. Cei mai numeroşi sînt neuronii mici, de formă triunghiulară sau poligonală, printre care se găsesc şi neuroni mari. Sînt prezente toate tipurile de glie, predominînd astrocitul protoplasmatic.

Scoarţa cerebrală este formată din neuroni motori, situaţi în straturile profunde, şi din neuroni de asociaţie sau recepţie localizaţi superficial, implicaţi în activităţile nervoase superioare de analiză şi sinteză, de stocare a memoriei.

Neuronii motori sînt reprezentaţi prin celulele piramidale şi prin cele fuziforme, axonii lor avînd un traiect descendent.

Celulele piramidale, caracteristice pentru scoarţa cerebrală, apar pe secţiuni de formă triunghiulară, cu baza spre substanţa albă. Dendritele numeroase, groase, spinoase, iau naştere atît la nivelul vîrfului (dendrita principală), cît şi la nivelul bazei (dendrite secundare) şi au un traiect ascendent. Axonii, subţiri, pornesc de la nivelul bazei, au traiect descendent, dau colaterale, au lungimi variabile, ajungînd la nivelul coarnelor anterioare ale măduvei. După dimensiuni celulele piramidale se împart în : mici, medii şi mari. Celulele cele mai mari sînt denumite celule gigante sau celulele lui Betz.

Celulele fuziforme (polimorfe) sînt de fapt neuroni piramidali modificaţi. Au o formă ovalară, prezintă dendrite numeroase, ce pornesc atît de la vîrf cît şi de la bază şi prezintă un traiect ascendent. Axonii pătrund în substanţa albă şi participă la constituirea fibrelor de asociaţie şi proiecţie.

Scanned with OKEN Scanner

Neuronii de asociaţie/receptie pot prezenta axonul orizontal sau ascendent.

Celulele stelate ale lui Cajal prezintă un axon orizontal, ce nu părăseşte stratul în care sînt localizate celulele. Dendritele sînt bogat ramificate. Sînt situate în stratul superficial al scoarţei.

Neuronii cu axonul ascendent sînt reprezentaţi prin două tipuri celulare : celulele granulare şi celulele lui Martinotti.

Celulele granulare sînt mici, rotunde, cu dendrite scurte şi ramificate şi axon scurt (celula Golgi II), cu traiect ascendent. Aceste celule stabilesc numeroase conexiuni intracorticale.

Celulele lui Martinotti sînt mici neuroni piramidali "inversaţi", axonul, ascendent, luînd naştere de la vîrful celulei, iar dendritele de la bază. Aceste celule, ca şi cele granulare, realizează conexiuni în sens vertical între diferitele straturi ale scoarţei.

Scoarţa cerebrală este structuralizată în şase straturi suprapuse, realizînd un sistem de coloane neuronale, orientate vertical faţă de suprafaţa cortexului (Fig.11).

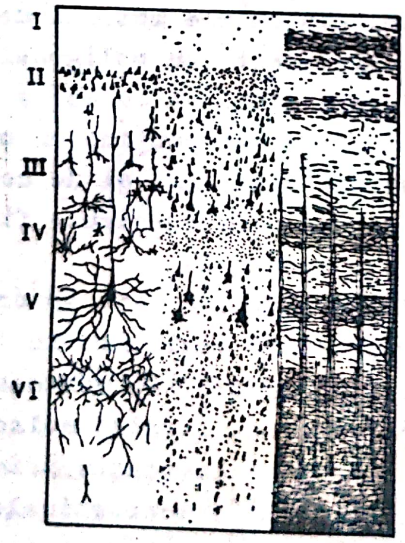

Fig.11. Cito şi mieloarhitectonia scoarţei cerebrale - Isocortex homotipic.

I. Stratul molecular (plexiform) cu funcţie de asociaţie, este situat submeningeal şi este format din structuri fibrilare, elementele celulare, puţin numeroase, fiind reprezentate prin celulele stelate ale lui Cajal, cu axoni orizontali. In acest strat stabilesc sinapse axonii celulelor Martinotti şi dendritele neuronilor motori.

II. Stratul granular extern (superficial, cu funcţie de recepţie şi asociaţie) este format din celule granulare şi din celule piramidale mici, dendritele acestora din urmă pătrund în stratul molecular, iar axonii în straturile profunde V şi VI.

III. Stratul piramidal extern (superficial, cu funcţie efectoare) este format din celule piramidale mici (situate superficial)

şi mijlocii (situate profund). Dendritele acestor celule se termină în stratul molecular, iar axonii în straturile profunde V şi VI.

IV. Stratul granular intern (profund, cu funcţie de recepţie şi asociaţie) reprezintă staţia majoră de recepţie a scoarţei cerebrale, fiind comparată cu o platformă de descărcare. La acest nivel axonii aferenţi, ce formează un plex caracteristic de fibre mielinice, îşi descarcă influxurile lor nervoase celulelor granulare şi celulelor Martinotti. Stratul granular intern mai conţine şi numeroase celule stelate Cajal. Axonii celulelor Martinotti fac sinapse în stratul molecular superficial.

V. Stratul piramidal intern (profund, cu funcţie efectoare) este format din celule piramidale mari şi foarte mari (celulele gigante ale lui Betz) ca şi din celulele Martinotti. Dendritele celulelor piramidale, cu traiect ascendent, se termină atît în stratul molecular, cît şi în straturile granular şi piramidal extern, axonii lor pătrund în substanţa albă. Axonul ascendent al celulelor Martinotti ajunge în stratul molecular, iar dendritele stabilesc sinapse cu fibre mielinice aferente, formînd un plex mielinic.

VI. Stratul polimorf (cu funcţie de asociaţie şi recepţie) este adiacent substanţei albe. Este format din celule motorii de forme variate : piramidală, ovalară, triunghiulară sau poligonală. Dispoziţia prelungirilor acestor neuroni este similară cu cea a celulelor piramidale din stratul V. Acest strat mai conţine un număr variabil de celule Martinotti, de neuroni granulari şi de celule stelate Cajal. Se mai găseşte un număr mare de fascicule fibrilare, ce părăsesc sau pătrund în scoarţa cerebrală.

In rezumat straturile în care predomină neuronii motori (piramidal extern şi intern, polimorf) reprezintă regiunile în care se elaborează şi de la care se transmit influxurile nervoase descendente, structurilor şi organelor periferice. Stratul molecular şi granular extern sînt formate din celule de asociaţie prin care se stabilesc numeroase şi complexe conexiuni intercorticale. Aceste straturi reprezintă ariile de asociaţie. Stratul granular intern reprezintă "staţia majoră de recepţie" a scoarţei, la nivelul lui terminîndu-se fibrele mielinice aferente.

Scoarţa cerebrală prezintă variaţii structurale de origine filogenetică dar şi determinate de adaptări funcţionale. Cea mai mare parte a scoarţei (11/12) prezintă o structură tipică reprezentată prin suprapunerea celor şase straturi de neuroni. Acest

tip structural apare ultimul în evoluţia scoarţei şi se numeşte neocortex sau izocortex. 1/12 din scoarţă constituie creierul olfactiv, prezintă o stratificare incompletă (3 straturi) şi este denumit paleocortex sau allocortex.

Izocortexul în care toate cele 6 straturi sînt prezente se numeşte izocortex homotipic. El poate prezenta trei tipuri : 1) tipul frontal în care straturile piramidale III şi V sînt deosebit de dezvoltate; 2) tipul parietal în care straturile granulare II şi IV sînt foarte groase; 3) tipul polar (pol frontal şi occipital) cu cele şase straturi bine reprezentate.

Izocortexul în care această stratificare este incompletă se numeşte izocortex heterotipic (Fig.12). Izocortexul heterotipic prezintă două tipuri :

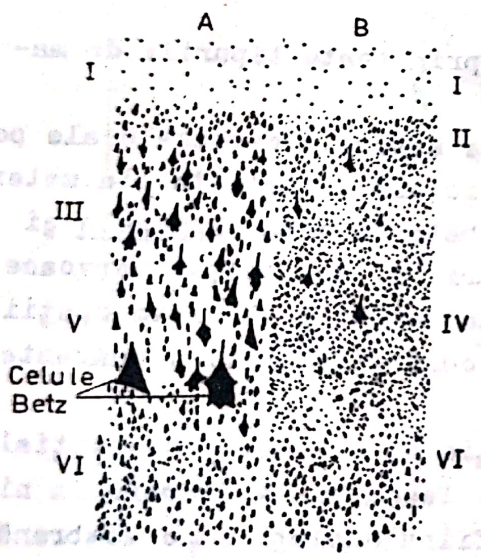

Fig.12. Izocortex heterotipic. A - agranular; B - granular.

A - Tipul agranular în care straturile granulare au dispărut fiind înlocuite de celulele piramidale. Această structură caracterizează regiunile motorii (circumvoluţia frontală ascendentă) şi premotorii. Regiunea motorie conţine în straturile V şi VI celule piramidale gigante a lui Betz, ce sînt originea principală a fibrelor corticospinale formînd calea motricităţii voluntare.

B- Tipul granular se caracterizează printr-o invadare a celulelor granulare în toate straturile, cu excepţia stratului VI şi rarefierea pronunţată a celulelor piramidale. Acesta este cortexul senzorial care se găseşte în regiunea la care ajung marile fascicole ascendente, care vin de la neuronii senzitivi : aria sensibilităţii vizuale (buzele scizurii calcarine), a sensibilităţii tactile (circumvoluţia parietală ascendentă) etc.

Structuralitatea morfofuncţională a scoarţei este determinată şi de organizarea structurilor fibrilare - mieloarhitectonia. Astfel fibrele mielinice aferente şi eferente constituie dispozitivele radiare, iar cele amielinice intracorticale dispozi-

tivele tangenţiale.

Se descriu 4 pături de fibre tangenţiale (Fig.11).

1. Plexul tangenţial a lui Exner situat la suprafaţa stratului molecular.

2. Stria lui Bechterew situată între stratul I şi II de neuroni.

3. şi 4. Striile lui Baillarger dintre care una externă situată la nivelul stratului granular intern şi alta internă situată la nivelul stratului piramidal intern.

Substanţa albă a emisferelor cerebrale este formată din fibre mielinice : de proiecţie (aferente şi eferente), de asociaţie (scurte sau arcuite şi lungi) şi comisurale ce stabilesc legături între cele două emisfere.

Nevroglia este reprezentată prin toate tipurile de macroglie şi prin microglie.

Creierul este vascularizat de arterele cerebrale ale poligonului lui Willis, arterele superficiale situate în pia mater irigînd scoarţa, iar cele profunde substanţa albă. Arterele şi ramurile lor sînt înconjurate în interiorul substanţei nervoase de nişte prelungiri ale piei mater, ce delimitează nişte spaţii - ale lui Virchow - Robin, virtuale în condiţii normale, aparente în cele patologice.

Celulele piale au semnificaţie de elemente adventiţiale, făcînd parte din sistemul macrofagic. Teaca pială dispare la nivelul capilarelor, pereţii acestora fiind dublaţi de o membrană astrocitară. Venele hemisferelor sînt mai mari decît arterele şi sînt situate pe suprafaţa circumvoluţiunilor şi nu în profunzimea şanţurilor, ca arterele.

Vasele sistemului nervos central prezintă anumite particularităţi histologice, în sensul că peretele şi în special media este mai subţire decît la vasele din viscere, endoteliul este situat direct pe limitanta elastică internă, care este proeminentă, iar adventicea este slab dezvoltată. Deşi slab contractile, arterele cerebrale se caracterizează printr-un mare grad de elasticitate, reprezentînd o puternică barieră împotriva stressurilor interne, reducînd rapid presiunea ce se exercită asupra peretelui lor.

Sistemul nervos central este protejat de trei foiţe, de origine mezenchimală, învelişurile meningeale. Acestea prezintă

o componentă fibroasă - dura mater, şi una areolo-vasculară, moale - leptomeningele, formată din pia mater şi arahnoidă (Fig.13).

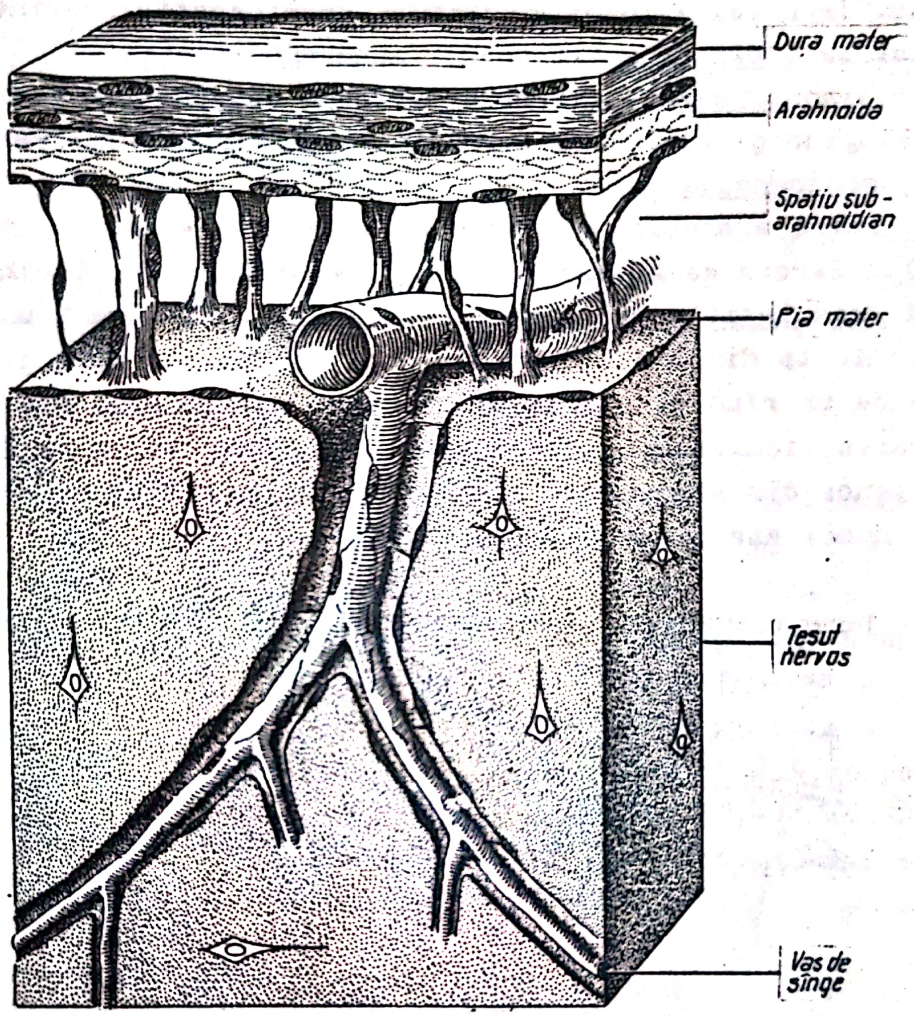

Fig.13. Schema învelişurilor meningeale.

Dura mater sau pachimeningele reprezintă o structură lamelară fibroasă, rezistentă, formată din două straturi de ţesut conjunctiv. Ea este slab vascularizată, deşi conţine arterele meningeale, terminaţiile nervoase şi sinusurile venoase. Dura este aderentă la calota craniană, căreia îi formează periostul, spaţiul extradural, virtual în mod normal, devine real în hemoragii. La nivelul măduvei acest spaţiu este real şi reprezintă spaţiul epidural.

Meningele moale sau leptomeningele este format din pia mater aderentă la substanţa nervoasă şi din arahnoidă, derivată din pia mater, neaderentă de substanţa nervoasă, care trece ca o

punte peste şanţurile care separă circumvoluţiile. Intre aceste două structuri există un spaţiu - subarahnoidian - cu areole delimitate prin travee conjunctive, prin care circulă lichidul cefalorahidian. La nivelul bazei creierului acest spaţiu prezintă porţiuni dilatate : cisterne sau lacuri subarahnoidiene.

Arahnoida este o simplă membrană conjunctivă formată din fibre colagene şi elastice, tapetate de un singur rînd de celule turtite, meningocitele.

Intre arahnoidă şi dura mater există puncte de contact, la nivelul cărora se găsesc vilozităţile arahnoidiene, din care se dezvoltă granulaţiile lui Pachioni. Acestea sînt formaţiuni nodulare, alcătuite din axe conjunctive, ce conţin capilare şi sînt tapetate de un rînd de celule aplatizate, poligonale. Ele intervin în filtrarea lichidului cefalorahidian înaintea vărsării lui în sîngele venos din sinusurile durale. La bătrîni aceste formaţiuni sînt mai numeroase şi se calcifică (Fig.14).

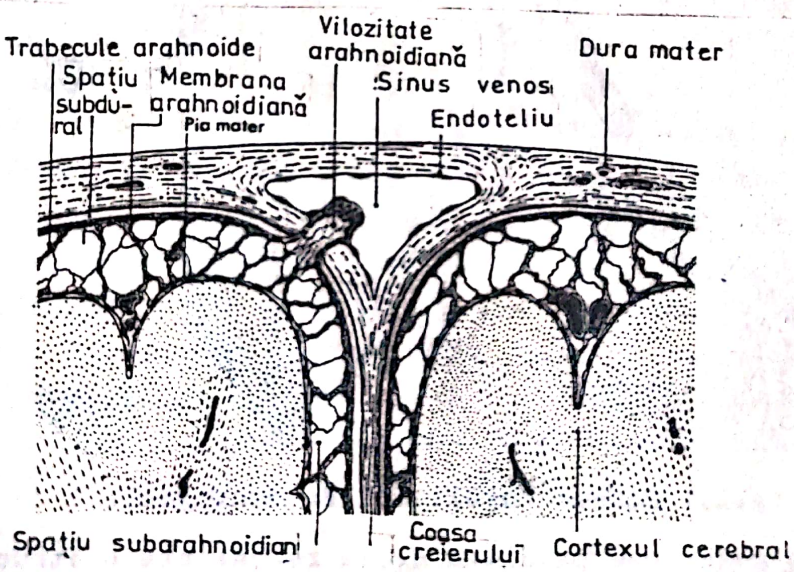

Fig.14. Meningele.

Pia mater reprezintă o membrană conjunctivo-vasculară şi glială, formată dintr-un ţesut conjunctiv lax, tapetat de celule turtite, ce pot conţine grăsimi, colesterol sau granule de pigment. Pia mater conţine vase arteriale, nervi de origine simpatică şi chiar celule ganglionare. Ea formează manşoanele periarteriale, participînd la constituirea barierei hematoencefalice.

Bariera hemato-encefalică este formată din peretele capilar (endoteliu şi membrana bazală), dublat de o structură glială,

alcătuită din prelungirile astrocitelor, şi din celulele adventiciale, de origine pială, reprezentînd microglia. Această barieră se structuralizează după naştere, este alterată de factori variaţi (microbieni, toxici), ca şi în procesul de îmbătrînire.

Plexurile coroide ca şi pînzele coroide reprezintă invaginaţii ale piei mater care pătrund şi se găsesc situate în cavităţile ventriculare (Fig.15).

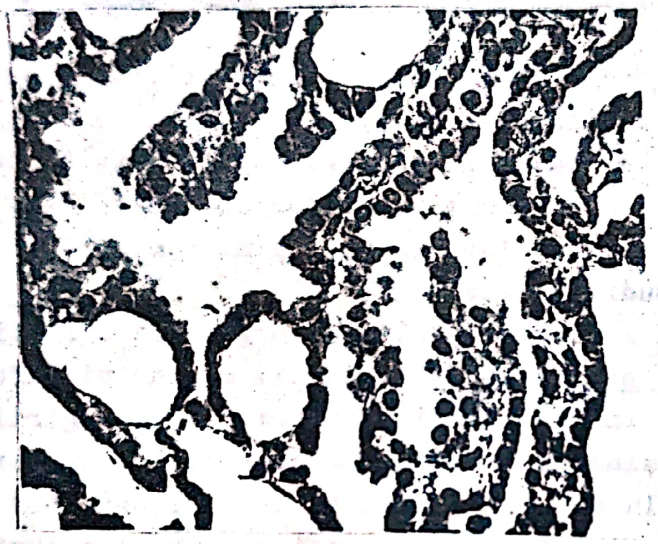

Fig.15. Plexurile coroide. Numeroase falduri acoperite de un epiteliu simplu cubic.

Fiecare plex coroid are un ax central conjunctivo-vascular, tapetat de un epiteliu simplu, cilindric, reprezentînd celulele ependimare. Aceste celule conţin numeroase mitocondrii, o zonă Golgi bine dezvoltată, incluzii lipidice, granule pigmentare. Polul apical prezintă numeroase microvilozităţi, iar plasmalema polului bazal numeroase invaginaţii. La bătrîni plexurile coroide prezintă modificări involutive : degenerescenţă chistică şi impregnare calcară.

Plexurile coroide, structuri epitelio-vasculare, participă atît la procesele de elaborare şi secreţie, cît şi la cele de resorbţie a lichidului cefalo- rahidian.

Lichidul cefalo-rahidian este prezent atît în canalul ependimar, cît şi în cavităţile ventriculare ale sistemului nervos central. Continuitatea dintre cavităţile ventriculare şi spaţiul subarahnoidian se realizează la nivelul ventriculului IV prin intermediul orificiilor Luschka şi Magendie.

Lichidul cefalo-rahidian reprezintă un echivalent al limfei şi lichidului interstiţial şi are rol important în metabolismul celulelor sistemului nervos central.

Compoziţia sa chimică şi citologia (în mod normal 2 limfocite pe mmc) se modifică în stări patologice (inflamaţii sau tumori).

ORGANELE DE SIMŢ

Organele de simţ sînt formate din trei elemente : celula senzorială, neuronul senzitiv periferic şi neuronul senzitiv (de asociere) central.

Celula senzorială este reprezentată printr-o celulă epitelială dotată cu un aparat ciliar, adaptată receptării excitaţiilor din mediul extern; polul bazal al acestei celule este înconjurat de dendritele unui neuron senzitiv periferic. Aceste celule senzoriale, în raport cu stimulul lor adecvat, sînt denumite : celule tactile, vizuale, auditive etc.

Celula senzorială lipseşte la nivelul organului olfactiv.

Neuronul senzitiv periferic, cu excepţia organului olfactiv şi vizual, este situat în ganglionii periferici. Prelungirile sale dendritice stabilesc sinapse cu celulele senzoriale, iar axonul cu neuronii centrali. In organul olfactiv, cel mai primitiv dintre organele de simţ, neuronul senzitiv periferic este situat chiar la nivelul epiteliului mucoasei olfactive. Si în organul vizual neuronii periferici sînt situaţi în retină, fiind reprezentaţi prin neuronii bipolari.

Neuronii senzitivi (de asociaţie) centrali, cu excepţia retinei, sînt localizaţi în sistemul nervos central. Retina, însă, conţine şi structura receptoare (celulele vizuale) şi ganglionul periferic (celulele bipolare) şi un centru nervos cerebral (neuronii multipolari).

Rezultă deci că, organele de simţ reprezintă segmentul periferic al unui sistem funcţional unitar - analizorul. Excitaţiile percepute la nivel periferic de către receptori sînt transmise pe calea unui sistem de conducere (aferent) la segmentul central (scoarţa cerebrală), unde sînt transformate în senzaţii.

Organele de simţ sînt în număr de cinci : tactil, olfactiv, gustativ, vizual şi auditiv.

Impresiile tactile sînt recepţionate de piele, alături de cele de presiune, de cele dureroase, precum şi de diferenţele de temperatură. In piele se găsesc arborizaţiile dendritice libere sau corpusculare ale neuronilor senzitivi pseudounipolari din ganglionii spinali. Axonii acestor celule se termină în ganglionii

Goll şi Burdach din bulb (Fig.16 T).

Impresiile olfactive sînt culese de dendritele neuronilor bipolari, intercalaţi printre celulele epiteliale ale mucoasei olfactive. Axonii acestor celule fac sinapsă cu celulele mitrale din bulbul olfactiv (Fig.16 M).

Impresiile gustative sînt recepţionate de prelungirile dendritice ale celulelor senzoriale pseudounipolare din ganglionul Andersch şi Ehrenritter. Aceste dendrite formează arborizaţii abundente în jurul celulelor senzoriale - gustative (de natură epitelială) localizate în mugurii gustativi. Axonii neuronilor intră în raport cu nucleii de origine ai nervului gloso-faringian din bulb (Fig.16 G).

Impresiile luminoase sînt culese de organul foto-receptor - retina. In acest organ se găsesc celule senzoriale vizuale cu con sau cu bastonaş, celule nervoase care transmit impresiile culese centrilor superiori, prin intermediul unui lanţ format din două tipuri de celule nervoase: neuroni bipolari şi neuroni multipolari. Axonul acestora din urmă formează nervul optic (Fig.16 V).

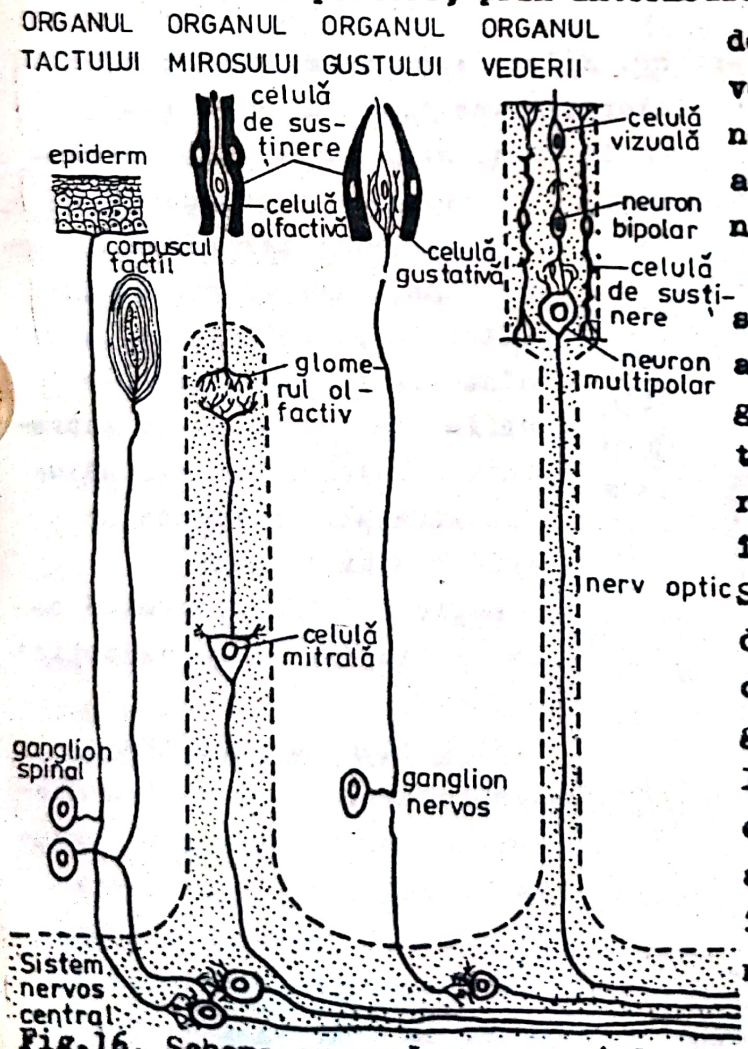

Fig.16. Schema organelor senzoriale.

Impresiile undelor sonore sînt percepute de organul auditiv. In acest organ se găsesc arborizaţii dendritice libere aparţinînd neuronilor bipolari localizaţi în ganglionii lui Corti şi Scarpa. Arborizaţiile dendritice intră în raport cu celulele senzoriale din organul auditiv, numite celule acustice (de origine epitelială), iar axonii acestor neuroni se termină în bulb şi fac sinapsă cu neuronii din nucleii de

origine ai nervului acustic. In organul auditiv mai este localizat şi simţul de orientare în spaţiu, ca şi cel de echilibru (Fig.16 A).

Analizorul tactil

Segmentul periferic (receptor) al analizorului tactil este reprezentat de totalitatea terminaţiunilor nervoase libere şi încapsulate localizate în piele şi în mucoasele coriopapilare.

Expansiunile nervoase terminale aparţin prelungirilor dendritice ale unui protoneuron senzitiv situat în ganglionul spinal.

La nivelul epiteliului întîlnim numai expansiuni nervoase libere, iar în ţesutul conjunctiv găsim pe lîngă terminaţiuni nervoase libere şi terminaţiuni nervoase încapsulate sau corpusculare.

Expansiunile nervoase libere intraepidermice.

Aceste expansiuni se găsesc în epidermul de pe toată suprafaţa corpului, cît şi în epiteliul stratificat al mucoaselor. La om au fost descrise două varietăţi morfologice de terminaţiuni nervoase intraepidermice : reţeaua intraepidermică şi expansiunile iederiforme (Fig.17, 18).

Reţeaua intraepidermică. Filetele nervoase care derivă din fibrele nervoase ale papilelor dermice trec, după ce şi-au pierdut tecile prin membrana bazală în stratul mucos al epidermului, unde se ramifică şi pătrund printre celulele profunde ale acestui strat, formînd o reţea bogată. Din aceasta pornesc firişoare fine, care se ridică în păturile superficiale, terminîndu-se fiecare printr-o umflătură sau buton pe suprafaţa celulelor din vecinătatea stratului granulos al epidermului (Fig.18).

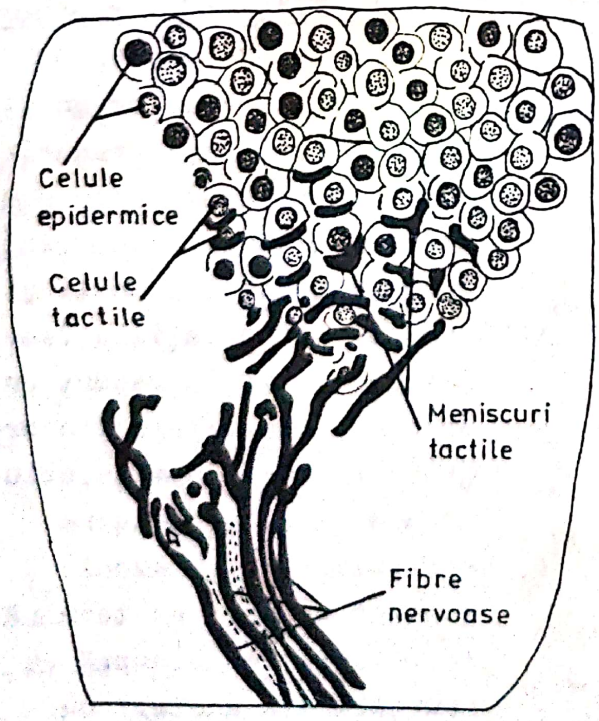

Fig.17. Expansiuni iederiforme.

Reţeaua intraepidermică pare să fie destinată recepţiei durerii.

Expansiunile iederiforme (meniscurile tactile sau discurile lui Meckel) sînt reduse la om. Fibrele nervoase pătrunse în epiderm se ramifică realizînd un aspect de paner cu concavitatea orien-

tată spre exterior (Fig.17). In concavitate este cuprinsă o celulă epitelială diferenţiată, mai clară, voluminoasă, ovală cu diametrul mare dispus orizontal numită celulă tactilă. Din aceste panere pornesc alte terminaţiuni nervoase ascendente, care se termină în butoni pe celulele stratului malpighian. Expansiunile iederiforme recepţionează stimulii tactili.

Terminaţiuni nervoase incapsulate

Corpusculii senzitivi reprezintă o modalitate prin care suprafaţa de contact a terminaţiilor nervoase este mărită prin încolăcire. Corpusculii senzitivi sînt foarte numeroşi în dermul pielii şi al mucoaselor cît şi în ţesutul conjunctiv din diverse regiuni ale corpului (mezenter, ţesutul conjunctiv interstiţial al glandelor, în jurul articulaţiilor şi tendoanelor etc).

Planul comun de organizare al acestor corpusculi senzitivi cuprinde: o capsulă conjunctivă şi o porţiune axială în care pătrunde expansiunea terminală a unei fibre nervoase cerebrospinale.

Capsula conjunctivă este formată dintr-un număr variabil de lamele concentrice, alcătuite din fibre colagene, tapetate de celule conjunctive endoteliforme.

In porţiunea axială fibra nervoasă este lipsită de teaca de mielină şi este însoţită de o fibră nervoasă amielinică de natură simpatică ce se ramifică şi va constitui aparatul lui Doghiel-Timofeev. Lamelele cele mai interne stabilesc contact sinaptic cu terminaţiile nervoase, celulele lamelare respective transformîndu-se în celule senzoriale.

Corpusculii senzitivi se prezintă sub forme diferite. In funcţie de caracterele şi calitatea expansiunilor nervoase, ca şi de structura stromei şi a învelişurilor conjunctive care le delimitează, se descriu mai multe tipuri de corpusculi senzitivi :

Corpusculii Vater Pacini sînt corpusculii lamelari cei mai voluminoşi (4 mm x 1-2 mm). Ei sînt localizaţi în hipoderm, precum şi în jurul cavităţilor articulare, la nivelul tendoanelor, periostului etc. (Fig.18).

Capsula este formată din ţesut conjunctiv dispus sub formă de lamele concentrice (20-60), cu aspect de bulb de ceapă. Fiecare lamelă este tapetată de fibrocite cu aspect endoteliform. Lamelele sînt solidarizate prin fibre de legătură.

Fibra nervoasă centrală - cerebro-spinală reprezintă dendrita protoneuronului senzitiv din ganglionul spinal. La intrarea

în porţiunea axială a corpusculului, fibra pierde teaca de mielină şi se termină printr-o umflătură evidentă. Aceşti corpusculi sînt adaptaţi sensibilităţii tactile; ei par să fie şi baroreceptori.

Corpusculii Meissner sînt localizaţi în dermul papilar al pulpei degetelor, precum şi în corionul mucoasei bucale, al limbii, al mucoasei organelor genitale feminine şi al mamelonului. Au o formă ovalară, cu diametrul mare de 30 pînă la 180 microni şi diametrul mic de 30 pînă la 100 microni. O teacă conjunctivă chistică subţire acoperă mai multe rînduri de celule turtite cu dispoziţie transversală faţă de axul corpusculului. Fibrele nervoase care şi-au pierdut teaca de mielină pătrund în corpuscul unde au un traiect şerpuit printre celulele conjunctive turtite (lamelare) (Fig.18). Corpusculii Meissner sînt receptori tactili.

Corpusculii lui Ruffini sînt localizaţi în hipoderm şi în dermul profund. Prezintă o mare varietate de forme şi dimensiuni. Capsula, subţire, este formată din 3-4 lamele conjunctive şi din celule turtite. Ea conţine un fus elastico-conjunctiv central, numit şi ţesut de susţinere, compus din fibre colagene şi foarte multe fibre elastice orientate în axul lung al fusului. Fibra nervoasă se află cuprinsă în fusul conjunctiv unde se divide dicotomic şi repetat, formînd numeroase fibrile terminate în butoni. (Fig.18).

Se admite că aceşti corpusculi recepţionează excitaţiile determinate de tracţiunea şi de deformarea ţesutului fibros al dermului, precum şi excitaţiile termice.

Corpusculii Krause sînt localizaţi în dermul pielii, precum şi în corionul mucoasei conjunctivale şi bucale. Ei au formă sferoidală, prezentînd o capsulă foarte subţire, constituită din 1-2 lamele conjunctive care delimitează în partea centrală o substanţă granuloasă cu mulţi nuclei, ce conţine fibra nervoasă în formă de ghem. (Fig.18). Se admite că aceşti corpusculi recepţionează stimulii termici reci.

Terminaţiile nervoase peritrichiale

Firele de păr au şi funcţie de receptori tactili. In jurul foliculilor pilogi există două inele "tactile" formate din fibre cerebro-spinale senzitive care şi-au pierdut teaca de mielină, printre care se găsesc şi fibre amielinice neurovegetative. Există un inel tactil extern, situat la nivelul tecii fibroase şi altul in-

tern, la nivelul membranei bazale. Din inelul tactil intern se desprind fine fibre nervoase,sub formă de expansiuni iederiforme, care se termină în jurul celulelor tecii externe sub formă de meniscuri sau coguleţe tactile.

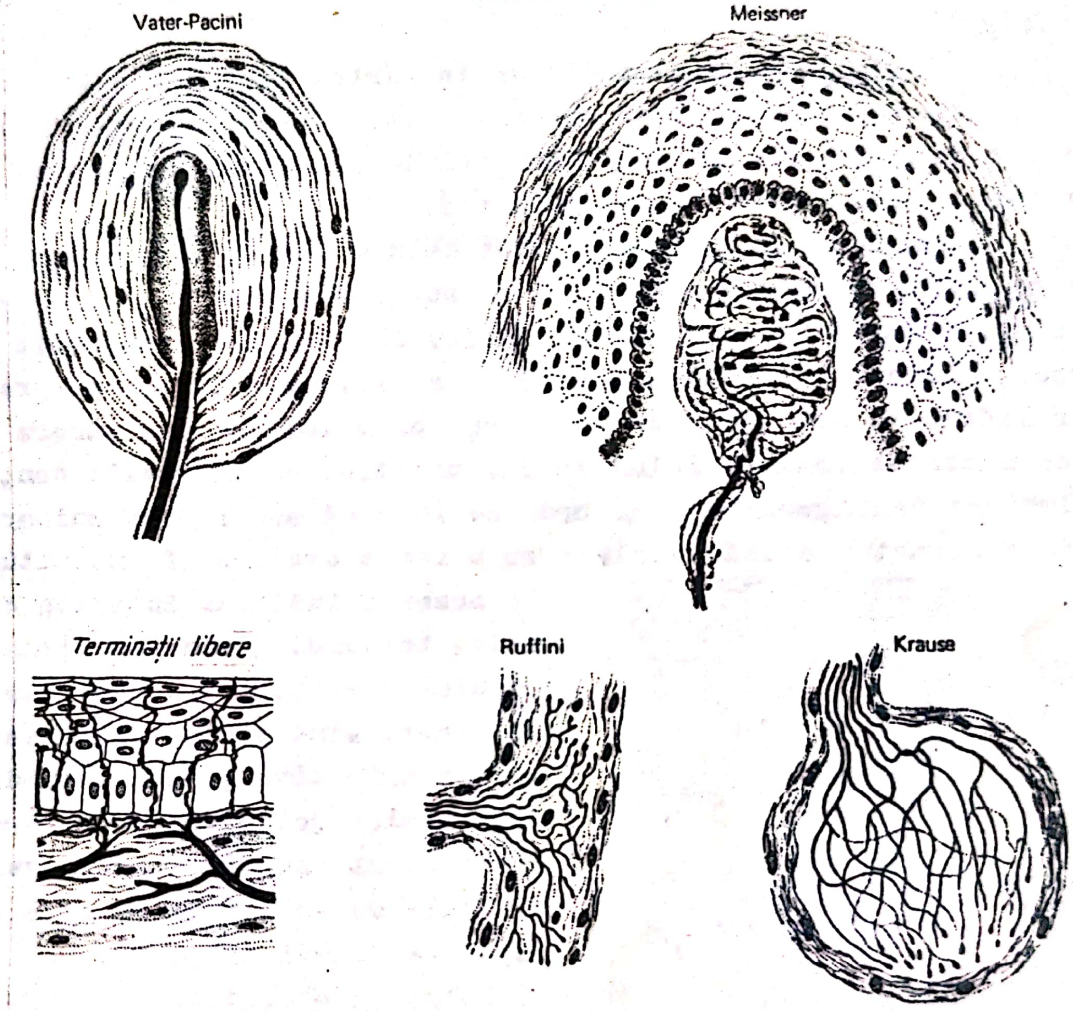

Fig.18. Terminaţiunile nervoase libere şi incapsulate din piele.

Analizorul olfactiv

Segmentul periferic al acestui analizor este reprezentat de mucoasa olfactivă localizată pe faţa inferioară a lamei ciuruite a etmoidului, în regiunea superioară a peretelui median nazal şi în regiunea mijlocie a cornetului superior. Suprafaţa mucoasei olfactive este de 480 mm^2 în ambele fose nazale.

Mucoasa olfactivă este formată dintr-un epiteliu şi un corion.

Epiteliul mucoasei olfactive este un epiteliu cilindric pseudostratificat mai înalt decît epiteliul respirator, lipsit de celule caliciforme ca şi celule ciliate propriu-zise.

Epiteliul olfactiv cuprinde trei tipuri celulare : celule bazale, celule de susţinere şi celule neurosenzoriale sau olfactive (Fig.19).

Celulele bazale se găsesc în partea profundă a epiteliului, sînt celule mici, slab diferenţiate, care şi-au păstrat capacitatea de multiplicare. Ele sînt celule de rezervă putînd să înlocuiască celulele de susţinere uzate.

Celulele de susţinere sînt celule înalte intercalate printre celulele olfactive (Fig.19). In porţiunea bazală aceste celule prezintă o serie de concavităţi (nişe) în care este adăpostit corpul celulelor olfactive. Polul bazal este mai îngust şi prezintă ramificaţii sub formă de picioruşe prin intermediul cărora aderă de membrana bazală. Polul apical prevăzut cu microvili conţine incluziuni de pigment galben brun ce imprimă mucoasei o culoare galbenă caracteristică. Nucleii au o formă ovalară, fiind situaţi la aceeaşi înălţime în toate celulele, totdeauna deasupra nucleilor celulelor senzoriale. Celulele de susţinere sînt strîns unite cu celulele olfactive prin intermediul complexelor joncţionale de tipul zonei adhaerens. La acest nivel în celulele de susţinere se află o reţea terminală (Fig.20).

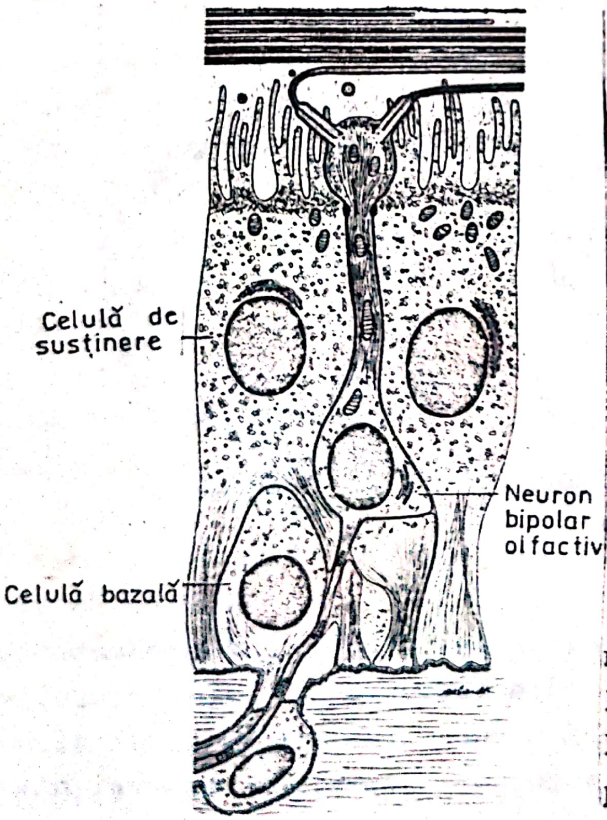

Fig.19.Reprezentarea schematică a caracteristicilor esenţiale a epiteliului olfactiv pe baza studiilor de M.E.

Celulele olfactive sînt neuroni bipolari se ocupă toată înălţimea epiteliului fiind intercalate printre celulele de susţinere. Ele prezintă nuclei rotunzi situaţi la nivele diferite în cadrul epiteliului, totdeauna sub nivelul nucleilor celulelor de susţinere. Din polul superior al celulei se des-

prinde o prelungire dendritică modificată ce se întinde pînă la suprafaţa epiteliului unde se termină într-o <u>veziculă olfactivă</u> prevăzută cu 6-8 cili (Fig.20) lungi de 2 microni, care depăşesc suprafaţa liberă a epiteliului, orientîndu-se paralel cu suprafaţa mucoasei. Aceşti cili se inseră pe cîte un corpuscul bazal tipic. In porţiunea proximală cilii au o structură tipică, cu 9 dublete de microtubuli la periferie şi o pereche de microtubuli în centru. In porţiunea distală diametrul cililor diminuă progresiv astfel că extremitatea terminală ajunge să fie alcătuită numai din 2-3 microtubuli. Aceşti cili, adesea imobili, sînt totuşi capabili de mişcări limitate. Ei funcţionează ca receptori ai stimulilor olfactivi. Vezicula olfactivă cuprinde în interior reticul endoplasmatic neted, mitocondrii, cîţiva microtubuli şi corpusculi bazali.

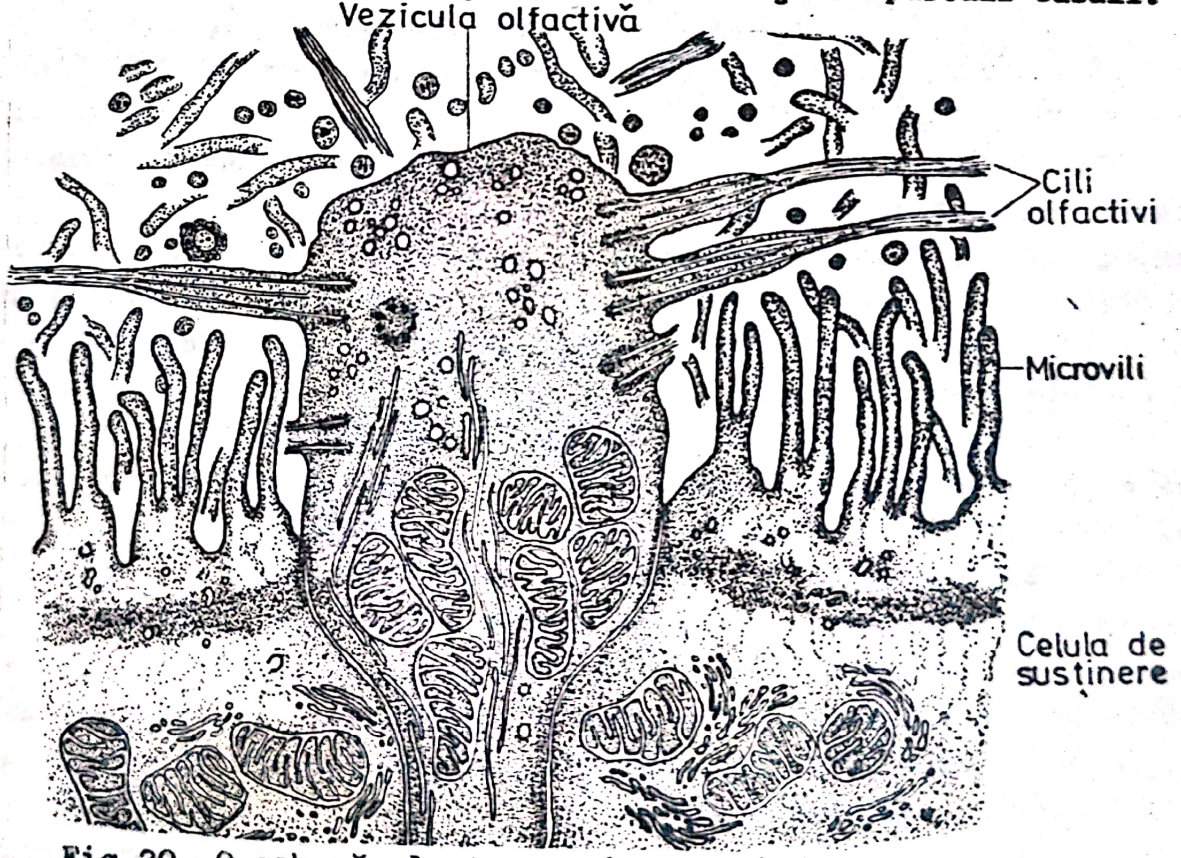

Fig.20. O schemă electrono-microscopică ce ilustrează structura fină a veziculei olfactive şi suprafaţa adiacentă.

In corpul neuronului s-au putut evidenţia mitocondrii, complex Golgi, centru celular, corpusculi Nisal, ca şi neurofibrile.

Din polul opus al celulei se desprinde axonul care este mai subţire decît prelungirea dendritică. Mai mulţi axoni vecini se asociază în corion şi formează fibre nervoase amielinice, ce

sînt flancate de celulele Schwann. Axonii celulelor olfactive străbat corionul şi lama ciuruită a etmoidului şi ajung în bulbul olfactiv unde fac sinapsă cu celulele mitrale. Prelungirile axonice ale celulelor mitrale continuă calea olfactivă la creier, terminîndu-se în a 5-a circumvoluţiune temporală şi în cornul lui Ammon.

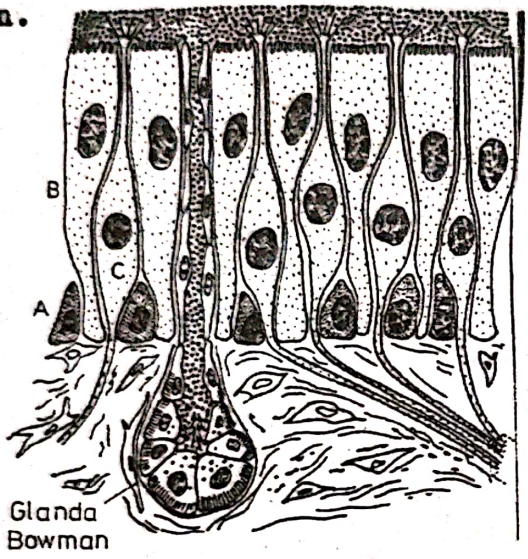

Fig.21. Mucoasa olfactivă.

Corionul este un ţesut conjunctiv bogat vascularizat şi infiltrat cu limfocite (corion adenoid). In corion se găsesc glande seroase tubulo-acinoase - glandele lui Bowman (Fig.21). In citoplasma celulelor secretorii se găseşte un reticul endoplasmatic neted foarte bine dezvoltat, alături de reticul endoplasmatic rugos şi complex Golgi, ceea ce explică prezenţa componentei lipidice şi mucigene în produsul de secreţie. Aceste glande se deschid la suprafaţa epiteliului, produsul de secreţie constituind un solvent pentru substanţele odorante ca şi un mediu de spălare a mucoasei.

In partea profundă a corionului se află un bogat plex venos ca şi numeroase capilare limfatice. Partea profundă a corionului aderă de periostul piesei osoase subiacente.

Diferiţi factori (infecţii nazale repetate) pot cauza alterarea sau chiar distrugerea celulelor senzoriale. După Smith, aproximativ 1 % din celulele olfactive se pierd în fiecare an de viaţă. Celulele olfactive distruse sînt înlocuite cu celulele de susţinere, ceea ce explică diminuarea (hiposmia) sau chiar dispariţia (anosmia) senzaţiei olfactive.

Sensibilitatea sau acuitatea olfactivă este determinată de relaţiile dintre celulele olfactive şi neuronii mitrali din bulbul olfactiv. La animalele macrosmotice (cînele, animalele sălbatice) axonul fiecărei celule olfactive face sinapsă cu dendritele a 5-6 celule mitrale, în timp ce la animalele microsmotice (omul, maimuţa, păsările), axonii de la 5-6 celule olfactive fac sinapsă cu dendritele de la o singură celulă mitrală.

Analizorul gustativ

Receptorul gustativ este reprezentat de totalitatea corpusculilor gustativi cuprinşi în grosimea epiteliului lingual şi buco-faringian. Majoritatea corpusculilor gustativi se găsesc în papilele caliciforme şi fungiforme. Numărul lor este aproximativ de 2000 din care 1000 se găsesc în papilele caliciforme (Fig.22).

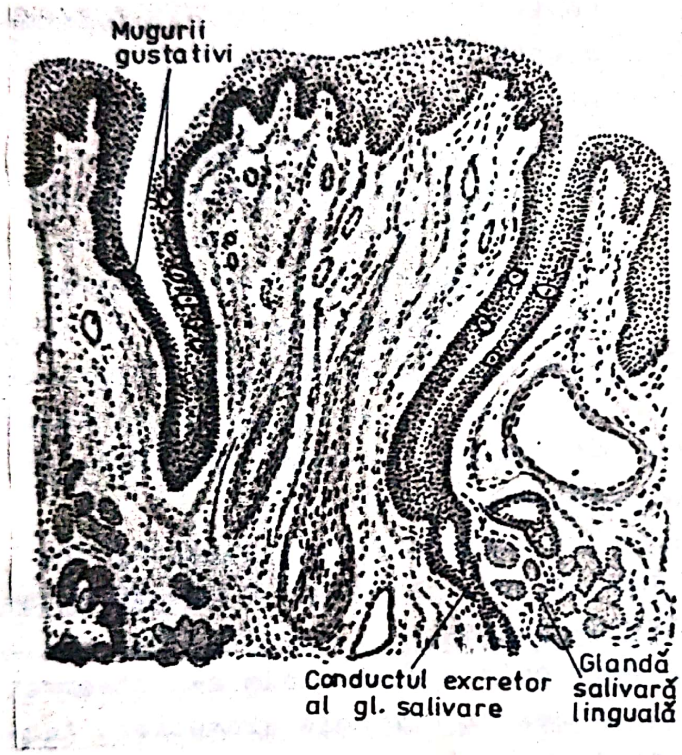

Fig.22. Papila caliciformă cu muguri gustativi (om)

Un corpuscul (mugure) gustativ are o formă ovoidală, de butoiaş, cu dimensiuni medii de 80 microni înălţime şi 40 microni lăţime. Vîrful sau extremitatea externă a corpusculului este cuprins în grosimea epiteliului papilelor caliciforme şi comunică cu cavitatea şanţului din jurul acestor papile printr-un canal îngust, canalul gustativ, ai cărui pereţi sînt constituiţi de celulele superficiale ale epiteliului mucoasei. Acest canal se deschide la suprafaţa epiteliului printr-un orificiu sau por gustativ. Baza corpusculului este dispusă pe membrana bazală a epiteliului.

In structura unui mugure gustativ se descrie o componentă epitelială şi una nervoasă.

Componenta epitelială este constituită din trei tipuri celulare :

- celule senzoriale (gustative), celule epiteliale modificate în raport cu terminaţiunile nervoase;
- celule de susţinere externe şi interne;
- celule bazale (de rezervă). (Fig.23).

Celulele senzoriale în număr de 4-6 sînt situate în axa corpusculului. Au o formă alungită, fusiformă cu extremitatea su-

perficială prevăzută cu o prelungire numită bastonaş sau păr gustativ lung de 3-5 microni, care se prelungeşte în canalul gustativ. Extremitatea bazală a celulei se termină printr-o prelungire unică sau ramificată şi se inseră pe membrana bazală. Nucleul hipercrom, bastoniform, este situat central, iar citoplasma mai întunecată conţine un reticul endoplasmatic neted evident, ca şi microtubuli şi microfilamente. Părul gustativ reprezintă un mănunchi de microvili lungi care înoată într-o substanţă amorfă cuprinsă în canalul gustativ (Fig. 24). Această substanţă reprezintă un produs de secreţie a celulelor de susţinere, bogat în M.P.Z. şi fosfatază alcalină.

Fig.23. Muguri gustativi la nivelul papilelor foliate de iepure. Săgeţile indică porii gustativi.

Celulele stabilesc joncţiuni de tipul zonulei ocludens la polul apical şi prezintă interdigitaţii şi joncţiuni complexe pe feţele laterale.

In porţiunea bazală a unor celule senzoriale s-a observat din loc în loc îngroşări ale membranei şi vezicule sinaptice. Această suprafaţă vine în raport cu terminaţiunea nervoasă, asigurînd astfel o transmitere polarizată a impulsurilor nervoase.

Celulele de susţinere externe şi interne sînt unite între ele prin complexe joncţionale. Cele externe sînt situate la periferie şi au o formă semilunară. Ele prezintă o extremitate bazală largă şi ramificată, inserată pe membrana bazală şi o extremitate superioară, delimitînd împreună cu celelalte celule de susţinere un orificiu circular, unde se termină capătul intern al canalului gustativ. Celulele interne ocupă centrul corpusculului şi au o formă rectilinie. Citoplasma celulelor de susţinere este străbătută de tonofibrile şi prezintă incluziuni lipidice şi mucopolizaharidice perinucleare. Aceste celule îndeplinesc probabil un rol trofic pentru celulele senzoriale.

Celulele bazale, de rezervă, sînt mici, situate pe membrana bazală între celulele de susţinere cărora le asigură refacerea.

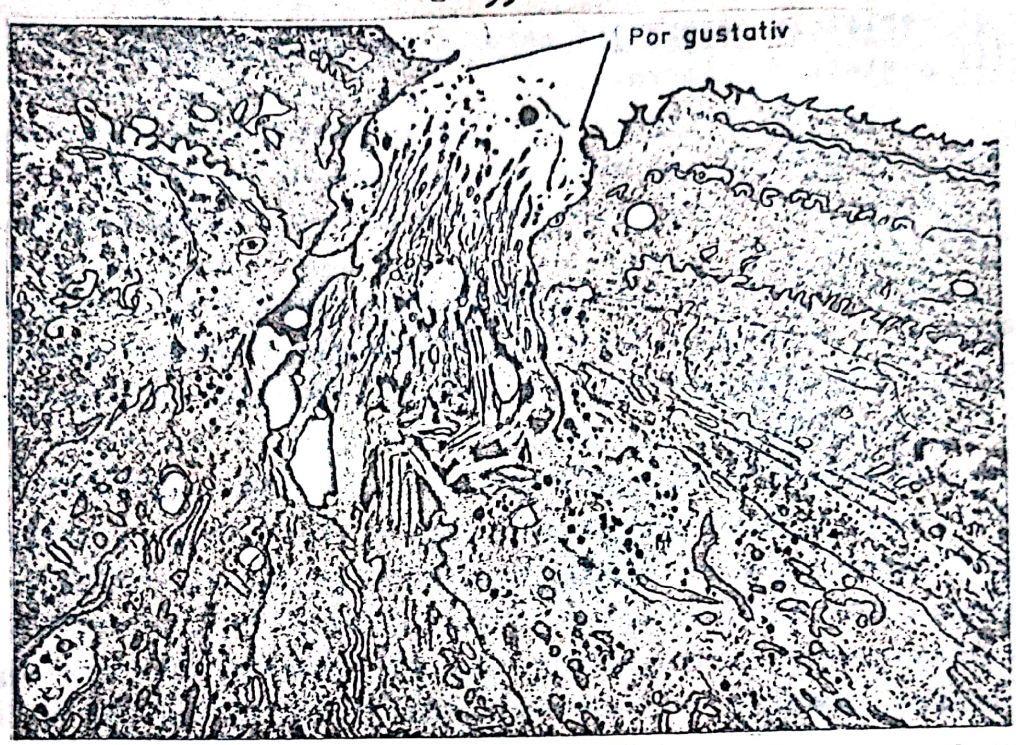

Fig.24. Aspect electronomicroscopic a porului gustativ cu microvilii mari ai celulelor senzoriale cuprinşi într-un produs secretor amorf.

Componenta nervoasă este reprezentată de dendritele neuronilor din ganglionii lui Andersch şi Ehrenritter. Aceste fibre formează sub epiteliu un plex subgemal, de unde pornesc fibre nervoase ce se termină în jurul corpusculului constituind un plex perigemal, iar altele pătrund în interior şi formează o arborizaţie bogată în jurul celulelor senzoriale - plex intragemal. In corpuscul pătrund şi fibre simpatice amielinice ce formează aparatul Timofeev. La nivelul terminaţiunilor nervoase s-au pus în evidenţă colinesteraza. Axonii celulelor ganglionare se îndreaptă către centrii nervoşi şi fac sinapsă cu neuronii senzitivi din bulb, axonii acestora se alipesc panglicii lui Reil şi se termină în a 5-a circumvoluţiune temporală.

Simţul gustului permite să se aprecieze proprietăţile sapide ale substanţelor introduse în gură; el comportă în general analiza celor patru senzaţii gustative primare : amar, dulce, acru şi sărat. Foarte probabil că există receptori specializaţi pentru fiecare gust. Aceştia nu sînt distribuiţi uniform, astfel că unele gusturi sînt detectate mai uşor în unele porţiuni ale limbii.

Marea varietate de senzaţii gustative este dată de multi-

plele şi variatele combinaţii care se pot realiza între cele patru senzaţii gustative primare.

Pentru perceperea excitaţiilor gustative este necesar ca substanţele sapide să fie solubile în lichidul cavităţii bucale.

Simţul gustului se perfecţionează cu vîrsta, el devine foarte fin la adulţi.

In diferite afecţiuni se observă tulburări ale gustului, ca : agenzie - pierderea gustului, hipogenzie - slăbirea percepţiei excitaţiilor gustative şi paragenzie - predilecţie pentru substanţe cu gust rău.

Organul auditiv şi organul echilibrului : urechea

Urechea este un organ complex, format din trei părţi : urechea externă, urechea mijlocie şi urechea internă. Dacă urechea externă şi medie sînt structuri adaptate numai pentru auz (captarea şi transmiterea vibraţiilor aerului), urechea internă, segmentul esenţial, conţine atît organul auditiv, cît şi pe cel al echilibrului.

Urechea externă este formată din pavilion, conductul auditiv extern şi membrana timpanică.

Pavilionul urechii prezintă un schelet cartilaginos, format de un cartilagiu elastic bogat celular, înconjurat de un pericondru proeminent, tapetat de tegument. Cartilagiul lipseşte la nivelul lobului urechii, fiind înlocuit cu un ţesut conjunctivo-adipos. Tegumentul pavilionului conţine fire de păr, cu glande sebacee mari, iar pe faţa posterioară se găsesc şi glande sudoripare.

Conductul auditiv extern este osos în jumătatea internă şi cartilaginos în jumătatea externă şi este tapetat de tegument, ce-l continuă pe cel de la nivelul pavilionului. In porţiunea osoasă, tegumentul este subţire, lipsit de anexe şi puternic aderent de periost. Tegumentul care tapetează segmentul cartilaginos este mai gros şi este dublat de ţesut conjunctivo-adipos. La acest nivel se găsesc fire de păr, glande sebacee mari şi glande ceruminoase, ce sînt glande sudoripare modificate, cu un segment secretor ramificat şi conducte excretoare scurte şi largi. Produsul de elaborare al acestor glande, împreună cu cel al glandelor sebacee şi cu celulele epiteliale descuamate formează cerumenul, care lubrifică tegumentul şi fixează corpii străini pătrunşi în interiorul canalului auditiv.

Timpanul sau membrana timpanică este o membrană conjunctivo-epitelială subţire şi semitransparentă, ce separă urechea externă de cea mijlocie. Prezintă un ţesut propriu, tapetat pe faţa externă de tegument, iar pe cea internă de mucoasa casei timpanului. Tegumentul timpanic este foarte subţire, redus la două straturi : stratul bazal şi un strat superficial cornos, descuamativ. Tesutul propriu conţine două straturi de fibre conjunctive : stratul extern format din fibre radiare, divergente, care se inseră la nivelul mînerului ciocanului şi ajung pînă la inelul fibro-cartilaginos, de inserţie, al timpanului, şi stratul intern alcătuit din fibre circulare. Tesutul propriu al timpanului lipseşte în segmentul superior, la care nivel cele două epitelii sînt aproape alipite.

Urechea medie sau casa timpanului este o cavitate plină cu aer, săpată în stînca temporalului, tapetată cu o mucoasă de origine nazo-faringiană, care se continuă posterior cu cea a cavităţilor mastoidiene, iar anterior cu mucoasa trompei. Această mucoasă tapetează atît pereţii cît şi oscioarele urechii medii, cu excepţia ferestrei ovale, la care este fixată scăriţa. Epiteliul este de tip simplu pavimentos sau simplu cubic, devenind cubico-cilindric ciliat în apropierea trompei. Corionul este redus şi puternic aderent de periostul subjacent.

Timpanul secundar reprezintă o membrană fină, fibro-elastică, ce acoperă fereastra rotundă. Este tapetat pe faţa externă de mucoasa casei timpanului, iar pe cea internă de ţesutul conjunctiv al spaţiului perilimfatic.

Oscioarele sînt formate din ţesut osos compact, dispus sub formă lamelară, cu sisteme Havers dispersate. Suprafeţele lor articulate sînt acoperite de cartilagiu hialin, care apare sub formă de insule atît pe mînerul ciocanului, cît şi la baza scăriţei. Scăriţa conţine şi o cavitate medulară. Periostul oscioarelor fuzionează cu corionul mucoasei timpanice.

Trompa auditivă a lui Eustache este un conduct ce leagă urechea medie de naze-faringe. Prezintă o porţiune osoasă sau timpanică, şi una fibrocartilaginoasă sau faringiană, inferioară.

Mucoasa segmentului osos este formată dintr-un epiteliu simplu, cilindric, ciliat, cu un corion redus, aderent de periost şi glande mici şi rare, reprezentate prin mici cripte.

Mucoasa segmentului fibro-cartilaginos este formată dintr-un epiteliu de tip respirator şi dintr-un corion de tip adenoid.

Epiteliul este pseudostratificat, cilindric, ciliat, cu celule caliciforme, grupate uneori sub formă de glande mucoase intraepiteliale. Corionul conţine o bogată infiltraţie limfoidă, mai abundentă la copii, formînd în vecinătatea orificiului faringian aga numita "amigdală tubară". In profunzime corionul conţine celule adipoase şi glande sero-mucoase, mai abundente în jurul orificiului faringian.

Trompa lui Eustache serveşte pentru eliminarea mucozităţilor secretate de mucoasa casei timpanului şi menţine constant echilibrul dintre presiunea a două mase de aer separate de timpan : aerul "închis" în casa timpanului şi aerul "liber" din conductul auditiv extern. (Fig.25).

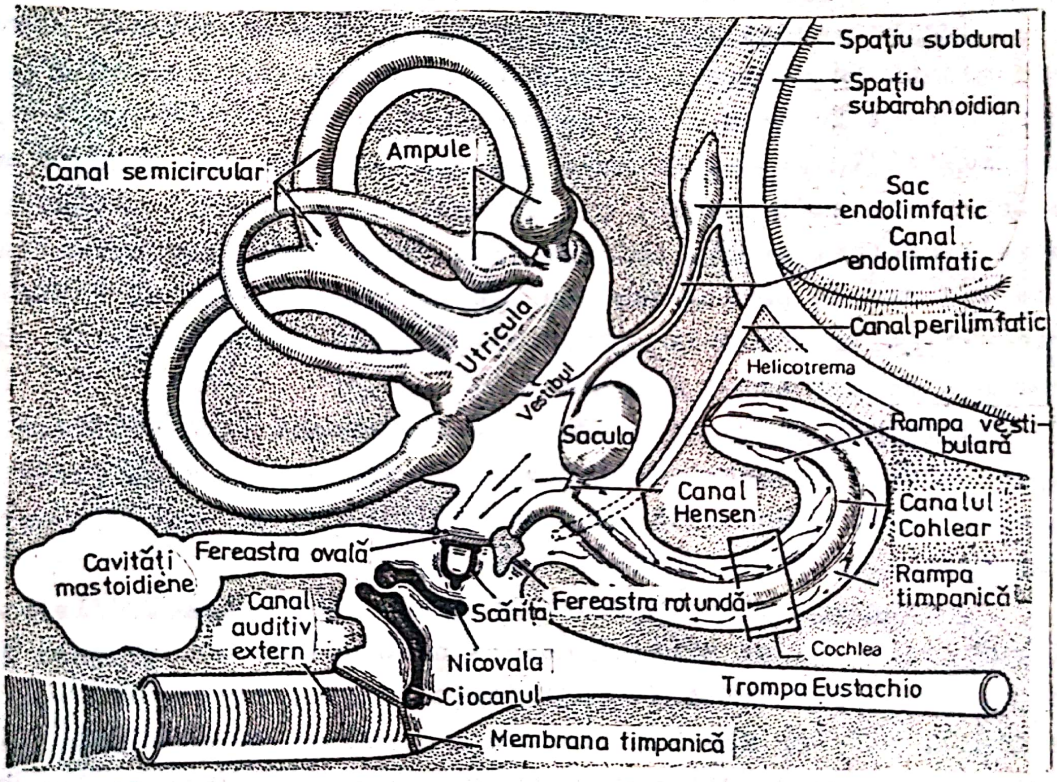

Fig.25. Organul auditiv (schemă).

Urechea internă ce conţine organul auditiv şi pe cel al echilibrului, este formată dintr-un sistem de camere şi canale osoase, în care se găsesc situate structuri similare de natură membranoasă. Totalitatea structurilor osoase alcătuiesc labirintul osos, iar totalitatea celor membranoase, labirintul membranos. Cele două labirinte sînt separate printr-un spaţiu, numit spaţiu perilimfatic, ce conţine un lichid - perilimfa, în interiorul structurilor membranoase se găseşte endolimfa.

Labirintul osos prezintă o cavitate centrală - vestibulul, de formă ovoidă, în care se deschid cele trei canale semicirculare şi canalul osos al melcului (melcul osos).

Melcul osos este format din columelă, structură osoasă conică, situată central, din canalul osos spiral, ce descrie în jurul columelei două spire şi jumătate şi se termină printr-o înfundătură sau cupolă, şi din lama spirală osoasă, ce împarte canalul osos spiral în două conducte sau rampe şi se termină spre vîrful melcului printr-un cîrlig numit hamulus.

Labirintul osos are o structură histologică complexă, fiind format din ţesut osos de origini diferite. Astfel stratul extern este format dintr-un os puţin dens, de natură periostală, în timp ce stratul intern este compact, foarte dens, fără a conţine sisteme Havers, fiind de origine endostală. Porţiunea mijlocie rezultă din metaplazia directă a cartilagiului primordial. Persistenţa unor insule cartilaginoase în viaţa adultă poate fi punctul de plecare a unui proces de scleroză, ce înglobează şi oscioarele şi determină o surditate progresivă (otoscleroză).

Columela este formată dintr-un ţesut osos poros sau spongios, puternic perforat la bază, conţinînd vase şi prelungiri ale neuronilor bipolari din ganglionul lui Corti. (Fig.26).

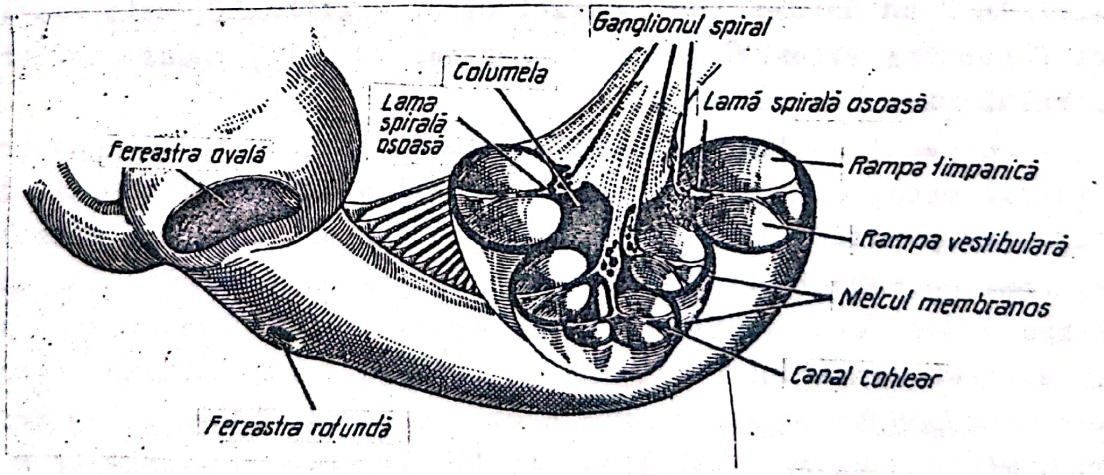

Fig.26. Secţiune axială prin melc.

Lama spirală osoasă, prelungire transversală a columelei, are pe secţiune o formă triunghiulară, baza ei corespunde columelei, iar vîrful este situat în canalul spiral osos. Este formată din două lamele osoase, între care se găsesc prelungirile neuronilor din ganglionul Corti, pe faţa superioară fiind situată artera, pe cea inferioară vena cohleară.

Scanned with OKEN Scanner

Intregul labirint osos este tapetat de periost, şi este acoperit de un epiteliu pavimentos de origine mezenchimatoasă.

Labirintul membranos este format din două vezicule, utricula şi sacula, ce corespund vestibulului osos, din cele trei canale semicirculare membranoase ca şi din melcul membranos sau canalul cohlear, situat în interiorul canalului spiral osos.

Topografic şi funcţional se deosebeşte un labirint posterior reprezentat prin utriculă, saculă şi cele trei canale semicirculare, structuri legate de echilibru, şi un labirint anterior, reprezentat prin melcul membranos sau ductul cohlear, în care e localizat organul auditiv.

Peretele labirintului membranos este reprezentat printr-o tunică fibroasă, subţire, formată din fine fibre conjunctive, cu fibroblaste şi melanocite. Suprafaţa externă este tapetată de un epiteliu simplu, pavimentos, de origine mezenchimatoasă. Suprafaţa internă este tapetată de un epiteliu simplu, cu variaţii regionale, ce reprezintă organele senzitive, maculele, crestele ampulare şi organul lui Corti.

Labirintul membranos anterior (melcul membranos) este reprezentat printr-un tub înguşt, de natură membranoasă, care comunică prin canalul lui Hensen cu sacula. Cele două extremităţi se termină în fund de sac, cea bazală, cecul vestibular, este situată între fereastra rotundă şi ovală, iar cea apicală, cecul cupular, la nivelul vîrfului melcului.

Canalul cohlear (melcul membranos) nu ocupă întregul canal spiral osos, ci numai periferia acestuia, fiind situat astfel între lama spirală osoasă şi peretele extern al canalului spiral osos, lama contururilor. In secţiune transversală canalul spiral osos apare sub formă rotundă, fiind constituit din trei canale : unul superior (anterior) = rampa vestibulară, unul inferior (posterior) = rampa timpanică (rampa medie) şi unul mijlociu, de formă triunghiulară = canalul cohlear. Acesta din urmă, prezintă la rîndul lui trei pereţi : unul extern, ce reprezintă baza triunghiului şi corespunde peretelui osos (lamei contururilor), unul superior (anterior), peretele vestibular, ce-l separă de rampa vestibulară, şi unul inferior (posterior), peretele timpanic, ce-l separă de rampa timpanică. Pe peretele timpanic se găseşte situat organul auditiv al lui Corti. Vîrful triunghiului se inseră pe lama spirală osoasă, mai precis pe ligamentul spiral intern. (Fig.27).

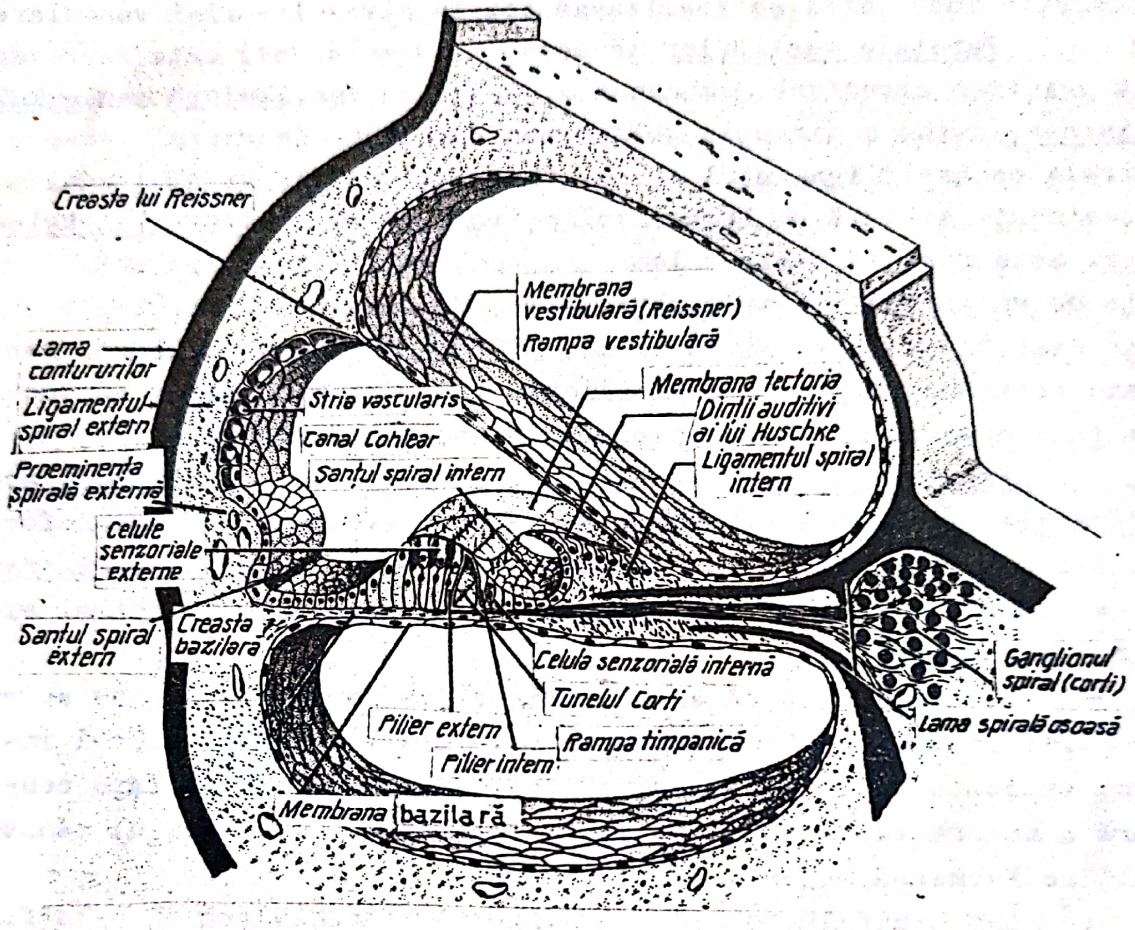

Fig.27. Secțiune transversală printr-un tur al melcului.

Peretele extern este constituit de porțiunea mijlocie a ligamentului spiral extern, ce reprezintă o îngroșare a periostului. Acest perete este împărțit printr-o mică proeminență - proeminența spirală externă, în două jgheaburi - unul inferior (situat între membrana bazilară și proeminența spirală externă), tapetat de un epiteliu cubic, și unul superior (situat între această proeminență și inserția membranei vestibulare), ce este tapetat de un epiteliu pseudostratificat, pigmentar și vascular - stria vasculară. Între acest epiteliu și țesutul conjunctiv subjacent nu este interpusă o membrană bazală, iar capilarele, foarte numeroase, pătrund în grosimea epiteliului, realizînd aspectul unui epiteliu vascularizat, unic în organism. Se consideră că stria vasculară participă în mod activ atît la producerea endolimfei cît și la controlul conținutului în ioni al acesteia; endolimfa, spre deosebire de celelalte lichide extracelulare din organism și de perilimfă, prezintă un mare conținut de potasiu și un conținut redus

de sodiu, asemănîndu-se cu lichidul intracelular. Se pare că şi rezorbţia endolimfei se realizează tot la nivelul striei vasculare.

Peretele vestibular (superior sau anterior) este reprezentat printr-o structură membranoasă, membrana vestibulară sau a lui Reissner, avînd o direcţie oblică ascendentă de la vîrful lamei spirale osoase (ligamentul spiral intern), pînă la nivelul unei proeminenţe situată pe ligamentul spiral extern, creasta lui Reissner. Este formată dintr-o lamă conjunctivă, tapetată pe ambele feţe de un epiteliu simplu pavimentos, de origine mezenchimală pe faţa vestibulară, de natură ectodermică pe faţa cea cohleară. Membrana vestibulară pare a fi implicată în transferul activ de substanţe din perilimfa vestibulară în endolimfa cohleară.

Peretele timpanic (inferior sau posterior), planşeul, are o direcţie orizontală şi prezintă o structură complexă, fiind format dintr-o porţiune osoasă şi una membranoasă, membrana bazilară, ce se inseră la nivelul unei proeminenţe a ligamentului spiral extern - creasta bazilară.

Porţiunea osoasă este la rîndul ei formată din lama spirală osoasă şi dintr-o îngroşare periostală - ligamentul spiral intern, tapetate de un epiteliu, ce continuă pe cel de pe faţa cohleară a membranei vestibulare şi se transformă în epiteliul senzorial, ce formează organul Corti.

Lama spirală osoasă are o formă triunghiulară şi este formată din două lamele osoase, între care este situat ganglionul lui Corti.

Ligamentul spiral intern are o formă triunghiulară, faţa inferioară este aderentă de lama spirală osoasă, iar faţa superioară şi externă sînt tapetate de un epiteliu simplu. La vîrful triunghiului se inseră membrana vestibulară (Reissner). Baza acestui triunghi este concavă, delimitînd şanţul spiral intern, căptuşit ca şi omologul său extern de un epiteliu simplu cubic. Faţa sau latura anterioară este acoperită de un epiteliu cilindric, şi este brăzdată de şanţuri înguste şi profunde, longitudinale şi transversale, ce delimitează patrulatere constituite dintr-o substanţă fibroasă, numite "dinţii auditivi" ai lui Huschke. In fundul acestor şanţuri se găseşte corpul şi nucleul celulelor epiteliale cilindrice, a căror extremitate apicală se lărgeşte formînd un înveliş continuu pe suprafaţa dinţilor auditivi, şi secretă o substanţă cuticulară, care formează membrana tectoria.

Membrana bazilară este alcătuită aproximativ din 24000 de fibre conjunctive fine, neramificate, incluse într-o substanţă fundamentală omogenă - fibrele bazilare sau corzile auditive. Cele interne sînt mai subţiri şi formează zona arcuată (netedă), cele externe sînt mai groase şi formează zona pectinata (striată).

Organul auditiv al lui Corti reprezintă segmentul periferic al analizorului acustic. Este situat pe faţa superioară a membranei bazilare şi are un traiect în spirală, fiind absent la nivelul celor două extremităţi. Este format dintr-un spaţiu triunghiular - tunelul lui Corti, baza fiind reprezentată prin membrana bazilară, iar laturile prin celule de susţinere de tip particular - celule stîlp sau stîlpii lui Corti. Tunelul lui Corti este traversat de fibre nervoase cohleare, destinate celulelor auditive externe. (Fig.28)

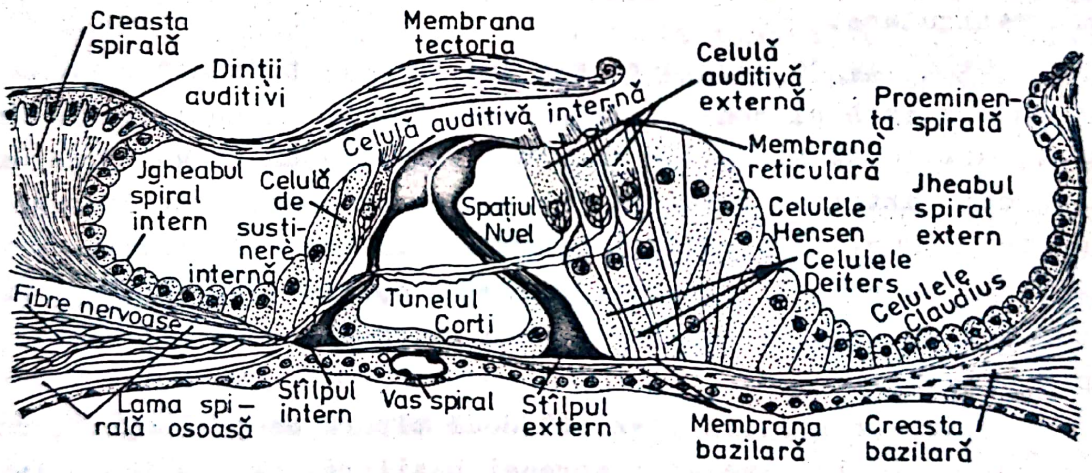

Fig.28. Organul Corti.

Epiteliul adiacent tunelului Corti este bistratificat, fiind format din celule de susţinere ale lui Deiters în formă de "scaun" şi din celule auditive. In raport cu tunelul lui Corti, celle două grupe de celule se împart în "interne" şi "externe". Spre ligamentul spiral extern, celulele lui Deiters se continuă cu un epiteliu simplu, iniţial cilindric (celulele lui Hensen) şi apoi cubice (celulele lui Claudius), considerate tot celule de susţinere, deşi numai celulele Deiters vîn în raport cu celulele auditive.

Celulele stîlp sau stîlpii lui Corti sînt elemente de susţinere, ce delimitează, împreună cu membrana bazilară, tunelul lui Corti. Stîlpul intern are o formă de cocostîrc, cel extern forma de S, ambii stîlpi avînd o direcţie "oblică convergentă".

Atît stîlpii interni cît şi cei externi sînt formaţi din trei segmente : porţiunea bazală, de formă triunghiulară, inserată pe membrana bazilară, ce conţine citoplasmă nediferenţiată şi nucleul şi reprezintă regiunea trofică a acestor celule; corpul stîlpului, ce reprezintă segmentul citoplasmatic care delimitează tunelul Corti şi extremitatea cefalică, prin care se realizează articularea stîlpilor, ce este formată din citoplasmă diferenţiată, cu tonofibrile şi aspect cuticular.

Extremitatea cefalică a stîlpului intern prezintă o scobitură care se continuă cu o prelungire citoplasmatică - placa stîlpului intern. In scobitură pătrunde extremitatea cefalică în formă sferică a stîlpului extern, ce se continuă şi ea cu o prelungire citoplasmatică numită apofiză. Deoarece stîlpii interni sînt mai numeroşi, trei stîlpi externi se articulează cu patru stîlpi interni. Cele două prelungiri cefalice participă la formarea membranei reticulare.

Celulele de susţinere ale lui Deiters prezintă o formă de scaun cu spetează şi constituie un grup intern şi unul extern.Cele interne, adiacente stîlpilor interni, formează un singur rînd de celule, cele externe, adiacente stîlpilor externi, sînt dispuse pe mai multe rînduri (3-5 rînduri), primul rînd de celule Deiters fiind separat de stîlpii externi printr-un spaţiu - spaţiul lui Nuel - ce comunică cu tunelul lui Corti prin intervalele libere dintre stîlpii externi.

Celulele Deiters prezintă două tipuri de prelungiri, cele bazale se inseră la nivelul membranei bazilare, cele apicale (superioare) - denumite falange, se insinuează printre celulele auditive.

Celulele de susţinere conţin în citoplasmă un material fibrilar care este constituit dintr-un mănunchi de microtubuli. La nivelul prelungirilor apicale sub formă de falangă, microtubulii se împart în două grupe (în T) iau o direcţie paralelă cu suprafaţa epiteliului şi se termină la nivelul complexului joncţional care le leagă cu celulele auditive (Fig.29). Prelungirile apicale ale celulelor de susţinere sub formă de falangă împreună cu prelungirile cefalice ale stîlpilor interni şi externi vor constitui membrana reticulară. Această membrană, subţire şi transparentă, este străbătută de perii auditivi, avînd un aspect ciuruit.

Celulele auditive, elemente pseudosenzoriale, formează stratul superficial al epiteliului auditiv. Ele nu au raporturi cu

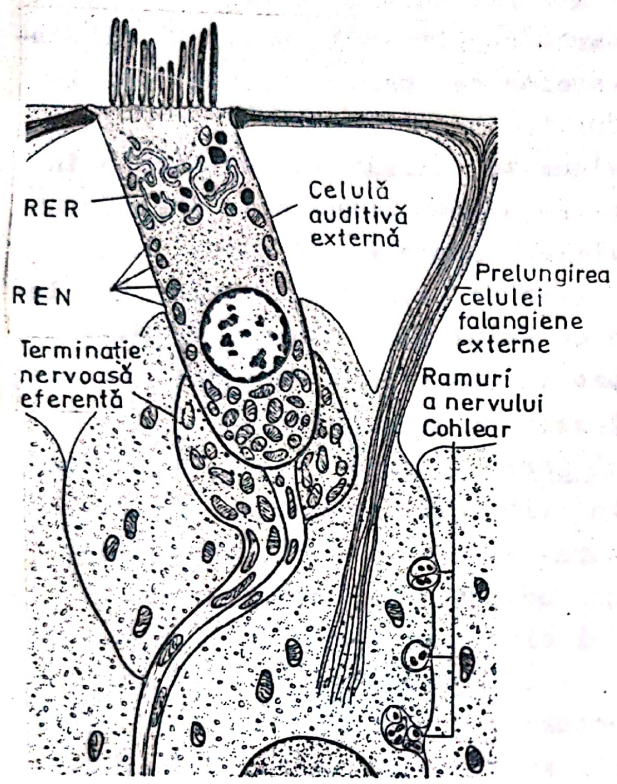

Fig.29. Reprezentarea schematică a relațiilor dintre celula auditivă externă și celula de susținere Deiters (după o imagine electronomicroscopică).

membrana bazală, fiind situate pe celulele lui Deiters. Celulele auditive interne sînt dispuse pe un singur rînd, cele externe pe mai multe rînduri (3, 4, 5 șiruri).

Celulele auditive sînt înalte, cilindrice și au o formă de degetar. Polul lor bazal este rotunjit și înconjurat de expansiuni nervoase, provenite din celulele ganglionului lui Corti. Polul bazal este situat în scobitura celulei Deiters subiacentă, celula auditivă fiind mai aproape de stîlpii tunelului decît celula sa de susținere. Nucleul este situat bazal, citoplasma submucleară este granulară și mai intens colorată decît restul celulei. Citoplasma mai conține organite modificate : aparat Golgi, situat apical, constituind corpul lui Hensen. La polul apical se găsesc structuri specifice, de formă filamentoasă - perii sau cilii auditivi, mai numeroși la nivelul celulelor auditive externe; ei sînt dispuși pe mai multe rînduri, paralele cu direcția longitudinală a canalului spiral, sub forma literei V. La microscopul electronic apar ca niște microvili mari, delimitați de o membrană trilaminară, cu un material fibrilar în centru, ce se continuă la suprafața liberă a celulei cu rețeaua terminală. Această rețea terminală se leagă cu complexele joncționale dintre celulele auditive și celulele Deiters. Perii auditivi proemină la suprafața membranei reticulare, fiind acoperiți de cea de-a doua membrană a organului Corti - membrana tectoria.

Membrana tectoria (membrana Corti) este elaborată de celulele epiteliale ce tapetează ligamentul spiral intern și sînt situate printre dinții auditivi. Apare ca o structură gelatinoasă apli-

cată pe perii auditivi şi pe membrana reticulară, terminîndu-se la nivelul celulelor Hensen. Este foarte sensibilă la acţiunea fixatorilor, astfel că în secţiunile histologice apare retractată şi la distanţă de suprafaţa organului Corti.

Celulele auditive sînt elemente epiteliale modificate în raport cu terminaţiunile nervoase. Polul lor bazal este înconjurat de expansiuni dendritice ale celulelor bipolare ale ganglionului Corti. Aceste prelungiri devin amielinice, străbat membrana bazilară şi formează contacte sinaptice cu celulele auditive. (Fig.29).

Vasele urechii interne provin din artera auditivă internă; capilarele şi vasele limfatice lipsesc la acest nivel.

Histofiziologia organului Corti. Undele sonore, transmise prin timpan şi osicioare, determină vibraţii (creşterea presiunii) ale perilimfei din rampa vestibulară. Aceste vibraţii determină, la rîndul lor, bombarea timpanului secundar şi prin intermediul helicotremei se transmit perilimfei din rampa timpanică, producînd vibraţii ale membranei bazilare şi stimularea perilor auditivi, prin contactul lor cu membrana tectoria. Vibraţiile mai mici de presiune urmează o a doua cale, ele se transmit perilimfei rampei vestibulare, determinînd, prin intermediul membranei lui Reissner, vibraţii ale endolimfei din canalul cohlear. Ca urmare, perii auditivi sînt excitaţi de către deplasările membranei tectoria, consecutive vibraţiilor endolimfei.

Labirintul membranos posterior, sediul organului echilibrului, este format din două vezicule, utricula şi sacula, care corespund vestibulului osos, şi din trei canale semicirculare membranoase, corespunzătoare canalelor osoase semicirculare.

Utricula şi sacula formează aşa numitul vestibul membranos.

Utricula, vezicula cea mare, are forma unui "cuib de pasăre", la nivelul ei se deschid canalele semicirculare. Sacula, vezicula cea mică, este legată de canalul cohlear printr-un canal foarte scurt, canalul lui Hensen. De la nivelul acestor două vezicule se desprinde cîte un canalicul - canalul endolimfatic -, ce se termină în fund de sac la nivelul durei mater şi comunică printr-o serie de canalicule, cu spaţiile subarahnoidiene. (Fig.25).

Labirintul membranos posterior este format dintr-un perete fibros, în raport cu periostul, tapetat de un epiteliu simplu pavimentos sau cubic, de origine ectodermică. De-a lungul acestui

epiteliu se găsesc arii diferenţiate, care constituie zonele senzoriale, numite macule sau pete pentru sacula şi utricula şi creste ampulare pentru canalele semicirculare. In interiorul acestor structuri membranoase se află endolimfa, iar între ele şi labirintul osos, perilimfa.

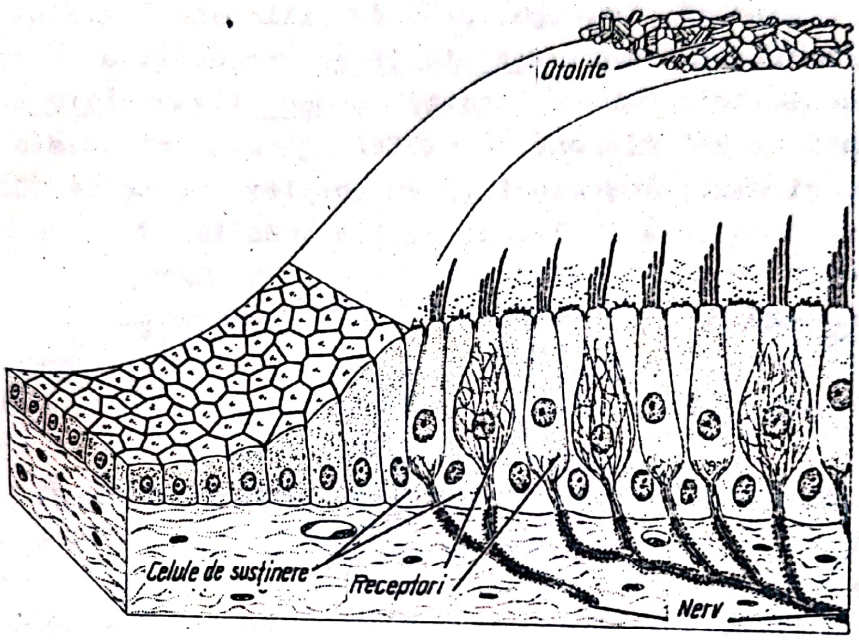

Fig.30. Structura maculei.

Maculele (Fig.30) reprezintă zonele senzoriale, neuro-epiteliale, ale utriculei şi saculei. Ele apar ca îngroşări limitate (2-3 mm), ce proemină în spaţiul endolimfatic. Sînt formate din celule de susţinere şi din elemente senzoriale, celule epiteliale modificate în raport cu terminaţiunile nervoase, denumite celule "cu peri" sau "celule păroase".

Celulele de susţinere sînt înalte, cilindrice, situate pe membrana bazală. Nucleul este situat bazal, iar citoplasma conţine tonofibrile. La periferie celulele de susţinere se continuă gradat cu elementele epiteliului nesenzorial al veziculelor.

Celulele pseudosenzoriale sînt situate în porţiunea superficială a epiteliului, fără raport cu membrana bazală. Ele sînt de două tipuri : tip I, în formă de degetar sau amforă, situate central, cu nucleul mare, hipercrom, porţiunea inferioară este înconjurată de o mică expansiune nervoasă cu care stabileşte sinapse bogate în vezicule sinaptice; şi de tip II, de formă cilindrică, situate periferic, ce prezintă conexiuni sinaptice numai la nivelul lor bazal, cu vezicule sinaptice mai puţin numeroase. Expansiu-

nile nervoase ce înconjoară aceste celule senzoriale provin din celulele bipolare ale ganglionului lui Scarpa. Polul apical, respectiv suprafaţa liberă prezintă un platou cuticular (reţea terminală) din care se desprind perii senzoriali, ce se dispun în fascicule, alcătuite dintr-un număr de cili nevibratili - stereocili - şi un cil vibratil - kinocil. Intregul grup de cili este înglobat într-o structură gelatinoasă - membrana otolitică, ce conţine un număr mare de corpusculi mici, numiţi otolite, otoconii sau nisip auditiv. Otoliţii, lungi de 1-5 microni, sînt formaţi din cristale de carbonat de calciu şi magneziu, asociaţi cu complexe proteice. Cilii pătrund în nişte fine canalicule, ce conţin endolimfă.

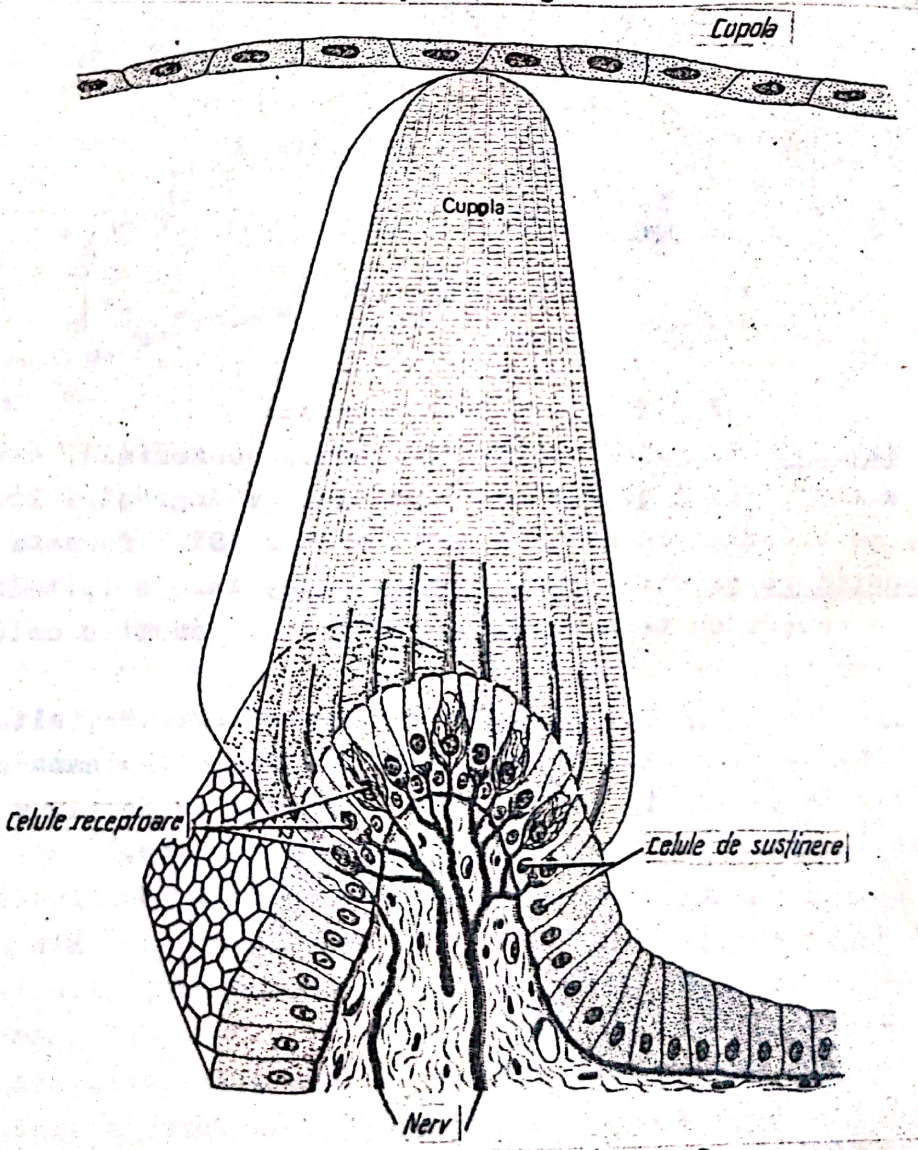

Fig.31. Structura crestei ampulare.

Crestele ampulare (Fig.31) sînt situate la nivelul ampulei.

Ele sînt formate din celule de susţinere şi din celule pseudosenzoriale de tip I şi II, cu aceeaşi structură ca şi în macule. Microvilii şi kinocilul sînt de două ori mai lungi decît în macule. In jurul celulelor pseudosenzoriale se dispun expansiunile dendritice a celulelor bipolare ale ganglionului lui Scarpa. Epiteliul crestelor ampulare este acoperit de o structură înaltă, cu vîrful rotunjit, străbătută de strii longitudinale : cupolă terminală, formată dintr-o masă gelatinoasă, în care pătrund perii senzoriali ai celulelor pseudosenzoriale, fiind situaţi în canalicule fine, pline cu endolimfă.

Endolimfa, prezentă în interiorul structurilor membranoase ale urechii interne, este un lichid clar, ca apa, incolor, fiind elaborată de stria vasculară. Perilimfa, situată între structurile membranoase şi labirintul osos, este clară, incoloră, cu un gust uşor sărat, avînd o reacţie alcalină.

Histofiziologic, utricula şi sacula constituie aparatul otolitic destinat echilibrului static, canalele semicirculare fiind adaptate pentru echilibrul dinamic. Excitarea elementelor pseudosenzoriale din macula şi crestele ampulare este determinată de deplasările endolimfei, consecutive mişcărilor capului.

ORGANUL VEDERII

Organul vederii - ochiul este format din globul ocular şi din structurile anexe (pleoape, conjunctiva, glanda lacrimală).

Globul ocular este format dintr-un perete, alcătuit din trei membrane dispuse concentric, şi din medii transparente : corneea, umoarea apoasă, cristalinul şi corpul vitros. (Fig.32).

Cele trei membrane sau tunici, privite din afară spre interior, sînt : tunica fibroasă (sclerocorneea); tunica vasculară (coroida); tunica nervoasă, fotosensibilă (retina). Fiecare din aceste membrane prezintă o porţiune posterolaterală, ce reprezintă aproximativ 5/6 din circumferinţa globului şi una anterioară (respectiv 1/6), segmente diferite structural şi funcţional.

Tunica fibroasă (sclerocorneea) prezintă un segment posterior (sclerotica), cu rol de susţinere şi protecţie, şi unul anterior (corneea), ce reprezintă un mediu transparent, zona de tranziţie dintre ele formînd limbul sclerocorneean.

Sclerotica, tunica opacă, se continuă anterior cu corneea şi posterior cu dura mater, presintă orificii pentru vasele san-

guine şi limfatice, iar la nivelul polului posterior este perforată de fibrele nervului optic (lama ciuruită sau lamina cribrosa).

Pe sclerotică se inseră muşchii extrinseci ai globului ocular.

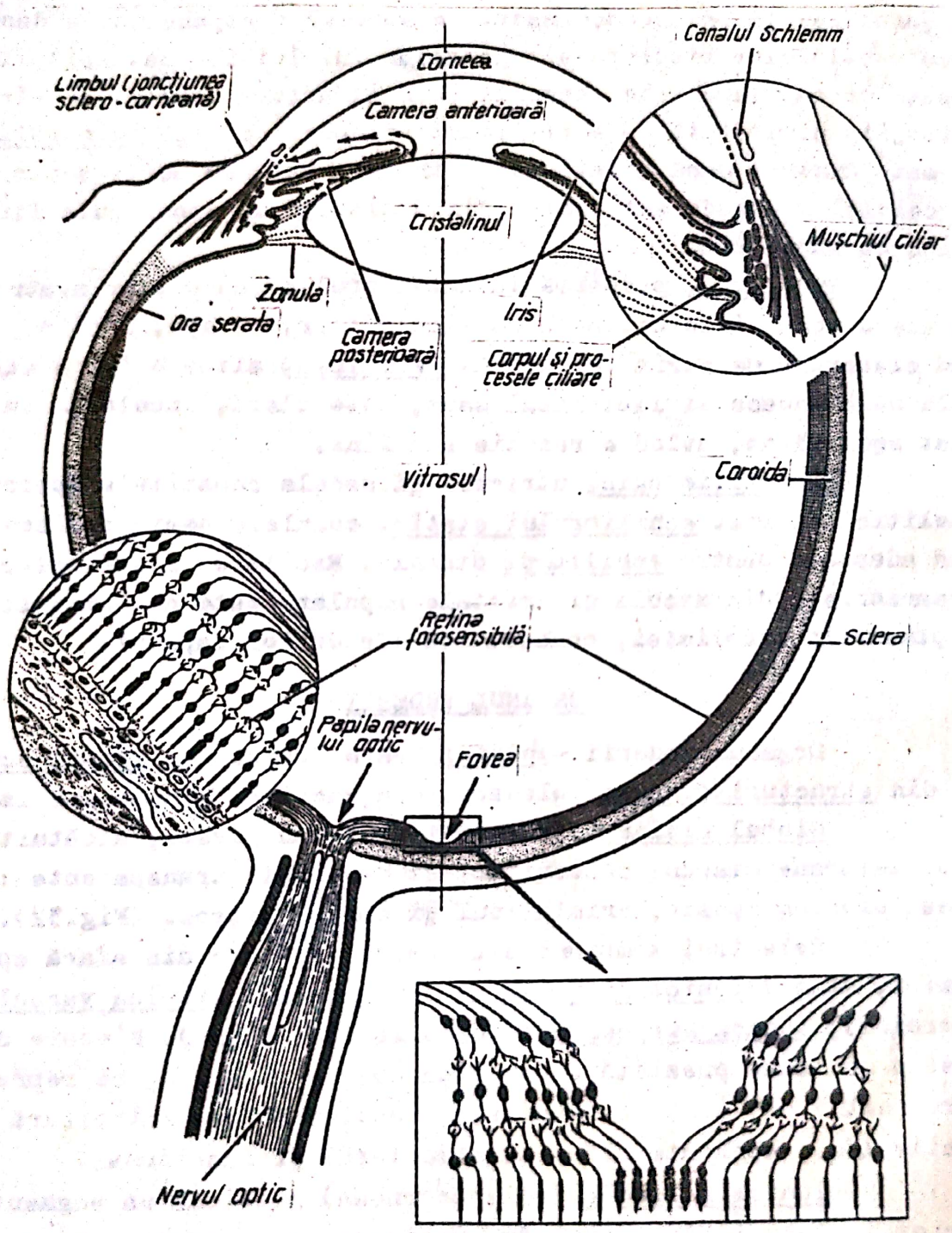

Fig.32. Schema structurii globului ocular.

Scleretica este constituită din ţesut conjunctiv dens, cu o grosime de 1 mm. în regiunea polului posterior. Sclerotica pre-

zintă trei straturi : episclerotica, stratul exterior, ce se continuă cu ţesutul conjunctiv lax din spaţiul lui Tenon, şi este constituită din fibre colagene şi puţine fibre elastice cu numeroase vase sanguine; sclerotica propriu-zisă, formată din ţesut conjunctiv dens, săracă în elemente elastice şi vase proprii şi lamina fusca, stratul interior, de tranziţie spre coroidă, formată din fibre colagene şi elastice şi din celule pigmentare, melanofore.

Corneea reprezintă membrana transparentă a ochiului ce completează tunica externă în partea sa anterioară. Ea cuprinde două zone : corneea propriu-zisă şi limbul corneean, zonă în care se realizează legătura între cornee şi scleră.

Corneea are o grosime de 0,7 - 0,8 mm la centru, faţă de periferie unde măsoară 1,1 mm. Este formată din cinci straturi : 1) epiteliul anterior, 2) membrana bazală anterioară (membrana Bowman), 3) ţesutul propriu al corneei, 4) membrana bazală posterioară (a lui Descemet), 5) epiteliul posterior. (Fig.33).



Fig.33.Secţiune perpendiculară prin corneea de om.(A). B. Endoteliul posterior; săgeţile indică membrana Descemet. C.Epiteliul anterior; săgeţile indi-

Epiteliul anterior, de origine ectodermică, este de tip pavimentos stratificat, nekeratinizat şi are o mare capacitate regenerativă. Este format din trei pături de celule: pătura profundă, reprezentată printr-un singur rînd de celule cilindrice, adesea în mitoză, pătura medie formată din cîteva rînduri de celule poligonale, şi pătura superficială reprezentată prin 1-2 rînduri de celule turtite.

Membrana bazală anterioară (membrana lui Bowman) are o grosime de 7-12 microni, este o membrană omogenă şi transparentă. Din punct de vedere ultrastructural este formată dintr-o reţea fină de fibrile colagene şi de reticulină cuprinse într-o substanţă amorfă bogată în M.P.Z

Tesutul propriu al corneei (stroma) este format din ţesut conjunctiv dens ordonat, alcătuit din 50-60 lamele conjunctive dispuse unele peste altele în mod regulat şi legate între ele prin fibre oblice înglobate într-o substanţă fundamentală bogată în M.P.Z. şi proteine. Intre lamelele conjunctive se găsesc celule stelate numite celule corneene care reprezintă fibrocite metamorfozate. Cei trei constituenţi stromali prezintă un indice de refracţie apropiat, ceea ce determină transparenţa acestui învelig.

Membrana bazală posterioară (membrana lui Descemet) este o membrană aparent omogenă foarte elastică groasă de 5-7 microni. In structura ei se găsesc numeroase fibre elastice foarte fine.

Epiteliul (endoteliul) posterior de origine mezenchimală, este de tip pavimentos simplu, continuîndu-se la nivelul limbului sclerocorneean cu epiteliul anterior al irisului.

Corneea nu conţine vase sanguine, nutriţia ei se realizează prin difuziunea limfei interstiţiale. Ea conţine însă numerogi nervi proveniţi din nervii ciliari care formează în vecinătatea corneei un plex numit plexul pericorneean din care pornesc ramuri ce pătrund în cornee formînd plexul fundamental. Din acesta pleacă fibre nervoase amielinice ce străbat membrana bazală anterioară şi se termină liber printre celulele epiteliului anterior.

Limbul sclerocorneean reprezintă zona de tranziţie între cornee şi sclerotică. La acest nivel epiteliul anterior al corneei se continuă cu epiteliul conjunctivei. Membrana bazală anterioară se întrerupe şi dispare. Tesutul propriu al corneei se continuă cu ţesutul fibros al scleroticii. Membrana bazală posterioară se opreşte la acest nivel şi se desface apoi într-un sistem de lamele ce se anastomozează cu fibrele conjunctive de la baza irisului formînd ligamentul pectinat care este slab dezvoltat la om. Spaţiile dintre această reţea fibrilară comunică prin orificii cu camera anterioară şi se deschid pe de altă parte în canalul lui Schlemm, tapetat de un endoteliu, ce se varsă într-un plex venos situat în sclerotică. Epiteliul posterior se continuă pe faţa anterioară cu epiteliul anterior al irisului.

Corneea este o membrană transparentă ce se comportă ca o lentilă convex-concavă, fiind mai groasă la periferie decît în centru. Ea micşorează puterea de convergenţă a sistemului optic situat pe traiectul razelor luminoase.

Tunica vasculară este în cea mai mare parte reprezentată

printr-o membrană conjunctiv-vasculo-pigmentară, denumită şi uvee sau tract uveal, datorită aspectului de strugure. Cele 5/6 posterolaterale reprezintă coroida, iar 1/6 anterioară este formată din corpul ciliar (muşchiul ciliar, procesele ciliare) şi iris.

Coroida apare ca o membrană moale, de culoare cafenie, separată de sclerotică printr-un spaţiu - spaţiul pericoroidal, străbătut de lamele conjunctive delicate, ce fixează coroida de lamina fusca a tunicii fibroase.

Coroida prezintă patru straturi (Fig.34):1)epicoroida stratul superficial, ce conţine fibre colagene şi elastice şi numeroase celule melanofore, dar este lipsită de vase proprii; 2) stratul vascular format din ţesut conjunctivo-elastic, bogat în vase şi în celule melanofore. Venele au pereţi subţiri, cele mari fiind superficiale, cele medii profunde şi prezintă un traiect puternic spiralat, formînd vîrtejuri (vene vorticinoase). Arterele sînt mai mici şi situate profund; 3) stratul corio-capilar reprezintă structura nutritivă a coroidei, fiind format dintr-o reţea de capilare largi, dispuse într-un singur plan, printre care se găsesc fibre colagene şi elastice şi celule conjunctive, melanoforele fiind absente; 4) membrana bazală sau vitroasă a lui Bruch, structură omogenă, refractilă, strălucitoare, este situată profund, adiacentă retinei. Are o structură bilamelară, lamela externă, de natură elastică, este adiacentă capilarelor coroidiene, iar lamela internă, numită lama cuticulară, este de natură mucopolizaharidică, fiind adiacentă epiteliului pigmentar al retinei, care o elaborează.



Fig.34. Secţiune perpendiculară prin sclerotică, coroidă şi retină (prima şi ultima sînt reprezentate parţial).

Coroida conţine plexuri nervoase şi celule ganglionare mul-

tipolare, legate de inervaţia simpatică a vaselor.

Coroida asigură nutriţia retinei, ea are rol esenţial în menţinerea şi reglarea presiunii oculare, jucînd şi rol de "cameră obscură".

Corpul sau zona ciliară este situat între coroidă şi iris, fiind de fapt o îngroşare inelară, musculo-fibroasă. Prezintă o faţă externă, separată de sclerotică prin spaţiul pericoroidal, şi una internă, tapetată de retina oarbă, prin intermediul căreia vine în raport cu corpul vitros. (Fig.35).

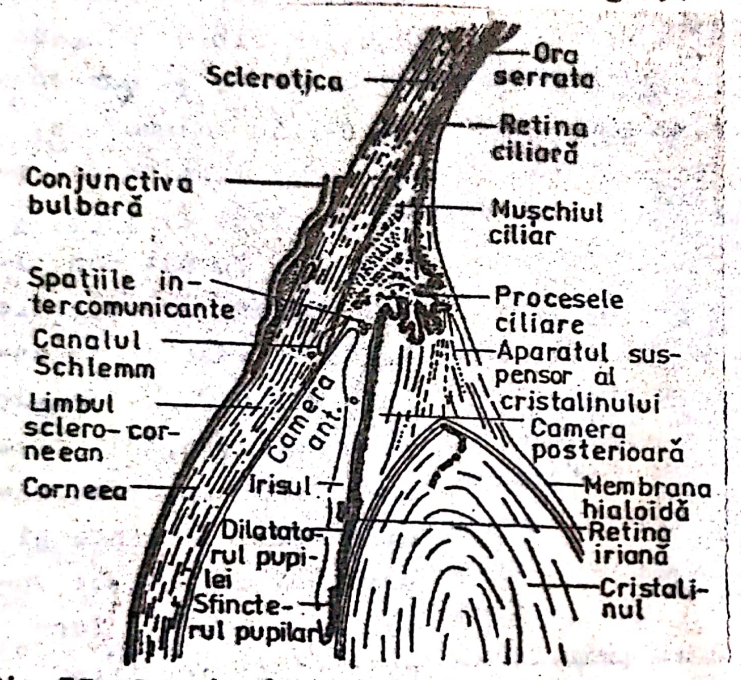

Fig.35. Secţiune meridiană prin segmentul anterior al globului ocular.

Corpul ciliar este compus din : 1) epicoroidă, reprezentată prin muşchiul ciliar; 2) stratul vascular, ce prezintă o serie de îngroşări, procesele ciliare; 3) membrana bazală sau vitroasă (continuarea membranei lui Bruch) şi 4) epiteliul retinei oarbe. De corpul ciliar este ataşat aparatul suspensor al cristalinului (ligamentul suspensor sau zonula ciliară a lui Zinn).

Muşchiul ciliar intervine în procesele de acomodare ale cristalinului. El este format din trei grupe de fibre musculare netede orientate diferit (longitudinale, radiare şi circulare). Pe secţiune are o formă triunghiulară.

Procesele ciliare sînt formate din 70-80 de îndoituri ale stratului vascular, reprezentate prin ghemuri venoase şi capilare, dispuse într-o stromă conjunctivo-elastică, acoperite de un epiteliu bistratificat (epiteliul retinei oarbe). Ele intervin în secreţia umoarei apoase.

Irisul, segmentul anterior şi vertical al tunicii vasculo-pigmentare, reprezintă un diafragm circular, situat anterior cristalinului, prevăzut cu un orificiu, numit pupilă. Prin abundenţa

sa în celule pigmentare, irisul contribuie la culoarea ochilor, iar prin poziţia sa delimitează cele două camere ale globului ocular, camera anterioară, situată între iris şi cornee, şi camera posterioară, între iris şi cristalin. Ambele camere conţin umoare apoasă; în cea posterioară sînt situate procesele ciliare.

Irisul este format din cinci straturi, cele două anterioare fiind o continuare a coroidei, ultimele două, posterioare, provenind din retină, stratul mijlociu avînd o origine dublă, stroma de provenienţă coroidiană, iar muşchiul ce formează sfincterul peripupilar, de origine retiniană.

Primul strat, epiteliul anterior, de tip simplu, de origine mezenchimală, reprezintă continuarea epiteliului posterior al corneei. Urmează lamina fusca, ce contribuie la culoarea ochilor, şi este formată din fibre colagene şi un mare număr de celule melanofore. Stratul vascular, reprezintă stroma irisului, este format din fibre conjunctivo-elastice şi celule melanofore şi conţine artere, ce formează două cercuri vasculare, unul mare, periferic, altul mic, peripupilar. In grosimea acestui strat se găsesc şi fibre musculare circulare, ce formează sfincterul irisului. Stratul al patrulea este stratul muşchiului dilatator al pupilei, format din celule mioepiteliale, provenite din elementele retiniene, ultimul strat, epiteliul pigmentar posterior, este o continuare a epiteliului pigmentar al retinei.

Culoarea ochilor este determinată de : grosimea laminei fusca, de numărul celulelor pigmentare (melanofore) şi de gradul lor de încărcare cu pigment, de epiteliul posterior pigmentar. Dacă lamina fusca este subţire şi numărul melanoforelor mic, melanina din epiteliul posterior reflectă lumina şi determină culoarea albastră.

Irisul funcţionează ca un diafragm, ce reglează cantitatea de lumină ce ajunge la retină, participînd şi la corecţia aberaţiei de sfericitate.

Unghiul irido-corneean corespunde marginilor laterale ale camerei anterioare, fiind delimitat de faţa posterioară a corneei şi de faţa anterioară a irisului. La acest nivel epiteliul simplu posterior al corneei se continuă cu epiteliul anterior al irisului.

Aici există nişte spaţii conjunctive - ale lui Fontana, prin care surplusul de umoare apoasă trece din camera anterioară în canalul lui Schlemm şi de aici în sistemul venos.

Scanned with OKEN Scanner

Tunica nervoasă - retina, membrană fotosensibilă, reprezintă o "expansiune" a creierului, dezvoltîndu-se din veziculele optice secundare. Ea este constituită din două segmente : segmentul posterior ce ocupă 5/6 din circumferinţă este retina vizuală sau senzorială şi segmentul anterior, corespunzător corpului ciliar şi irisului, ce constituie retina oarbă. Zona de tranziţie dintre aceste două segmente este reprezentată de marginea anterioară modificată a retinei vizuale şi este numită "ora serrata".

Retina vizuală (Fig.36) reprezintă o structură nervoasă de tip particular, protejată de un epiteliu pigmentar, situat adiacent coroidei. Este formată din 10 straturi, nouă de origine nervoasă, constituite din elemente neuronale şi nevroglice şi din prelungirile acestora, şi unul de origine epitelială. Privind dinspre coroidă spre interiorul globului ocular, cele 10 straturi se dispun astfel : 1) epiteliul pigmentar, 2) stratul conurilor şi bastonaşelor, format din segmentele externe ale celulelor vizuale, 3) membrana limitantă externă, formată din prelungirile externe ale celulelor nevroglice ale lui Müller, situate în stratul neuronilor bipolari, aceste prelungiri prezintă conexiuni cu segmentul extern al celulelor vizuale, conexiuni ce apar sub forma unei membrane subţiri perforate; 4) stratul nuclear (granular) extern, reprezentat prin corpul şi prelungirea profundă (axonică) a celulelor vizuale, nucleii mari şi ovoizi ai celulelor cu conuri sînt dispuşi pe un singur rînd în apropierea membranei limitante externe, în timp ce nucleii mici şi rotunzi ai celulelor cu bastonaşe, dispuşi pe mai multe rînduri (2-5 rînduri), sînt situaţi în profunzimea stra-

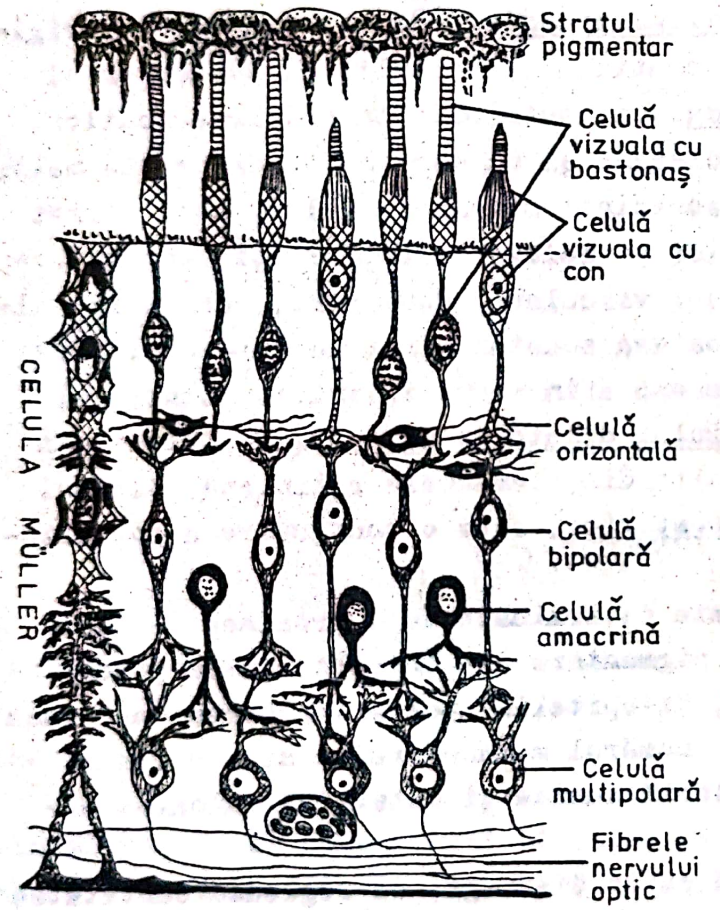

Fig.36. Structura retinei (schemă).

tului; 5) stratul plexiform extern este reprezentat de conexiunile sinaptice dintre celulele vizuale (axonii) şi dendritele neuronilor bipolari; 6) stratul nuclear (granular) intern are o structură complexă, fiind format din neuroni bipolari cu semnificaţia protoneuronilor (ai căror nuclei ocupă zona mijlocie) şi din neuroni de asociaţie (celule orizontale predominante în zona externă şi celule amacrine, predominante în zona internă) la care se adaugă celulele nevroglice ale lui Müller care formează, prin prelungirile lor, cele două membrane limitante ale retinei; 7) stratul plexiform intern este reprezentat prin conexiunile sinaptice dintre celulele bipolare şi cele multipolare; 8) stratul celulelor ganglionare format din neuroni mari, multipolari, echivalenţi deuteroneuronilor;9) stratul fibrelor optice este format din axonii amielinici ai celulelor ganglionare, dispuşi paralel cu suprafaţa retinei şi care formează nervii optici; şi 10) membrana limitantă internă, delimitează retina de corpul vitros, fiind formată din fuziunea prelungirilor interne ale celulelor lui Müller, realizînd o structură subţire şi omogenă. (Fig. 37).



Fig.37. Secţiune perpendiculară prin retină.

Dacă celulele neuronale - neuronii bipolari şi multipolari - şi cele nevroglice sînt asemănătoare structural cu elementele analoage din sistemul nervos central, celulele pigmentare şi cele vizuale prezintă o organizare morfologică de tip particular.

Celulele pigmentare sînt de formă poligonală, turtită, cu nuclei adesea dubli, ovoizi, nucleolaţi, situaţi central. Citoplasma conţine granule de melanină, denumite fuscină, care sînt concentrate perinuclear la întuneric şi dispersate în citoplasmă şi prelungiri, la lumină. Se consideră că fuscina favorizează concentra-

ţia excitaţiilor luminoase la nivelul celulelor vizuale, participînd şi la formarea rodopsinei. Între celulele pigmentare şi conurile, respectiv bastonaşele celulelor vizuale, există raporturi intime : celulele pigmentare prezintă pe suprafaţa liberă mici depresiuni în care se găsesc localizate conurile şi bastonaşele, iar prelungirile citoplasmatice, încărcate cu pigment, se insinuiază printre elementele vizuale, constituind pentru fiecare cîte o mică "cameră obscură".

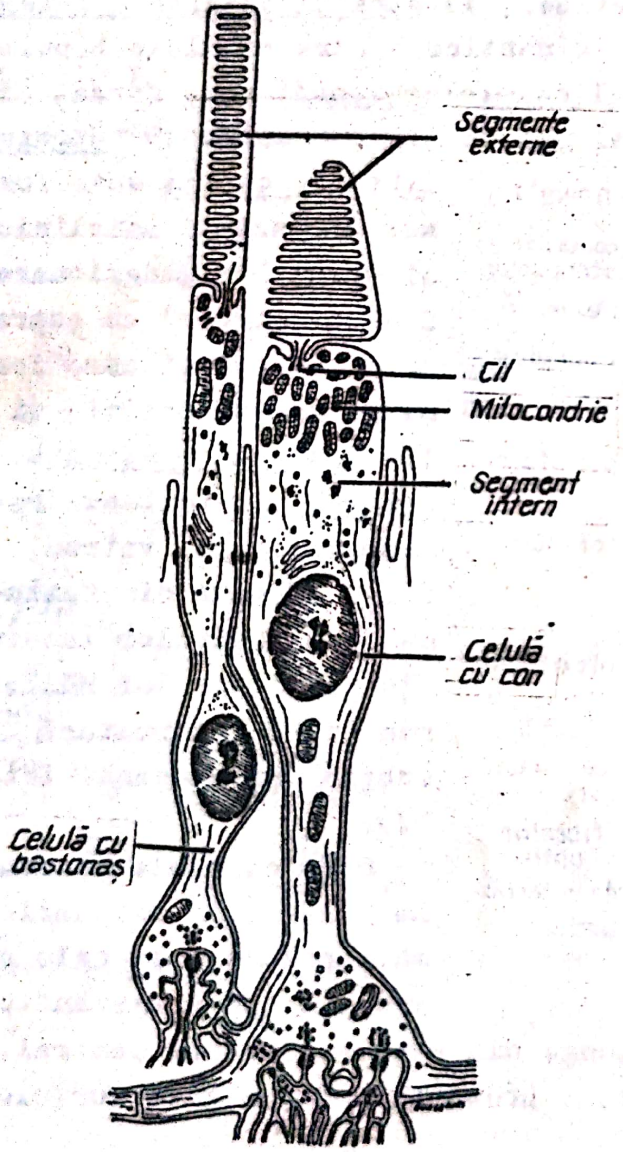

Fig. 38. Schema infrastructurii celulelor vizuale cu con şi bastonaş.

Celulele vizuale,fotosensibile sînt celule nervoase reprezentate de celulele cu bastonaş şi celulele cu con.

Celulele vizuale cu bastonaş sînt cele mai numeroase (130 de milioane). Corpul celular care cuprinde nucleul intens cromatic este situat în partea profundă a stratului granular extern. Prelungirea externă în formă de bastonaş cu semnificaţie de dendrită este situată deasupra membranei limitante externe, avînd conexiuni în epiteliul pigmentar. Prelungirea internă (axonică) face sinapsă cu dendritele neuronilor bipolari în stratul plexiform intern.

Prelungirea (segmentul) extern - bastonagul este format din două porţiuni, numite articole (extern şi intern) legate printr-o piesă intermediară cu structură de cil (Fig. 38).

Articolul extern reprezintă structura receptoare, ce conţine pigmentul vizual, ce absoarbe lumina şi suferă modi-

ficări chimice, determinînd producerea unui biopotenţial electric (influxul nervos).

La microscopul electronic, articolul extern al bastonaşului este alcătuit din 600-900 de discuri membranoase (rezultate din invaginaţiile plicaturate ale membranei celulare), suprapuse unele peste altele, conţinînd şi moleculele pigmentului vizual - rodopsina. Discurile membranoase se distrug şi se refac continuu. Structurile dezintegrate sînt fagocitate de celulele epiteliului pigmentar, refacerea fiind asigurată prin procesele de biosinteză proteică de la nivelul articolului intern.

Rodopsina sau purpura retiniană, prezentă la nivelul articolului extern al bastonaşului, se decolorează la lumină ca urmare a descompunerii într-o proteină incoloră şi în retinen (carotenoid) de culoare galbenă care la rîndul său este convertit în vitamina A lipsită de culoare, migrînd în celulele pigmentare unde se depozitează temporar. La întuneric rodopsina se reface.

Piesa intermediară are structura unui cil modificat cu microtubulii periferici ancoraţi într-un corpuscul bazal asemănător centriolului, perechea centrală de microtubuli fiind absentă.

Articolul intern, de formă ovoidă, prezintă în regiunea externă striaţii longitudinale determinate de prezenţa mitocondriilor, regiunea internă avînd un aspect granular datorită localizării complexului Golgi şi a reticulului endoplasmatic neted şi rugos. La acest nivel au loc procesele de biosinteză proteică, ce asigură refacerea segmentului extern.

Prelungirea (segmentul) internă reprezintă axonul celulei vizuale, este mai lungă şi subţire, şi se termină sub formă de buton în stratul plexiform extern, unde face sinapsă cu dendritele celulelor bipolare şi orizontale. In componenta presinaptică a celulei vizuale se găsesc numeroase vezicule sinaptice electronotransparente.

Celulele vizuale cu bastonaşe sînt adaptate pentru vederea la lumină slabă, ca şi pentru sesizarea intensităţii luminoase (întuneric şi lumină). Ele sînt foarte numeroase la animalele cu activitate nocturnă.

Celulele vizuale cu conuri presintă o organizare similară cu cea a elementelor cu bastonaşe. Sînt mai puţin numeroase (6-7 milioane) şi se găsesc în exclusivitate la nivelul regiunii petei galbene (macula lutea).

Prelungirea (segmentul) externă este mai scurtă şi are formă de con, fiind formată tot din două articole (extern şi intern) legate printr-o piesă intermediară.

Articolul extern este mai scurt şi are un număr mai mic de discuri membranoase (200 - 300) care conţin un alt pigment vizual iodopsina.

Articolul intern şi piesa intermediară sînt asemănătoare cu cele de la nivelul celulelor vizuale cu bastonaş.

Prelungirea (segmentul) internă în partea terminală se ramifică sub formă de picioruş şi prezintă două sau mai multe invaginări. Ele fac sinapsă cu o singură celulă bipolară. Celulele vizuale sînt adaptate pentru vederea diurnă, pentru perceperea formelor şi a culorilor. Ele conţin pigmenţi, care absorb lungimile de undă corespunzătoare diferitelor culori.

Vascularizaţia retinei. Straturile externe ale retinei (granular extern, plexiform extern) nu conţin vase sanguine. Nutriţia se realizează prin difuziune pe seama stratului coriocapilar din coroidă. Treimea internă a retinei este vascularizată de artera retiniană centrală care pătrunde în retină la nivelul papilei optice şi se capilarizează la nivelul straturilor profunde, iar venele urmează un traiect invers.

Retina oarbă este reprezentată prin retina ciliară şi iriană. Este formată numai din două straturi celulare, dintre care unul este pigmentar.

Retina ciliară prezintă un strat extern pigmentar şi unul intern, format din celule cubice sau prizmatice, ce dau naştere unor fibre inextensibile, ce se inseră pe cristalin, constituind fibrele zonulei lui Zinn. In regiunea proceselor ciliare aceste celule participă la elaborarea umoarei apoase.

Retina iriană prezintă un strat anterior, care se metaplaziază în elemente mioepiteliale, ce formează muşchiul dilatator al irisului şi un strat posterior epitelial pigmentar.

Retina vizuală prezintă cîteva regiuni specifice : pata galbenă, ora serrata, papila optică.

Pata galbenă (macula lutea) este situată în regiunea posterioară a retinei, puţin în afara papilei optice. Are o culoare galbenă şi prezintă în centru o mică depresiune - fovea centrală, zonă cu cea mai mare acuitate vizuală. La acest nivel retina este formată numai din celule cu conuri, foarte înalte şi foarte subţiri.

Particular pentru această regiune este faptul că o singură celulă vizuală face sinapsă cu o celulă bipolară, iar aceasta la rîndul ei cu o singură celulă multipolară.

In celelalte regiuni ale retinei vizuale, un număr mare de celule vizuale (5-20) fac sinapsă numai cu o celulă bipolară iar, la rîndul lor, un număr de 5-10 celule bipolare stabilesc conexiuni sinaptice numai cu o singură celulă multipolară.

Ora serrata zona de tranziţie dintre retina vizuală şi cea oarbă se caracterizează prin rărirea şi atrofia atît a celulelor vizuale cît şi a elementelor neuronale, predominînd elementele nevroglice, cu aspect epitelial cubico-cilindric, ce sînt tapetate de epiteliul pigmentar.

Papila optică reprezintă aria prin care fibrele optice părăsesc globul ocular, la acest nivel retina este sau atrofică sau absentă. Este formată din cîteva elemente gliale şi din totalitatea fibrelor nervoase, ce reprezintă axonii celulelor multipolare din stratul 8. Conţine în centru artera centrală a retinei şi vena omonimă.

După ieşirea din papila optică şi lama ciuruită, fibrele nervului optic devin de tip mielinic, şi se înconjoară de meningele cerebral.

Mediile transparente ale globului ocular sînt reprezentate prin cornee, umoarea apoasă, cristalinul şi corpul vitros.

Umoarea apoasă este elaborată de procesele ciliare şi ocupă cele două camere ale globului ocular. Este un lichid transparent, cu o compoziţie chimică similară lichidului cefalorahidian şi serului sanguin. Nu conţine fibrinogen, deci nu coagulează, are o cantitate mare de acid hialuronic, 95 % fiind în stare depolimerizată, ceea ce explică fluiditatea acestei umori. Echilibrul dintre cantitatea elaborată şi cea drenată prin intermediul spaţiilor lui Fontana şi a canalului Schlemm în circulaţia sanguină, menţine constantă presiunea intraoculară. Cînd această presiune creşte apare boala denumită glaucom. Umoarea apoasă are semnificaţia unui mediu refringent şi asigură nutriţia cristalinului.

Cristalinul are forma unei lentile biconvexe, este incolor, transparent şi elastic. Este format din capsulă, epiteliu, care persistă numai la nivelul feţei anterioare, şi din substanţa proprie, reprezentată prin fibrele cristaliniene.

Capsula, numită cristaloidă, este o membrană elastică,

transparentă, omogenă şi puternic retractilă.

Epiteliul anterior de tip simplu cubic, este subjacent capsulei, în regiunea posterioară el va da naştere fibrelor cristaliniene. Substanţa proprie este formată din fibrele cristaliniene, de formă prizmatică, dispuse meridional, în straturi concentrice. Fibrele mature sînt situate central, constituind nucleul, cele tinere, situate periferic, formează corticala. Fibrele nucleului sînt înglobate într-o substanţă amorfă de ciment, numită "substanţa cristalinului".

Cristalinul este menţinut în poziţia sa prin intermediul unui sistem de fibrile transparente, omogene şi inextensibile, ce formează ligamentul suspensor sau zonula ciliară a lui Zinn. Aceste fibre se inseră, pe de o parte, la nivelul corpului ciliar, pe de altă parte pe cristaloidă, înainte şi înapoia ecuatorului. Aceste fibre sînt elaborate de celulele nepigmentare ale retinei corpului ciliar.

Cristalinul este avascular, nutriţia realizîndu-se prin difuziune, de la nivelul vaselor proceselor ciliare.

Cristalinul reprezintă organul activ al acomodării, contribuind la atenuarea aberaţiilor de sfericitate şi a celei cromatice, împiedicînd împrăştierea luminii în interiorul ochiului.

Corpul vitros este o masă transparentă şi gelatinoasă, ce reprezintă un sistem coloidal hidrofil, situat în spaţiul dintre cristalin şi retină, de care este puternic aderent la nivelul orei serrata şi a discului optic. In regiunea anterioară prezintă o zonă deprimată, foseta patelară, determinată de convexitatea posterioară a cristalinului. La microscopul optic corpul vitros apare omogen, la microscopul electronic este format din fibrile fine, similare celor de colagen, condensate în regiunea periferică, şi dintr-o componentă interfibrilară, reprezentată de complexe proteice şi de acid hialuronic. Corpul vitros reprezintă un mediu refringent, el contribuie la menţinerea cristalinului în poziţie, împiedică deslipirea retinei, la hrănirea căreia contribuie.

Organele anexe ale globului ocular

Pleoapele sînt îndoituri cutano-mucoase formate dintr-un ax central conjunctivo-muscular şi fibros (tarsul palpebral), o foiţă externă tegumentară şi o foiţă internă tapetată de o mucoasă numită conjunctiva palpebrală. Pielea şi mucoasa se continuă una cu cealaltă la marginea liberă a pleoapelor (Fig.39).

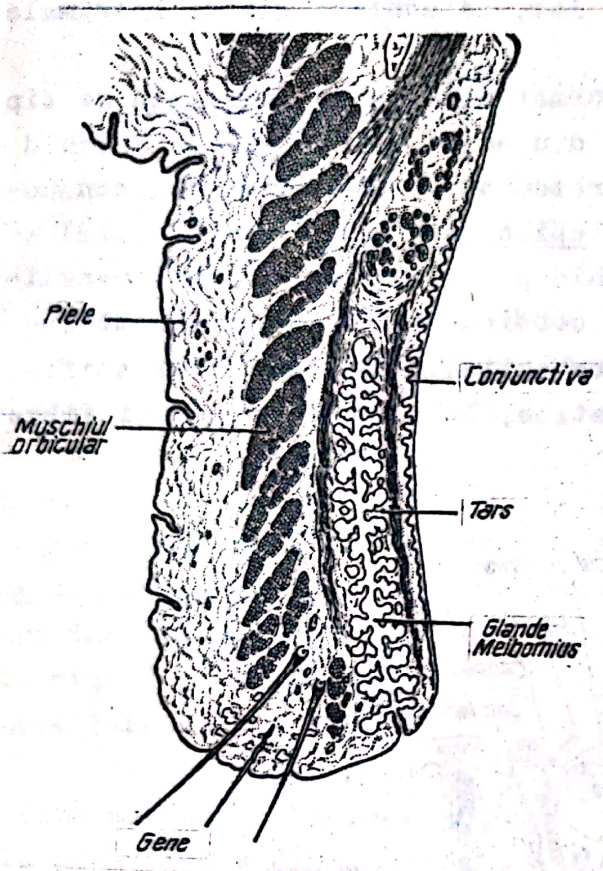

Fig.39. Structura pleoapei (schemă)

Pielea pleoapelor este subţire, conţine glande mici sudoripare şi este acoperită de peri fini la care sînt anexate glandele sebacee.

Axul conjunctivo-muscular este constituit dintr-un ţesut conjunctiv lax în care se găseşte un muşchi striat - orbicularul pleoapelor şi muşchiul ciliar.

Stratul fibros este o lamă conjunctivă fibroasă foarte densă dispusă înapoia muşchiului orbicular, ce constituie scheletul pleoapelor denumit tars.

In grosimea tarsului se găsesc aproximativ 30 de glande mari, glandele tarsale ale lui Meibomius, care se deschid la marginea liberă a pleoapelor. Produsul lor de secreţie asigură aderenţa pleoapelor şi împiedică secreţia glandelor lacrimale să se scurgă dincolo de suprafaţa conjunctivei.

Marginea liberă e formată dintr-un tegument mai gros ce conţine genele. Fiecare geană persistă 3 pînă la 5 luni, dar ele se regenerează toată viaţa. La fiecare geană sînt anexate glande sebacee în număr de 1-2, iar între gene se găsesc glande sudoripare fără glomeruli (glandele Moll).

Conjunctiva palpebrală este o mucoasă ce tapetează faţa posterioară a pleoapelor. Ea este constituită dintr-un epiteliu stratificat prismatic, cu rare celule caliciforme, şi din corion în grosimea căruia se află glande lacrimale accesorii şi o infiltraţie limfo-plasmocitară.

Conjunctiva bulbară reprezintă continuarea celei palpebrale, ce formează fundul de sac oculo-palpebral la nivelul marginii aderente a pleoapelor şi apoi tapetează partea anterioară a scleroticii. Conjunctiva bulbară este formată dintr-un epiteliu stratifi-

cat pavimentos şi dintr-un corion lax, ce conţine glande lacrimale accesorii, vase şi nervi.

Aparatul lacrimal este format din glanda lacrimală de tip tubulo-acinos compus, constituită din acini serogi, ce se deschid prin 10-12 canale excretoare (secretoare) în fundul de sac conjunctivo-ocular superior (Fig.40) şi căile lacrimale : canaliculul superior şi inferior care se deschid prin intermediul unui canalicul comun în sacul lacrimal ce se continuă cu un conduct nazo-lacrimal. Canaliculii lacrimali au un epiteliu pavimentos stratificat, un corion bogat în fibre elastice, la care se adaugă şi fibre musculare dispuse longitudinal.

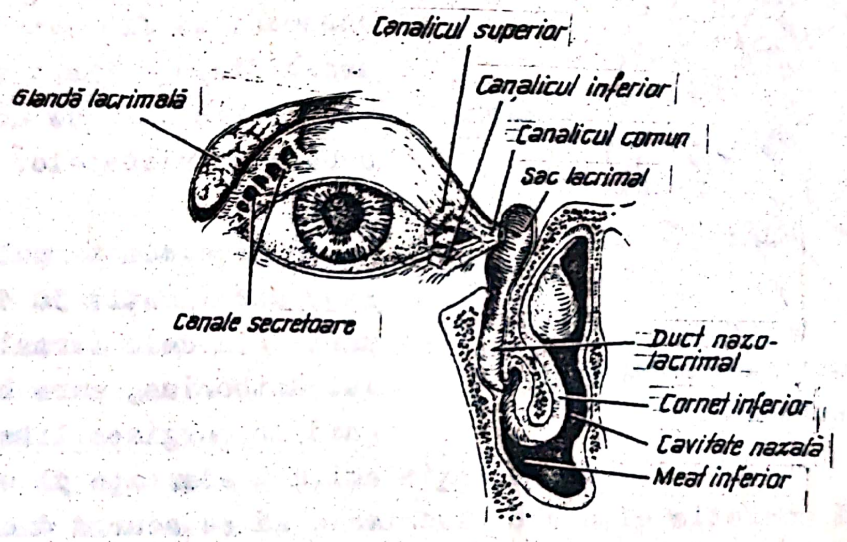

Fig.40. Aparatul lacrimal.

Mucoasa sacului lacrimal şi a conductului nazo-lacrimal este formată dintr-un epiteliu cilindric bistratificat, în segmentul distal apar celule caliciforme şi celule ciliate. Corionul conţine sinusuri venoase şi un infiltrat limfocitar difuz. Lacrimile sînt îndreptate prin clipirea pleoapelor spre unghiul intern al ochiului. Printr-un mecanism de sifon şi de capilaritate cît şi printr-un fenomen de aspiraţie datorită dilatării sacului lacrimal sub acţiunea musculaturii, lacrimile trec prin canaliculi în sacul lacrimal şi de aici sînt eliminate prin canalul nazo-lacrimal.

Lacrimile formează un strat fin supracorneean, cu rol de protecţie, ele împiedecă uscarea corneei, avînd şi o acţiune bactericidă prin enzima denumită lizozim.

SISTEMUL ENDOCRIN

Integrarea şi coordonarea funcţiilor organismului este realizată de către sistemul nervos în corelaţie cu sistemul endocrin. Reglarea nervoasă este rapidă, dar de scurtă durată, cea endocrină mai lentă, dar cu o durată mai prelungită.

Sistemul endocrin se caracterizează în special prin individualitatea citohistologică şi mai puţin prin cea anatomică. Astfel există : - glande endocrine constituite ca organe permanente, bine individualizate anatomic (hipofiza, tiroida, paratiroida, suprarenalele, epifiza) sau organe tranzitorii (placenta); - grupe de celule endocrine, situate dispersat în alte organe (insulele lui Langherhans din pancreas, formaţiile endocrine din ovar şi testicol) şi - celule cu funcţie endocrină, diseminate în alte organe (sistemul endocrin difuz al tubului digestiv).

Hormonii, produşii elaboraţi de glandele endocrine, reprezintă substanţe biologic active ce fac parte împreună cu vitaminele şi enzimele din grupa biocatalizatorilor. Ei pot fi de natură proteică, glicoproteică sau sterolică.

Hormonii exercită fie o acţiune stimulatoare (de aici şi denumirea lor : hormao = a stimula, a excita); fie una inhibitorie, de frînare.

Caracteristic este faptul că hormonii :

- acţionează în cantităţi mici;
- acţionează la distanţă de locul lor de formare;
- controlează şi reglează procese biologice generale (creştere, diferenţiere, maturare, nutriţie, metabolism, reproducere);
- dar mai ales au acţiune specifică asupra unor ţesuturi specializate sau asupra altor glande endocrine, denumite ţesuturi sau glande ţintă. Hormonii care acţionează prin intermediul altor glande endocrine sînt denumiţi tropici sau trofici.

In ceea ce priveşte modul lor de acţiune, unii hormoni (în special stereizii şi tiroxina) sînt transportaţi în sînge în combinaţie cu o proteină specifică numită cărăuş hormonal. Ajunşi la celulele ţintă, ei sînt captaţi de nişte receptori de pe membrana celulară; apoi activează o enzimă - adenilciclaza, care catalizează AMP-ul ciclic din ATP. Acumularea intracelulară a AMP-ului

ciclic activează la rîndul său kinazele, enzime intracelulare, care declanşează procesele ce constituie răspunsul specific. Hormonul reprezintă astfel primul mesager, ce circulă de la celula de origine la celulele sau organul ţintă, iar AMP-ul ciclic, constituie al doilea mesager, ce transmite în interiorul celulei stimulul hormonal.

Coordonarea activităţii glandelor endocrine se face prin mai multe mecanisme.

Cel mai simplu este feed-back-ul negativ (conexiune sau aferentaţie inversă) : hormonul acţionează asupra organului ţintă, imprimîndu-i o stare de hiperfuncţie, care la rîndul ei inhibă elaborarea hormonului tropic. Hipofuncţia organului ţintă determină în schimb, stimularea activităţii secretorii a glandei ce produce hormonul tropic. De exemplu : tirotropina (TSH - thyroid stimulating hormone) elaborată de lobul anterior al hipofizei, determină producerea la nivelul tiroidei a celor doi hormoni specifici : tiroxina şi triiodotironina. Cînd concentraţia sanguină a acestor doi hormoni ajunge la maximum, celulele TSH din adenohipofiză sînt inhibate şi elaborarea de TSH încetează.

Hormonii tiroidieni pot interveni în reglarea secreţiei de TSH fie acţionînd direct asupra adenohipofizei, fie prin intermediul hipotalamusului, stimulînd sau inhibînd producerea factorilor de eliberare specifici (T.R.F. - thyroid releasing factor).

Un grad mai mare de complexitate apare la glandele endocrine ce funcţionează sub controlul sistemului nervos. Astfel eliberarea laptelui din glanda mamară este determinată printr-un stimul senzorial periferic, produs la nivelul mamelonului prin supt. Pe o cale nervoasă aferentă, prin nervul dorsal spinal şi măduvă, stimulul este condus la celulele nucleilor hipotalamici, ce elaborează oxitocina şi o trimit prin terminaţiile lor în lobul posterior al hipofizei. Hormonul, vehiculat în sînge, produce contracţia celulelor mioepiteliale din acinii glandulari, ducînd la eliminarea laptelui.

Răspunsul neuro-endocrin la stress este şi mai complex; el implică o cale vasculară specială de la hipotalamus la hipofiză şi este sub controlul feed-back-ului negativ.

Glandele endocrine sînt legate filogenetic de dezvoltarea sistemului nervos. Ele sînt în general organe mici, a căror greutate, cu excepţia tiroidei, nu depăşeşte cîteva grame; sînt puternic vascularizate şi cu o bogată inervaţie, reprezentată prin elemente

vasomotorii şi secretorii, ca şi prin structuri senzitive de tipul interoceptorilor.

Prezintă o capsulă şi o stromă, de origine mezodermică şi un parenchim ce poate proveni din toate cele trei foiţe embrionare.

Parenchimul endocrin este format, în general, din cordoane celulare puternic anastomozate, dispuse sub forma unor reţele neregulate, avînd în stromă capilare de tip comun sau sinusoid.

Sinteza hormonilor are loc în citoplasma celulelor glandulare. Produsul de secreţie este eliminat fie pe măsura elaborării sale, fie după o stocare tranzitorie intracelulară. Excepţie face glanda tiroidă, la care hormonul este stocat extracelular în veziculele tiroidiene. Topografic se pot descrie celulelor endocrine trei sectoare : sectorul apical, prin care se exportă hormoni incomplet maturaţi într-o lacună stromală (sau în lumenul foliculului, în cazul tiroidei), sectorul lateral, prin care se stabilesc legături cu celulele vecine, şi sectorul bazal, ce vine în raport cu compartimentul extracelular, ce se interpune între celulă şi lumenul capilar; el este constituit din : plasmalema celulei endocrine, membrana bazală epitelială, substanţa fundamentală, membrana bazală capilară şi citoplasma celulei endoteliale capilare. Rezultă că celulele endocrine nu-şi varsă produsul elaborat direct în sînge, ci prin intermediul compartimentului extracelular

HIPOFIZA

Hipofiza sau glanda pituitară, este situată intracranian, într-o cavitate a sfenoidului numită şeaua turcească. Are o greutate de aproximativ 1 gr.; este mai mare la femeie decît la bărbat, mărindu-se şi mai mult în decursul sarcinei. Este de origine ectodermică, dezvoltîndu-se din două primordii : unul epitelial (faringian) ce dă naştere adenohipofizei, şi celălalt nervos (diencefalic) din care se dezvoltă neurohipofiza.

Adenohipofiza apare dintr-o cudare a ectodermului cupolei cavităţii bucale, care se dezvoltă cranial sub forma unei pungi numită "punga lui Rathke". Aceasta se separă apoi de cavitatea bucală prin dispariţia pedicolului de legătură. Prin dezvoltarea peretelui anterior al pungii lui Rathke, lumenul acesteia se reduce treptat pînă ce rămîne doar o mică fisură. Din peretele posterior se va dezvolta lobul intermediar.

Neurohipofiza se formează printr-o evaginare a plan-

diencefalului, care se dezvoltă caudal, fără, însă, a pierde legătura cu sistemul nervos.



Fig.41. Schema formării și dezvoltării adeno- și neurohipofizei.

Ca mod de organizare, adenohipofiza este formată din trei lobi : anterior (pars distalis), tuberal (pars tuberalis) și intermediar (pars intermedia). Neurohipofiza este constituită din trei porțiuni : lobul nervos (pars nervosa), tija infundibulară (infundibulum) și eminența mediană.

Porțiunea tuberală a adenohipofizei formează împreună cu tija infundibulară tija hipofizei (Fig.42).

Hipofiza reprezintă o importantă cale de legătură între sistemul nervos central și glandele endocrine. Astfel, adenohipofiza, care este sub influența sistemului nervos central prin intermediul neurohipofizei, controlează și reglează activitatea multor glande endocrine, fiind la rîndul ei influențată de starea funcțională a acestora. Legătura dintre hipotalamus și neurohipofiză se realizează prin conexiuni nervoase, în timp ce legătura dintre hipotalamus și adenohipofiză este asigurată printr-un tip particular de circulație sanguină, sistemul port hipofizar, descris de Popa și Fielding. (Fig.43).

Anatomic, hipofiza este vascularizată de două grupe de vase: grupul superior, reprezentat de arterele hipofizare superioare dreaptă și stîngă, care irigă porțiunea cranială a glandei și hipotalamusul, dînd ramuri și pentru porțiunea caudală a hipofizei, și grupul inferior format din arterele hipofizare inferioare, care irigă lobul posterior. Urmează capilarele, care dau naștere unei rețele de venule situată aproximativ la limita dintre hipofiza anterioară și cea posterioară. Din aceste plexuri de venule se formea-

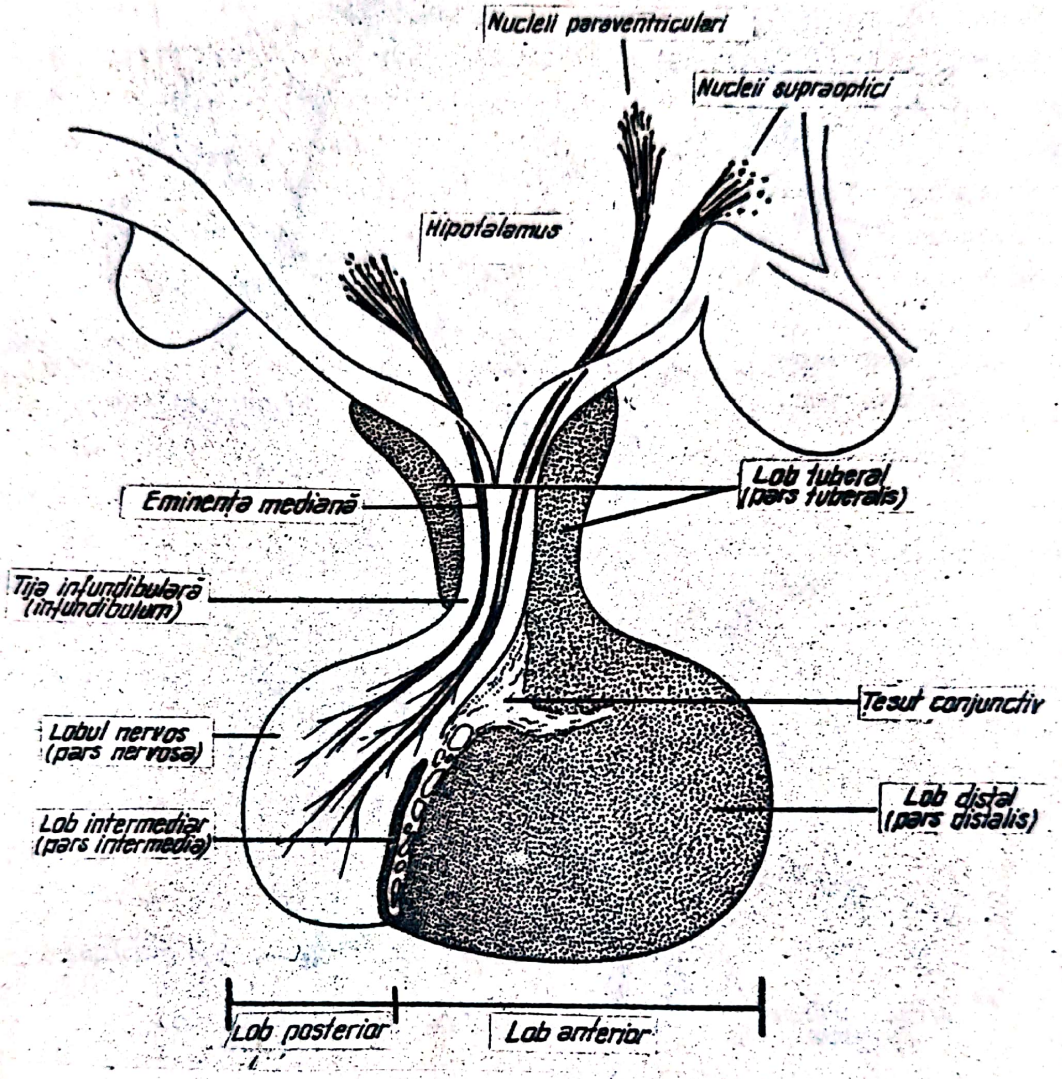

Fig.42. Modul de organizare a hipofizei.

ză din nou capilare, care se vor arboriza în pars distalis sub forma unor capilare sinusoide. Acestea la rîndul lor se regrupează din nou în venule. Se realizează astfel un sistem port. Ca urmare o serie de produşi de secreţie ai neurohipofizei sînt transportaţi prin capilare spre adenohipofiză, influenţînd ciclul secretor al celulelor respective.

Sîngele din ambii lobi hipofizari drenează în sinusul cavernos printr-un număr de vene.

Lobul anterior al adenohipofizei este delimitat de o capsulă fibroasă, de origine durală, de pe faţa internă a căreia se desprind fine septuri conjunctive ce împart parenchimul în compartimente.

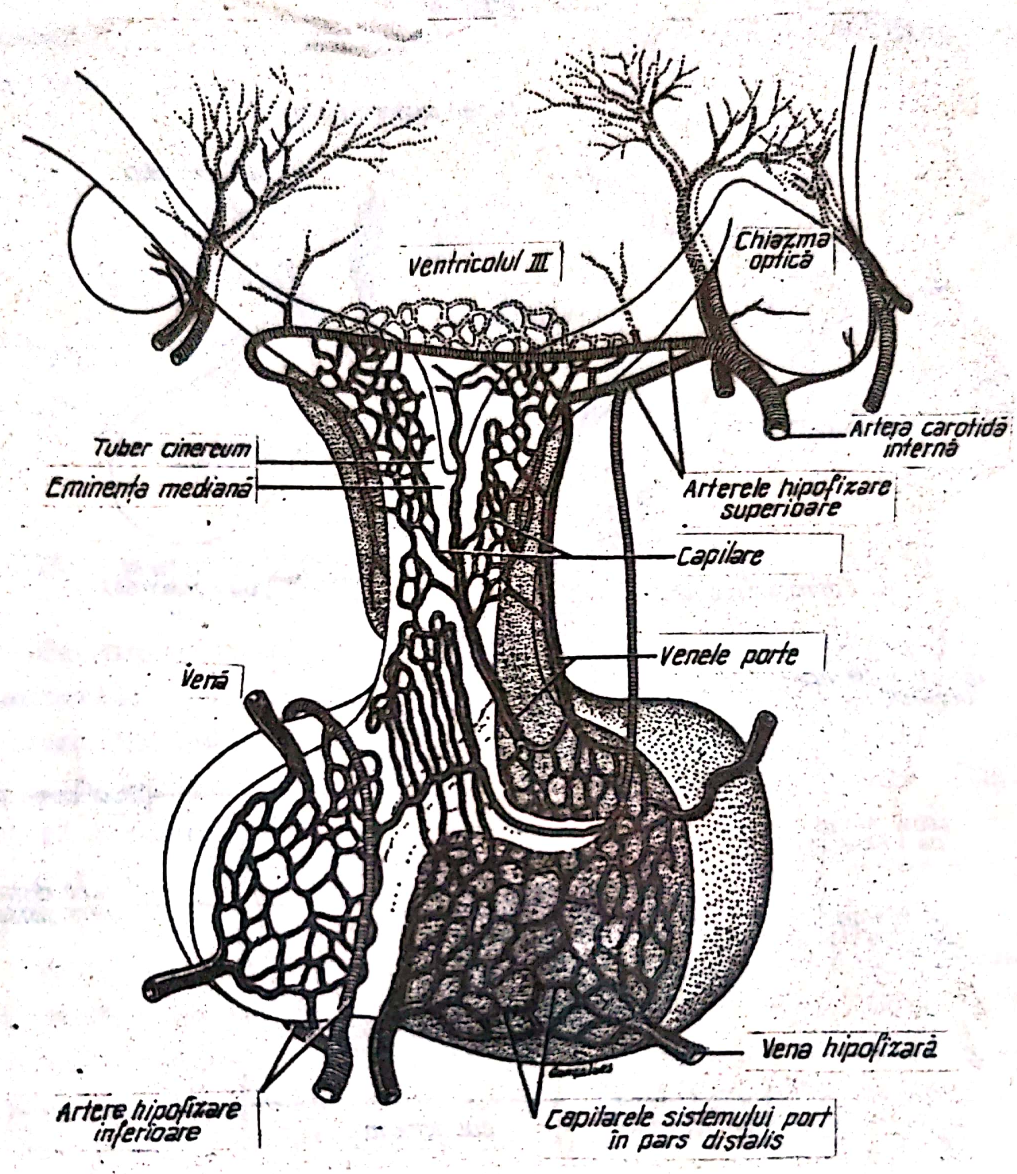

Fig.43. Vascularizaţia hipofizei.

Parenchimul este alcătuit din cordoane celulare anastomozate neregulat şi din mici vezicule (foliculi) pline cu un material omogen, acidofil (coloid). Printre cordoane există o stromă formată dintr-o fină reţea de fibre de reticulină şi capilare de tip sinusoid.

Populaţia celulară este heterogenă şi complexă. Există două grupe principale de celule : unele cu citoplasma slab colorată - <u>celulele cromofobe</u>, şi altele cu citoplasma variat colorată : <u>celulele cromofile</u>. Cele două populaţii celulare apar în proporţie aproximativ egală, cu predominarea celor cromofobe (60 %) faţă de cele cromofile (40 %), cu variaţii funcţie de vîrstă, gestaţie şi în

statusul funcţional al tiroidei şi gonadelor.

Populaţia cromofobă, numită astfel datorită lipsei de afinitate pentru coloranţii folosiţi în histologie, este la rîndul ei eterogenă. Astfel o parte din celule reprezintă elemente cromofile degranulate (lipsite de granulaţii secretorii citoplasmatice, ca urmare a eliminării produsului lor de secreţie). O altă parte din aceste celule reprezintă elemente de rezervă, apărînd la microscopul electronic cu mici granule în citoplasmă; ele se vor diferenţia, probabil, în sens acidofil sau bazofil. Din populaţia cromofobă mai fac parte celulele foliculare şi celulele oncocite. Primele, celulele foliculare, sînt considerate elemente de susţinere, dotate cu complexe joncţionale şi cu prelungiri ce se insinuiază printre celulele cromofile. Celulele oncocite, puţin numeroase, conţin un mare număr de mitocondrii.

La şobolan s-a demonstrat că unele celule cromofobe secretă ACTH-ul.

Referindu-ne la numărul celulelor "strict cromofobe" - celulele nediferenţiate şi nesecretante - se înţelege că procentajul lor este foarte mic. Citologii tind să creadă că aceste celule ar conţine granule mici, potenţialul lor secretor fiind dedus numai din unele aspecte morfologice ale tumorilor umane secretante de adrenocorticotropine (ACTH) şi prolactină (LH).

Populaţia cromofilă, care conţine în citoplasmă granule secretoare specifice cu afinitate pentru anumiţi coloranţi, este reprezentată prin celulele acidofile şi celulele bazofile. Aceste celule se găsesc, în general, în vecinătatea capilarelor.

Celulele acidofile reprezintă 75 % din populaţia cromofilă; după unii autori ar fi situate predominant la periferia lobulului; granulaţiile lor intracitoplasmatice sînt relativ mari, P.A.S. negative (nu conţin glicoproteine), au o mare afinitate pentru coloranţi acizi (eozina, eritrozina, fuxina acidă, orange G, azocarmin), dînd întregii citoplasme o culoare roz.

Folosind tehnicile citologice moderne, ca şi microscopia electronică, s-au izolat două tipuri morfologice de celule acidofile : celulele oranjofile (orange pozitive) sau celule acidofile alfa (Fig.44) şi celule carminofile sau eritrozinofile, celule acidofile epsilon. Intrucît între vechile terminologii bazate pe afinitatea tinctorială a celulelor sau pe utilizarea literelor greceşti (Romeis) şi datele moderne histofiziologice s-au ivit o serie de ne-

concordanţe, recomandăm etichetarea celulelor adenohipofizei după hormonul elaborat.

Astfel din punct de vedere <u>funcţional</u>, celulele acidofile pot fi clasificate în funcţie de hormonul elaborat :

a. Celulele care produc hormonul de creştere (STH) se numesc <u>celule somatotrope</u>. Sînt localizate predominant la periferia lobului anterior, sau în cuiburi dispersate. Morfologic, corespund celulelor oranjofile (acidofile alfa) şi prezintă granulaţii mici, numeroase, uşor vizibile la microscopul optic. Ultrastructural, prezintă central, un aparat Golgi bine dezvoltat, mitocondrii, reticul endoplasmatic rugos şi cîţiva ribozomi liberi. In citoplasmă se mai evidenţiază numeroase granule secretorii, cu dimensiuni pînă la 35 - 40 Å, mărginite sau nu de o membrană, în diverse stadii de maturare.

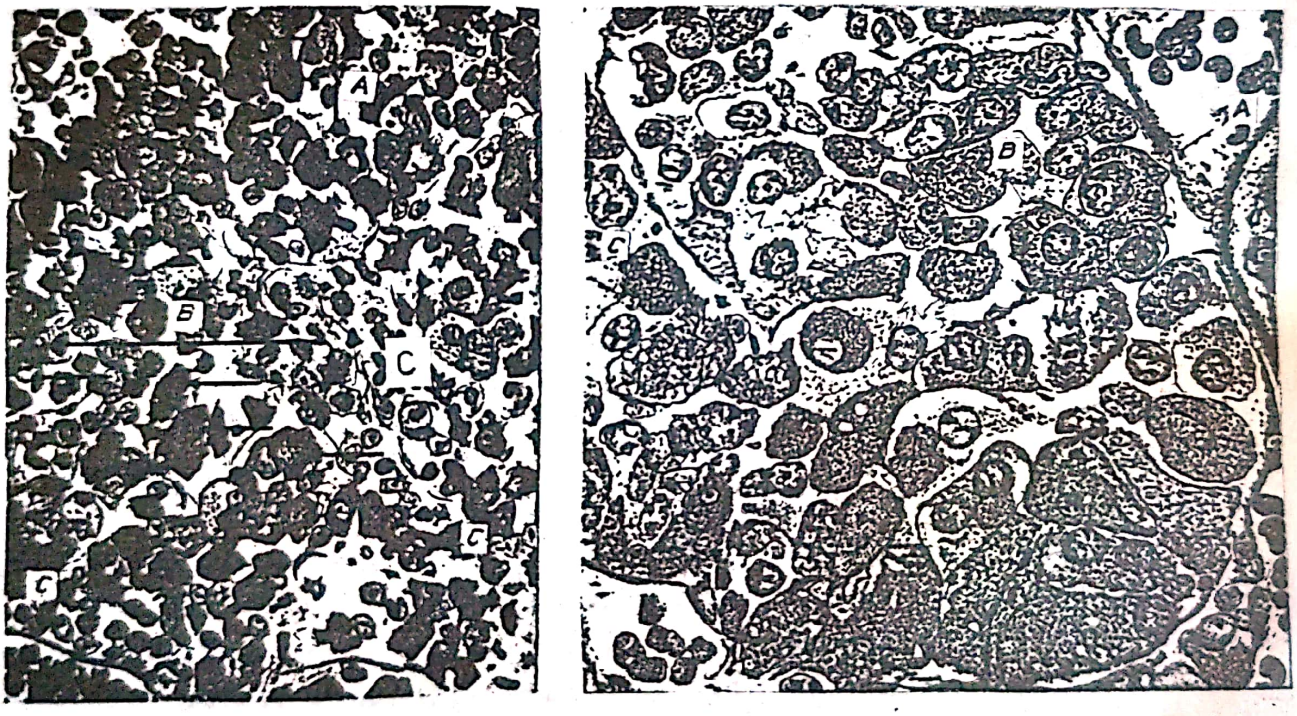

Fig.44. Secţiune prin pars distalis; ansamblu - stînga şi detaliu - dreapta. A - celule acidofile, B - celule bazofile, C - celule cromofobe.

Aceste celule cresc numeric în adenomul acidofil hipofizar însoţit clinic de gigantism sau acromegalie.

b. O altă categorie de celule acidofile (carminofile, eritrozinofile sau epsilon), localizate de asemeni la periferia lobului, elaborează prolactină sau hormonul lactogenic (LTH) şi se numesc

celule mamotrope. Aceste celule conţin granule secretorii mari(60 - 90 Å), dense, variabile ca formă, ce sporesc în număr şi dimensiuni în cursul sarcinii şi a lactaţiei. Ca o particularitate electronomicroscopică semnalăm faptul că lizozomii sînt mai numeroşi atunci cînd secreţia este suprimată, intervenind probabil în reglarea secreţiei şi degradarea granulelor secretorii inutilizabile.

După unii autori aceste celule mamotrope ar secreta şi hormonul adrenocorticotrop (ACTH).

Celulele bazofile constituie 25 % din populaţia cromofilă; sînt localizate fie în tot lobul anterior, fie la nivelul periferiei acestuia. Prezintă granulaţiile intracitoplasmatice mai mici decît acele ale celulelor acidofile, ce sînt P.A.S. pozitive (conţin glicoproteine) şi bazofile, colorîndu-se cu albastru de anilină şi cu rezorcin-fuxină. Aceste celule elaborează un număr mare de hormoni : tireotrop, gonadotropi (foliculinotrop, luteinizant şi stimulator al celulelor interstiţiale testiculare), melanocitostimulator, ca şi adrenocorticotropul.

Morfologic există două grupe de celule bazofile : unele aldehid-fuxină pozitive sau bazofile beta, altele aldehid fuxină negative sau bazofile delta.

Celulele bazofile beta au o formă poliedrică sau unghiulară, prezintă granulaţii mici (cele mai mici din hipofiză) intens bazofile şi secretă hormonul tireotrop (TSH), fapt pentru care sînt numite şi celule TSH. Prin metodele de imunofluorescenţă s-a izolat o celulă beta particulară, care ar elabora atît hormonul adrenocorticotrop (ACTH-ul), cît şi hormonul melanocitostimulator (MSH). Granulele acestei celule, de aproximativ 10-20 Å, sînt mai puţin abundente decît în alte tipuri celulare. Tot prin tehnici de imunofluorescenţă, s-a observat că hormonul melanocitostimulator poate fi produs şi de unele celule din lobul intermediar.

Celulele bazofile delta, de formă rotunjită, cu granulaţii mici, elaborează hormonii gonadotropi feminini şi masculini. Prin tehnici cu anticorpi marcaţi s-a constatat că la femee hormonul foliculinotrop (FSH) şi cel luteinizant (LH) pot fi secretaţi de celule diferite sau de aceeaşi celulă.

In eventualitatea existenţei a două varietăţi celulare, celule FSH şi celule LH, acelea care produc FSH-ul se diferenţiază prin talia lor mare, corpul celular rotund şi prezenţa unor granule dense de secreţie, de aproximativ 20 Å. Celulele care elaborează

hormonul luteinizant (LH-ul) la femeie şi hormonul stimulator al celulelor interstiţiale (ICSH-ul) la bărbat sînt mai mici, rotunde, cu granule dense, mai uniforme şi mai mari (25 Å) decît acelea ale celulelor FSH.

Porţiunea tuberală sau lobul tuberal este bogat capilarizată, fiind formată din celule dispuse în mici grupe sau în cordoane scurte, în strînse raporturi cu vasele. Celulele sînt cubice sau cilindrice, relativ bazofile, cu fine granulaţii şi o mică cantitate de glicogen. Pot exista şi mici foliculi cu coloid. Funcţia acestor celule este încă necunoscută.

Lobul intermediar sau pars intermedia este rudimentar la om, fiind format dintr-un strat subţire de celule şi din mici vezicule ce conţin coloid (Fig.45). Este puţin vascularizat. Celulele, interpretate ca elemente bazofile migrate din lobul anterior, pătrund sub forma unor cordoane în lobul nervos adjacent.

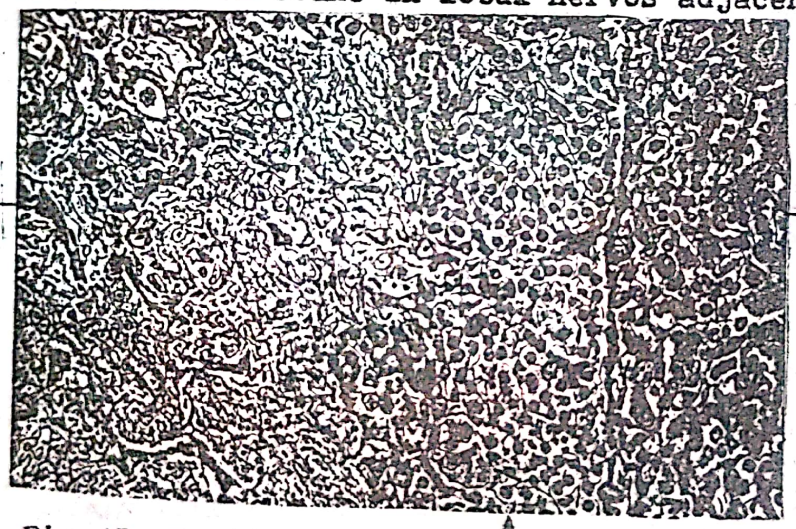

Fig.45. Secţiune prin pars intermedia.

La animale, lobul intermediar elaborează un polipeptid - hormonul melanocito-stimulator (MSH sau intermedina), ce este, probabil, sintetizat la om de celulele bazofile MSH.

Funcţia porţiunii intermediare nu este încă bine cunoscută.

Unii hormoni sintetizaţi de lobul anterior al hipofizei au rol în metabolismul general al organismului, în timp ce alţii acţionează mai ales asupra unor structuri specifice (organele ţintă) (vezi fig.47).

Hormonul de creştere (STH) sau somatotropina influenţează metabolismul proteic, lipidic şi glucidic, dar acţionează cu precădere asupra cartilagiilor epifizo-diafizare, cărora le stimulează

creşterea. Are în acelaş timp un rol de potenţare a acţiunii altor hormoni, în special rol diabetogen, crescînd nivelul glucozei plasmatice.

Hormonul lactogenic (LTH, prolactina sau hormonul luteotrop), determină la femee formarea secreţiei lactate la nivelul glandelor mamare, contribuind, în asociere cu alţi hormoni, la menţinerea ei după eliminarea produsului de concepţie (naştere). La unele specii acest hormon acţionează asupra corpului luteinic din ovar, determinînd, de exemplu, la unele păsări instinctul de a-şi construi cuibul.

Existenţa şi rolul acestui hormon la masculi nu sînt bine precizate.

Hormonul tireotrop (TSH) stimulează sinteza hormonilor tiroidieni ca şi eliberarea lor în sînge.

Hormonul foliculinotrop (FSH) stimulează dezvoltarea foliculului ovarian la femee şi gametogeneza la bărbat.

Hormonul luteinizat (LH) determină dehiscenţa foliculului ovarian matur De Graaf, declanşînd ovulaţia, şi stimulează dezvoltarea corpului galben (luteal) în ovar, menţinînd astfel producerea de progesteron.

Hormonul stimulator al celulelor interstiţiale (ICSH) contribuie la menţinerea celulelor interstiţiale din testicol, stimulîndu-le în elaborarea hormonilor androgeni.

Hormonul adrenocorticotrop (ACTH) sau corticotropina) stimulează producerea hormonilor corticosteroizi şi sexuali de către corticala suprarenalei. El acţionează şi asupra altor ţesute : favorizează lipoliza în adipocite, stimulează încorporarea aminoacizilor şi a glucozei în celulele musculare cît şi celulele beta pancreatice să secrete insulină. De asemenea stimulează celulele STH hipofizare să elaboreze hormonul de creştere.

Hormonul melanocito-stimulator (MSH sau intermedina) controlează activitatea melanocitelor. La amfibii produce dispersia granulelor de melanină din melanofore şi deci pigmentarea pielii.

Neurohipofiza stochează doi hormoni care sînt elaboraţi de neuronii secretori din nucleii supraoptic şi paraventricular ai hipotalamusului : vasopresina sau hormonul antidiuretic şi oxitocina. Produsul elaborat, evidenţiat în pericarioni sub formă de granule, este vehiculat de-a lungul axonilor foarte lungi care intră în constituirea fascicolului hipotalamo-hipofizar, spre neurohipofiză.

Morfologic, lobul posterior al neurohipofizei este format din fibrele amielinice ale fasciculului hipotalamo-hipofizar, din celule nevroglice - pituicite, din capilare sanguine. Se mai găsesc şi celule pigmentare, ca şi celule epiteliale bazofile migrate din lobul anterior (Fig.46).

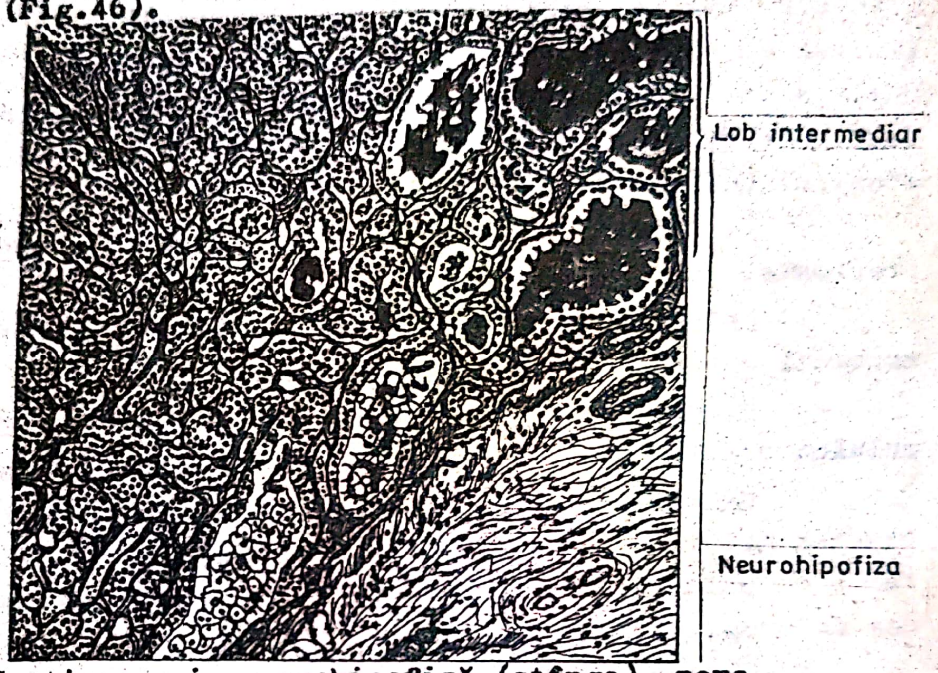

Fig.46. Secţiune prin neurohipofiză (stînga), pars intermedia (mijloc) şi pars distalis (dreapta).

Lobul este delimitat de o capsulă conjunctivo-vasculo-glială, din care se desprind septuri bogat capilarizate, ce-l împart în lobuli. La nivelul capilarelor septale se termină fibrele fasciculului hipotalamo-hipofizar, sub forma unor palisade, zonă în care apar formaţiuni rogii, tumefiate, cu aspect de măciucă, corpii lui Herring. Aceştia sînt de natură mucopolizaharidică şi reprezintă materialul de neurosecreţie transferat de la terminaţiile nervoase la capilarele sinusoide cu perete fenestrat. Cei doi hormoni secretaţi în hipotalamus sînt legaţi de o proteină cărăuş, numită neurofizină, ce ar forma corpii Herring.

Oxitocina produce contracţia muşchiului uterin în travaliu şi a celulelor mioepiteliale din jurul adenomerelor alveolare din glanda mamară, cu eliberarea laptelui în timpul suptului.

Vasopresina creşte presiunea sanguină prin stimularea muşchilor netezi din pereţii vaselor mici şi are efect antidiuretic (hormon antidiuretic) prin favorizarea reabsorbţiei apei în tubul distal conturnat al rinichiului. Tumorile hipotalamice pot produce

diabetul insipid.

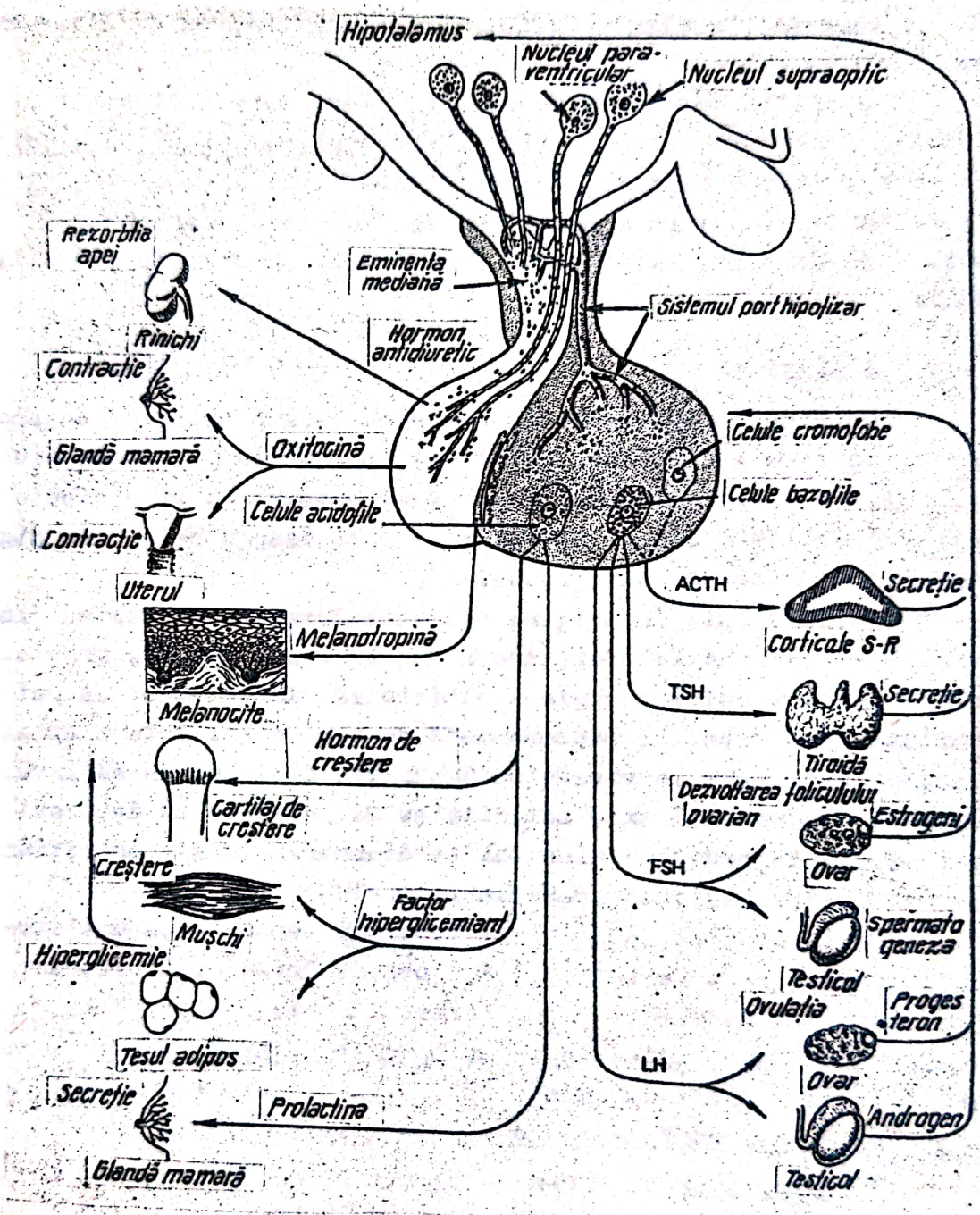

Fig.47. Relații dintre hormonii hipofizari și organele țintă.

Pituicitele, elemente nevroglice, sînt celule mici, puternic ramificate, cu nuclei rotunzi sau ovalari, ce conțin în citoplasmă granule de melanină și pigment de lipofuscină. Ramificațiile lor se termină la nivelul capilarelor sau în jurul corpilor

Herring, ceea ce sugerează eventuala lor funcţie secretorie.

Tija infundibulară este formată din fibre nervoase amielinice ce formează fasciculul hipotalamo-hipofizar, ca şi dintr-un bogat plex vascular.

Secreţia hormonală a adenohipofizei este controlată atît de sistemul nervos central, prin intermediul mediatorilor hipotalamici cu rol de a o stimula sau a o inhiba (releasing sau inhibiting factors) cît şi prin mecanisme de feed-back, dar poate fi declanşată şi de stări emoţionale, sau stimuli senzoriali (tactili, vizuali).

EPIFIZA

Epifiza (glanda pineală) este cunoscută datorită antagonismului epifiză - hipofiză. Acest antagonism dintre glanda pineală şi sistemul hipotalamo-hipofizar este demonstrat prin efectele diferite exercitate asupra ovarului, cît şi asupra celulelor pigmentare de către cele două glande.

Epifiza este de origine neuroectodermică, provenind dintr-o evaginaţie a diencefalului. Are forma unui con turtit, greutate de 0,154 g. şi o culoare roşie - albicioasă. La exterior ea este delimitată de o capsulă, reprezentată de pia mater. Este complet structuralizată abia la vîrsta de 5 ani şi, deşi începe să involueze de la vîrsta de 7 ani, activitatea ei persistă în decursul întregii vieţi. La adult conţine chiste degenerative şi concreţiuni calcare (Fig.50), mai numeroase la bătrîni.

De la nivelul capsulei se desprind septuri conjunctivo-vasculare, ce împart parenchimul în lobuli. Parenchimul lobular are un aspect de "mozaic", fiind format din alveole sau mase de celule mari şi palide, celulele principale sau pinealocitele, separate prin cordoane alcătuite din celule mici şi întunecate, celulele interstiţiale cu semnificaţie de celule gliale. (Fig.48).

Pinealocitele au forme şi mărimi variate, prezintă nuclei mari, palizi, rotunzi sau ovalari, uneori reniformi sau lobulaţi, cu nucleoli evidenţi. Adesea ei conţin incluzii şi vezicule acidofile şi prezintă o intensă activitate a fosfatazei acide, ceea ce sugerează existenţa unei secreţii nucleare. Citoplasma, greu vizibilă în coloraţiile uzuale, este slab bazofilă sau palidă şi prezintă numeroase prelungiri, evidenţiabile prin săruri de argint. (Metoda Rio - Hortega. Fig.49).

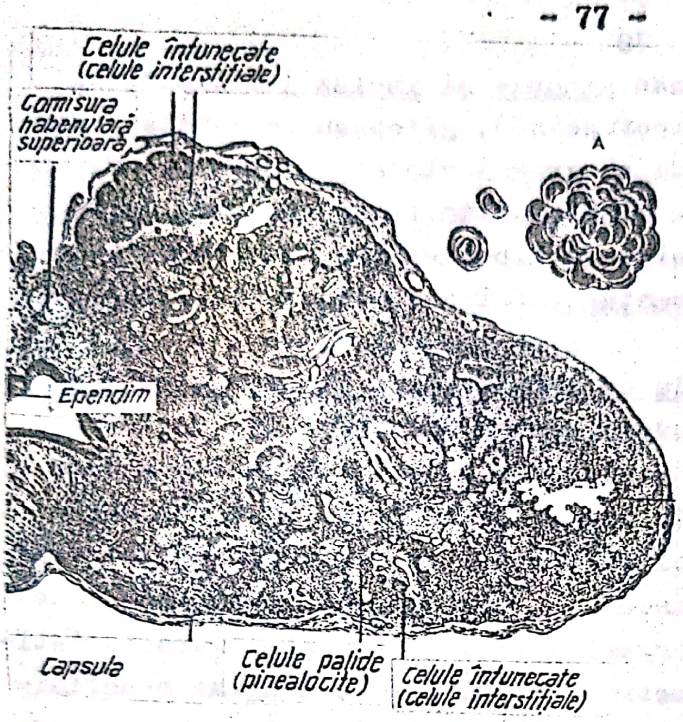

Fig.48. Glandă pineală la nou născut.



Fig.49. Glandă pineală la copil (met. Rio-Hortega).

Aceste prelungiri sînt dispuse radiar şi sînt răspunzătoare în colorăţiile obişnuite de aspectul pseudosinciţial al acestor celule. Ele se termină prin butoni sau coşuleţe (de tipul sinapselor) în apropierea altor celule principale sau la nivelul capilarelor.

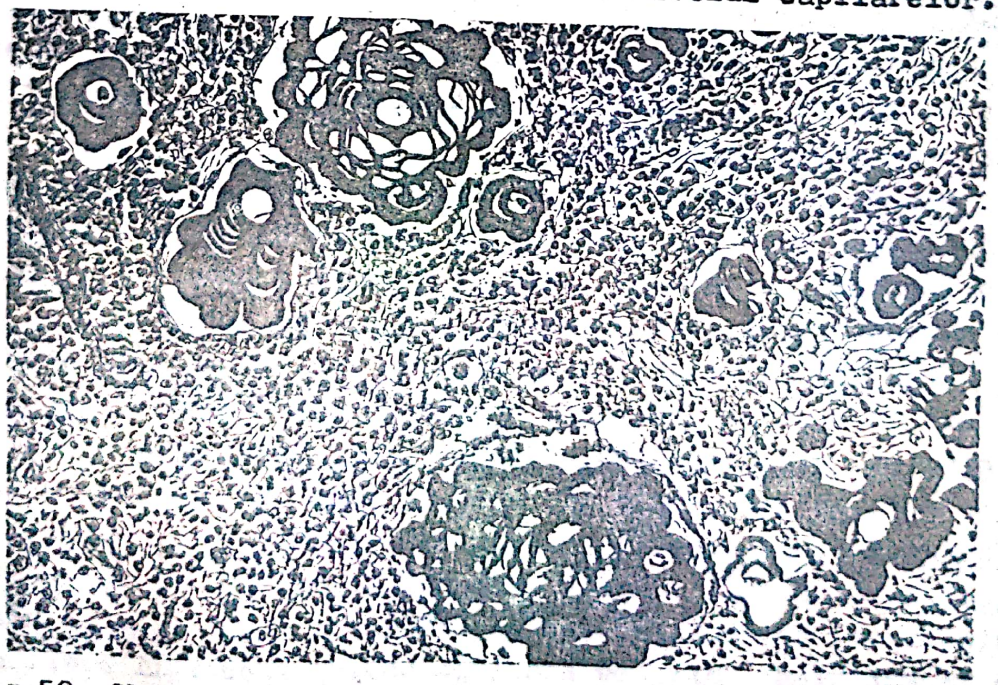

Fig.50. Glandă pineală la adult cu concreţiuni calcare.

In citoplasmă se găsesc granule şi incluzii : lipidice, argentafine, pigmentare (de lipofuscină), glicogenice. Unele granule mici, întunecate, colorabile cu crezil violet, nu mai pot fi observate după vîrsta de 11 ani. Cînd cantitatea de incluzii pigmentare (pigment feruginos, melanic, de lipofuscină) este mare, celulele sînt denumite celule pigmentare, fiind considerate ca pinocite degenerate.

Celulele interstiţiale cu semnificaţie de celule gliale fac parte din parenchimul glandei, contribuind prin prelungirile lor la constituirea stromei interlobulare. Formează cordoane care separă sau înconjoară masele de celule principale. Sînt mai puţin numeroase, prezintă nuclei mici hipercromi şi o citoplasmă bazofilă, dînd celulelor un aspect întunecat. La microscopul electronic ambele tipuri de celule prezintă organite bine dezvoltate, caracteristici fiind microtubulii, cu diametrul de 300 Å şi o lungime nedefinită, mai numeroşi în celulele principale, decît în cele gliale, unde se însoţesc şi de microfilamente. Se pare de fapt că cele două tipuri de celule reprezintă stadii funcţionale ale aceluiaş tip celular, cele întunecate corespunzînd stadiului de activitate, cele clare fiind celule în repaos.

Se mai întîlnesc în glanda pineală mastocite, acestea fiind, probabil, responsabile de conţinutul crescut al glandei în histamină.

Histofiziologie : epifiza, structură senzorială, fotoreceptoare la amfibii şi reptile, s-a transformat de-a lungul filogenezei într-un organ neuroendocrin.

Glanda pineală inhibă dezvoltarea gonadelor, fiind antagonistă hipofizei. Tumorile distructive epifizare, ca şi epifizectomia experimentală, determină apariţia precoce a pubertăţii, în timp ce administrarea epifizhormonului întîrzie pubertatea.

Prin studii histochimice şi prin izotopi marcaţi s-au identificat în epifiză numeroase substanţe neuroumorale : melatonina, serotonina, noradrenalina, acetilcolina. Melatonina are o semnificaţie particulară : este sintetizată numai în epifiză de către enzima hidroxi-indol-O-metil-transferaza (HIOMT) şi reprezintă un derivat al serotoninei; ea este antagonistă hormonului melanostimulator hipofizar, determinînd depigmentarea melanocitelor şi melanoforelor la amfibieni. Mai are efect şi asupra greutăţii ovarului şi a ciclului oestral la mamifere. Cantitatea de melatonină şi seroti-

nină suferă la goarece variaţii ritmice în funcţie de perioadele de lumină şi întuneric, în sensul unei diminuări în sinteza lor la animalele ţinute constant la lumină.

Epifiza mai are o funcţie anticorticotropă, antitireotropă, antiandrogenă. Participă în metabolismul mineral, proteic, lipidic şi glucidic. Stefan Milcu a produs prin epifizectomie un sindrom paradiabetic pineal, iar substanţa extrasă = pinealină are o acţiune hipoglicemiantă asemănătoare insulinei.

GLANDELE SUPRARENALE

Glandele suprarenale (sau adrenale) sînt organe epitelio-nervoase perechi, situate la polul superior al rinichilor, de 4-6 cm. lungime, 1-2 cm. înălţime şi 0,4-0,6 cm. grosime, ambele cîntărind în jur de 15 gr. Atît dimensiunile, cît şi greutatea, variază cu vîrsta şi condiţiile fiziologice individuale.

Examinate macroscopic, în stare proaspătă, glandele endocrine prezintă două straturi concentrice : unul galben, situat periferic - corticosuprarenala (corticala adrenalei) şi altul central alb-cenuşiu - medulosuprarenala (medulara adrenalei).

Cele 2 straturi pot fi considerate ca două organe distincte, care se vor uni în cursul dezvoltării embriologice, fiind diferite în ceea ce priveşte originea, structura şi funcţionalitatea.

Corticala suprarenalei este de origine mezodermică, provenind din epiteliul celomic şi este controlată de adenohipofiză.

Medulara provine din celulele crestei neurale, avînd aceeaşi origine ca şi celulele ganglionare simpatice.

Glanda, organizată microscopic sub formă cordonală într-o stromă vasculo-reticulară, este învelită la periferie de o capsulă conjunctivă, care trimite în interior septuri fine. Capsula are o semnificaţie particulară, deoarece la nivelul ei persistă primordiul corticosuprarenalei care asigură regenerarea ei.

Corticosuprarenala este formată din cordoane celulare înconjurate de o fină reţea capilaro-reticulinică, ce constituie stroma. Dispoziţia diferită a celulelor sale permite subdivizarea acesteia în trei zone concentrice, care la om nu sînt net delimitate : zona glomerulată dispusă subcapsular, zona fasciculată cea mai bine reprezentată şi zona reticulară, localizată profund, adjacent medularei. (Fig.51).

Zona glomerulară ocupă aproximativ 15 % din grosimea glandei suprarenale. Ea este formată din celule relativ mici, cubico-cilindrice, dispuse în cordoane scurte, adesea arcuite ca nişte glomeruli, înconjurate de o puternică reţea capilară. Celulele au conturul neted exceptînd regiunea vecină capilarului, la care nivel membrana plasmatică prezintă falduri şi microvili. Nucleii sînt mici şi hipercromi, situaţi spre polul vascular al celulelor şi au un nucleol evident. Citoplasma este acidofilă cu granulaţii bazofile, rare picături lipidice şi un conţinut crescut de vitamina A, demonstrabil prin metode fluorescente.

Se consideră că la nivelul acestei zone are loc elaborarea hormonilor mineralo-corticoizi, dintre care cei mai importanţi sînt aldosteronul şi dezoxicorticosteronul, hormoni care controlează metabolismul apei, sodiului şi potasiului.

Celula nu stochează hormoni ca atare, ci precursorii acestora şi anume acetatul. Sinteza colesterolului din acetat are loc în reticolul endoplasmatic neted. Apoi colesterolul este convertit la nivelul mitocondriilor în pregnenolon, care la rîndul său va fi convertit în dezoxicorticosteron - corticosteron - 18-hydroxycorticosteron - aldosteron. Toate aceste procese se desfăşoară sub influenţa enzimelor mitocondriale.

Mineralocorticoizii stimulează reabsorbţia sodiului la nivelul tubilor contorţi renali (în special în cei distali), ca şi la nivelul canalelor excretoare a glandelor salivare şi sudoripare. Ei determină creşterea concentraţiei potasiului şi scăderea sodiului din celulele musculare şi nervoase.

Zona fasciculata ocupă 50 % din grosimea suprarenalei. Ea este constituită din cordoane celulare paralele, între care se găsesc capilare. Celulele sînt cuboidale sau poligonale, mai mari decît în celelalte zone, adesea binucleate. Nucleii sînt mari, veziculoşi, hipocromi, cu nucleoli evidenţi. Citoplasma uşor bazofilă este bogată în granule de vitamină C şi de lipide, prezenţa acestora dă citoplasmei, în preparatele uzuale, un aspect veziculos, spongios, de unde denumirea de spongiocite. Spongiocitele predomină în cele 2/3 externe, 1/3 internă fiind formată din celule cu citoplasma bazofilă.

Uneori e posibil ca zona de trecere dintre glomerulată şi fasciculată să conţină o cantitate mai redusă de lipide (aspect observat adesea şi în cortexul suprarenalei de şobolan).

Ultrastructural, celulele fasciculatei sînt mai bogate în picături de grăsime decît zona precedentă. Reticulul endoplasmatic neted este bine reprezentat, iar mitocondriile sînt mari şi sferice. Aceste organite permit sintetizarea, ca şi în celulele zonei glomerulate, a colesterolului din acetat, conversia în pregnenolon, a acestuia în progesteron - hidroxiprogesteron - dezoxicortisol - cortisol, sau în - hidroxipregnenolon - dezoxicorticosteron - corticosteron.

Celulele acestei zone elaborează hormonii glucocorticoizi, cortisol şi corticosteron, hormoni catabolizanţi şi probabil şi hormoni sexuali. Glucocorticoizii intervin în metabolismul proteic, crescînd catabolismul, şi glucidic, sporind sinteza de glicogen (glicogeneza) cu creşterea glicemiei. Au efecte antiinflamatorii, antialergice, antitoxice, inhibînd proliferarea fibroblastică, scăzînd sinteza de colagen şi deci întîrziind procesele de cicatrizare. Produc liza ţesutului limfoid anticorpoformator şi mobilizează lipidele din ţesutul adipos (creşte lipemia).

Zona reticulată reprezintă 7 % din volumul total al glandei şi este formată din cordoane dispuse neregulat, anastomozate, separate de capilare largi, bine vizibile. Celulele superficiale sînt similare celor din zona profundă a fasciculatei, dar sînt mai mici, mai sărace în lipide, avînd mitocondriile alungite şi mai reduse numeric. Celulele profunde sînt "clare" sau "întunecate", un mare număr prezentînd semne de degenerescenţă (picnoză nucleară, pigment de uzură (lipofuscinic) în citoplasmă).

Zona reticulată elaborează hormoni sexuali. Dintre aceştia dehidroepiandrosteronul este singurul secretat de corticosuprarenală într-o cantitate fiziologică semnificativă. Are efecte masculinizante şi anabolice, dar reduse la mai puţin de o cincime faţă de efectele androgenilor testiculari. Datorită acestui fapt, cît şi datorită cantităţii foarte reduse de secreţie (21 mg/zi la bărbat şi 16 mg/zi la femei) se crede că hormonii sexuali suprarenali au efecte fiziologice neglijabile în condiţii normale. Cînd există defecte enzimatice congenitale, suprarenala elaborează hormoni sexuali în exces, care determină pubertate precoce la băieţi şi virilism la fete. Există şi tumori corticosuprarenaliene însoţite de virilism la femei şi sindrome de feminizare la bărbaţi.

Zona glomerulată stimulată de ACTH şi angiotensină

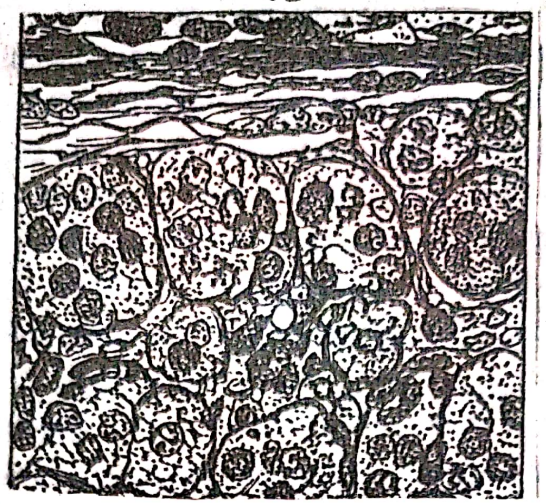

elaborează mineralcorticoizi (aldosteron, dezoxicorticosteron)

Zona fasciculată stimulată de ACTH

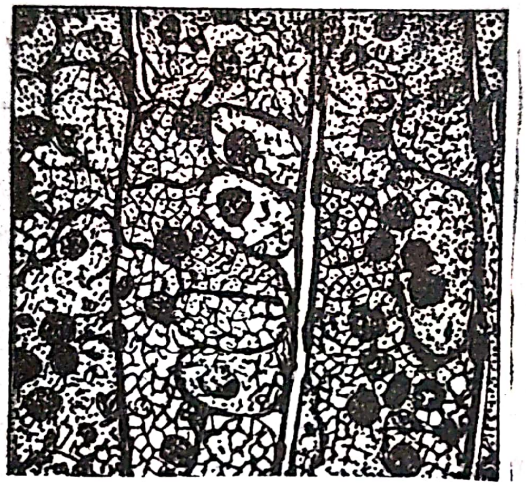

elaborează glucocorticoizi (cortizol, corticosteron)şi probabil hormoni sexuali)

Zona reticulată stimulată de ACTH



elaborează hormoni sexuali (dehidroepiandrosteron)

Fig.51. Morfologia şi histofiziologia cortico suprarenalei.

Corticala suprarenaliană este sub controlul hipofizei prin intermediul ACTH-ului. Acesta stimulează sinteza glucocorticoizilor şi a hormonilor sexuali la nivelul zonei fasciculate şi reticulate. La nivelul zonei glomerulate, ACTH-ul stimulează secreţia de aldosteron, aceasta fiind la rîndul său reglată şi pe calea sistemului renină - angiotensină într-un sistem feed back.

Disfuncţiile corticalei suprarenale se referă la <u>hipofuncţie</u>, datorată fie unor leziuni locale, fie unei scăderi a secreţiei hipofizare de ACTH, sau la <u>hiperfuncţie</u>, cauzată de anomalii enzi-

matice din biosinteza fie a unui singur hormon, fie a tuturor hormonilor corticosuprarenalieni.

Menţionăm că la nou născut suprarenala poate fi mai mare faţă de adult, dacă se raportează la greutatea corporală, prezentînd morfologic un strat numit "fetal cortex" interpus între corticală şi medulară. Este un strat gros, cu celule dispuse în cordoane, care va involua la naştere, cînd corticala îşi va diferenţia cele 3 straturi descrise mai sus. Stratul fetal secretă androgeni - sulfat conjugate, care sînt transformaţi în placentă în androgeni şi estrogeni activi, ce intră în circulaţia maternă.

Medulosuprarenala este de origine neuroectodermică, fiind formată din celule migrate de la nivelul crestelor neurale. Celulele sînt relativ mari, puternic granulare, dispuse în cordoane sau mici alveole separate de capilare.(Fig.52). Aceste celule se găsesc cu unul din poli în contact cu capilarele arteriale, iar cu celălalt pol cu cele venoase. Nucleul este situat spre polul arterial, iar zona Golgi şi granulele secretorii spre polul venos, ceea ce indică o descărcare a secreţiei în sîngele venos.

Citoplasma bazofilă conţine granulaţii mici, refringente, cu mare afinitate pentru sărurile de crom cu care se colorează în cafeniu : celule cromafine sau feocrome. Aceste granulaţii se colorează în albastru verde cu clorura ferică, în galben cu iod, în roz şi apoi brun negru cu tetraoxid de osmiu. Reacţia cromafină a acestor granule este determinată de conţinutul lor în catecolamine, derivaţi ai tirozinei. Există în medulară două tipuri de catecolamine : adrenalina sau epinefrina şi noradrenalina sau norepinefrina, cărora le corespund două tipuri celulare, identificate atît la microscopul optic, cît şi la cel electronic. Granulele de noradrenalină sînt autofluorescente şi se colorează puternic cu argint şi iod, în timp ce acele de adrenalină sînt nefluorescente şi reacţionează slab cu argintul şi iodul. Granulele de noradrenalină sînt mult mai dens electronic decît cele de adrenalină. Pe lîngă hormoni, granulele mai conţin şi o proteină solubilă - cromogranina, dar aceşti hormoni nu sînt legaţi de proteină, ca acei elaboraţi de neurohipofiză. Se pare că legarea hormonilor de ATP şi de cationi bivalenţi, ca şi mecanismul de transport activ prin membrana limitantă, condiţionează captarea hormonilor în aceste granule. Depleţia catecolaminelor prin intermediul rezerpinei ar reprezenta rezultatul inhibiţiei mecanismului de transport activ. Spre deose-

bire de corticală care-şi varsă produşii de secreţie continuu în sînge, medulara îi acumulează în granule. Acestea sînt eliberate din citoplasmă prin exocitoză, secreţia lor fiind mediată de fibrele preganglionare care ajung la celulele cromafine.

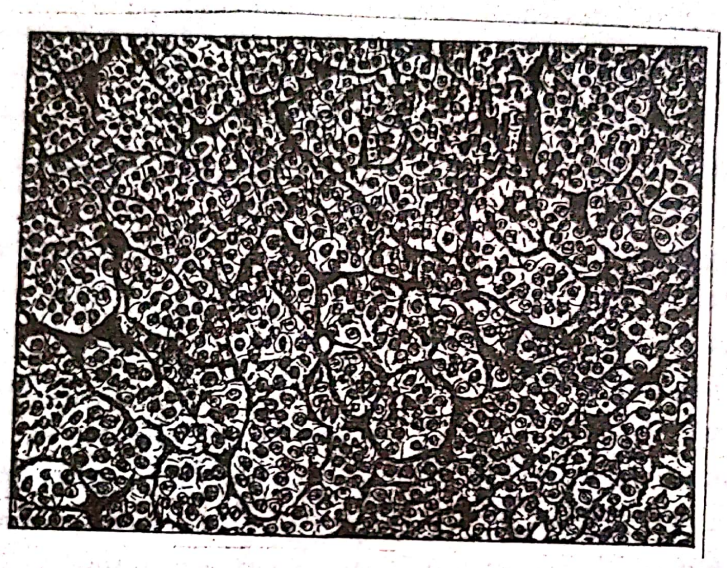

Fig.52. Secţiune prin medulosuprarenală.

Adrenalina are un puternic efect asupra metabolismului general, intensificînd consumul de oxigen şi mobilizînd glucoza din depozitele hepatice de glicogen; măreşte debitul cardiac şi pregăteşte organismul pentru a face faţă situaţiilor critice.

Noradrenalina, cu acţiune metabolică generală mai puţin importantă, este mediator chimic al nervilor adrenergici, acţionînd asupra inimii şi vaselor şi contribuind la menţinerea presiunii arteriale. Ambele substanţe participă în stările de stress, fiind considerate hormonii "stărilor de alarmă", cînd produc vasoconstricţie, hipertensiune, modificări ale ritmului cardiac, creşterea glicemiei etc.

Adrenalina acţionează şi asupra adenohipofizei, intensificînd elaborarea şi eliberarea de ACTH.

Medulara mai prezintă şi un număr relativ mare de celule nervoase simpatice, izolate sau în mici grupe, ale căror fibre postganglionare se termină în jurul celulelor cromafine şi la nivelul capilarelor arteriale (vezi Fig.51).

Proliferarea tumorală a celulelor medulosuprarenale realizează feocromocitomul.

Capsula glandei suprarenale are o semnificaţie particulară deoarece la nivelul ei persistă primordiul corticosuprarenalei, care asigură regenerarea ei.

Vascularizaţia suprarenalei are anumite particularităţi : lipsesc arterele hilare, arterele ce irigă glanda, de provenienţă diferită (suprarenaliană, renală, frenică), intrînd pe la nivelul capsulei unde realizează un plex arterial subcapsular din care se desprind ramuri capsulare şi ramuri pentru parenchimul glandular. Acestea din urmă sînt scurte pentru corticală şi lungi pentru medulară. Arterele scurte se capilarizează de-a lungul cordoanelor celulare, formînd capilare de tip sinusoid, ce pătrund în medulară şi formează sistemul capilar venos din jurul celulelor cromafine, adunîndu-se apoi într-o venă colectoare. Arterele lungi străbat corticala şi se capilarizează numai în medulară, formînd sistemul capilar arterial, după unii de tip comun, după alţii de tip sinusoid. Intre cele două reţele capilare, corticală şi medulară, există anastomoze. Sîngele, colectat în vene, părăseşte glanda prin vena centrală de la nivelul hilului. Limfaticele lipsesc în corticală, găsindu-se numai în capsulă şi medulară. (Fig.53).

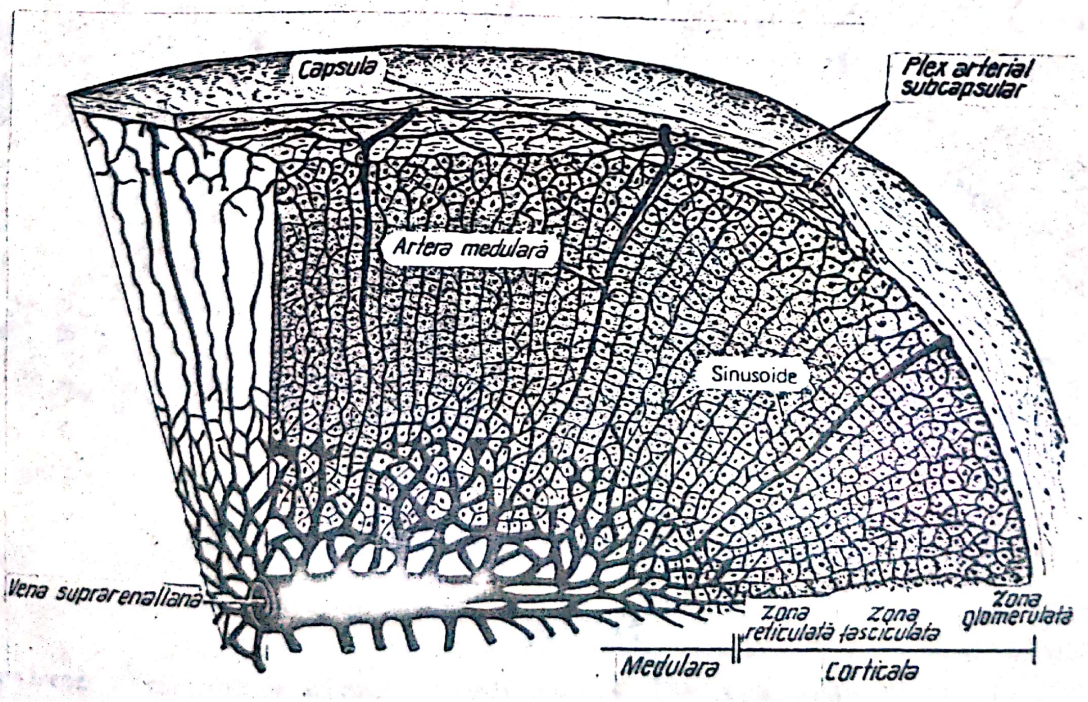

Fig.53. Citoarhitectonia şi vascularizaţia suprarenalei.

Suprarenalele au o bogată inervaţie simpatică, fiind considerată ca "un mare ganglion simpatic".

PARAGANGLIONII

Paraganglionii sînt structuri celulare cordonale prezente numai la vertebratele superioare, bogat capilarizate şi inervate. După afinitatea lor pentru sărurile de crom se deosebesc paraganglioni cromafini şi paraganglioni necromafini.

Paraganglionii cromafini constituie organul lui Zuckerkandl şi sînt localizaţi în jurul aortei terminale, fiind evidente la copil şi involuînd la adult. Sînt similari medulosuprarenalei prin afinităţile tinctoriale ale granulaţiilor intracitoplasmatice. Secretă adrenalină. Paraganglionii necromafini sînt în raport cu nervul vag şi glosofaringian, realizînd corpusculul carotidian şi supracardiac. Conţin celule necromafine şi reprezintă receptori ce controlează compoziţia sîngelui în general, dar în special în ceea ce priveşte conţinutul său în gaze.

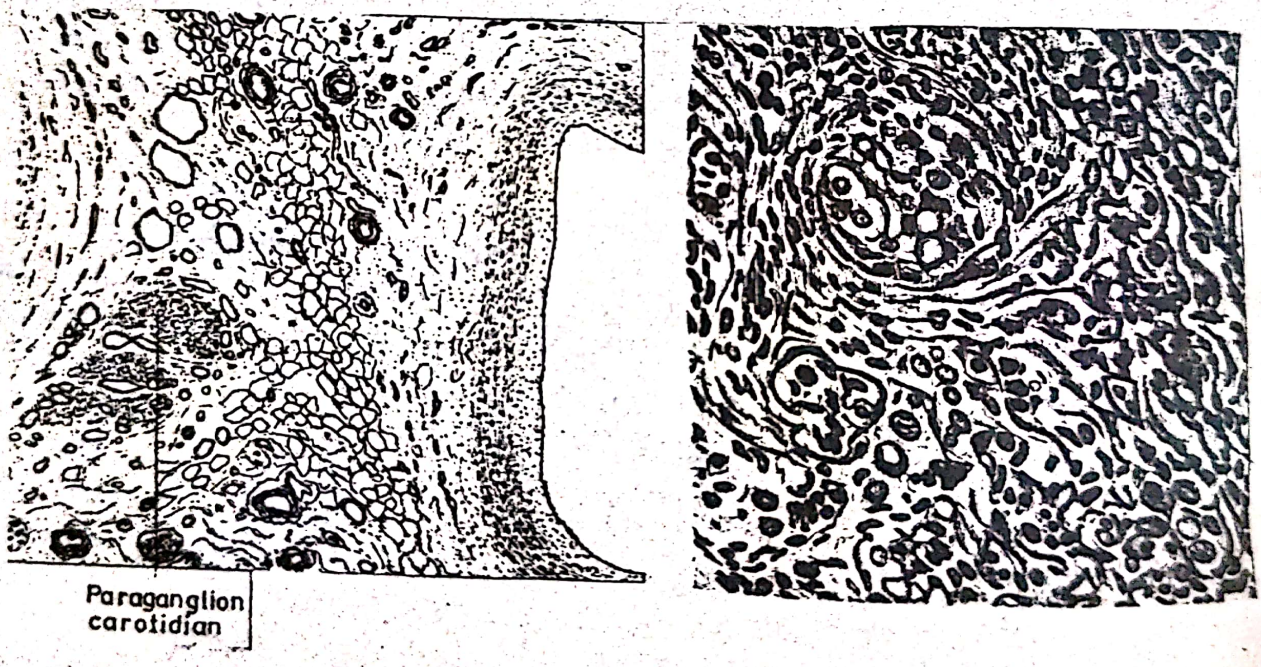

Fig.54. Secţiune prin paraganglionul carotidian.

TIROIDA

Tiroida este cea mai voluminoasă glandă endocrină, derivată din endoderm (din peretele anterior al faringelui primitiv). Este localizată la nivelul regiunii cervicale, în porţiunea anterioară a laringelui şi este constituită din doi lobi uniţi printr-un

istm. Greutatea glandei tiroide este de 20-40 gr., dar poate varia în raport cu numeroşi factori, glanda fiind caracterizată printr-o importantă labilitate funcţională şi morfologică, în funcţie de sex, vîrstă, stări fiziologice (sarcină), nutriţie, temperatură şi anotimp. Structura şi volumul glandei tiroide mai sînt dependente şi de conţinutul în iod al alimentaţiei. De reţinut că volumul glandei creşte atît în stările de hiperfuncţie cît şi în cele de hipofuncţie.

Tiroida este mai mare la tineri decît la adulţi, la femeie decît la bărbat şi în special la femeia gestantă.

Principala funcţie a tiroidei, realizată prin intermediul hormonilor tiroxină şi triiodotironină, este - controlul şi menţinerea metabolismului tisular la un nivel adecvat necesităţilor organismului. Ea are rol important şi în - procesele de diferenţiere şi - creştere celulară, ca şi în - dezvoltarea ţesuturilor de susţinere şi suport, inclusiv a scheletului, - în dezvoltarea organelor de reproducere. Deşi deosebit de importantă pentru organism, nu este un organ vital, putînd fi extirpată larg în intervenţii chirurgicale (tiroidectomie subtotală).

Glanda tiroidă este delimitată la periferie de o capsulă fibroelastică, puternic aderentă, ce conţine un bogat plex vascular. De la nivelul capsulei se desprind septuri conjunctivo-vasculo-nervoase care împart lobii tiroidieni în lobuli şi constituie stroma perilobulară, intralobulară şi perifoliculară. Stroma perilobulară este relativ slab reprezentată, cea intralobulară conţine în special celule fibroblaste, histiocite, mastocite şi elemente limfoide aglomerate în foliculi; ea este tireotropodependentă (dependentă de hormonul tireotrop (TSH). Stroma perifoliculară formează împreună cu foliculii unitatea morfofuncţională a glandei, fiind constituită dintr-o reţea reticulinică şi capilare sanguine în raport cu membranele bazale ale foliculilor.

Parenchimul tiroidian este reprezentat prin lobuli mai mult sau mai puţin bine delimitaţi, ce sînt alcătuiţi din 20-40 foliculi sau vezicule tiroidiene, fiecare folicul fiind tapetat de un epiteliu simplu şi avînd o cavitate centrală ce conţine coloidul.(Fig.55).

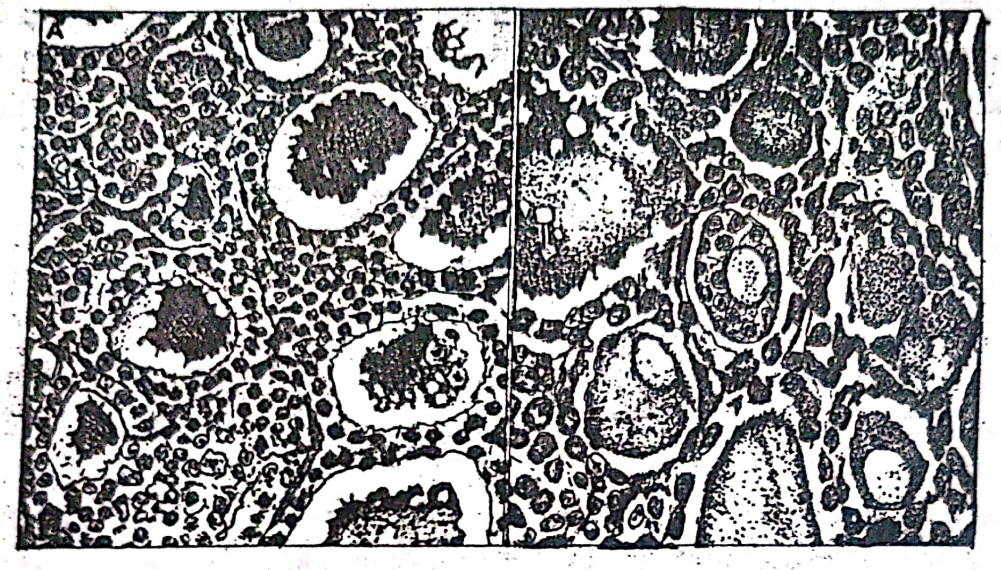

Fig.55. Secţiune prin glanda tiroidă : A - normofuncţie şi B - hiperfuncţie.

Parenchimul tiroidian are, în general, aspectul unui mozaic, fiind format din foliculi ce se găsesc în diferite stadii de activitate, unii în repaos, alţii în hiperfuncţie sau în hipofuncţie. Activitatea lor se apreciază morfologic prin : mărimea foliculilor, - cantitatea şi caracterele coloidului şi - aspectul citologic al epiteliului glandular folicular. Se consideră că citohistologia parenchimului tiroidian este sub dependenţa stimulilor tireotropi hipofizari, ca şi a aportului de iod în organism.

Foliculii în repaos au un diametru relativ mare şi sînt tapetaţi de celule cubice mici sau chiar aplatizate. Coloidul este abundent, puternic eozinofil sau bazofil. Acest aspect apare în guşa coloidă şi în hipertiroidismul tratat cu iod. (Fig.56).

In faza secretorie foliculii sînt delimitaţi de un epiteliu cubic, iar coloidul este moderat eozinofil. Aspectul acesta caracterizează tiroida normală. (Fig.55 A).

Faza de rezorbţie se caracterizează prin foliculi mici, delimitaţi de un epiteliu înalt cilindric, coloidul este slab eozinofil, vacuolizat şi "festonat".(Fig.55 B). Aspectul apare în hipertiroidism şi în tiroida bolnavilor trataţi cu thiouracil.

Diametrul foliculilor este variabil şi cu vîrsta : mici la copii, foliculii devin mai mari la pubertate, pentru ca să se micşoreze din nou după 50 de ani.

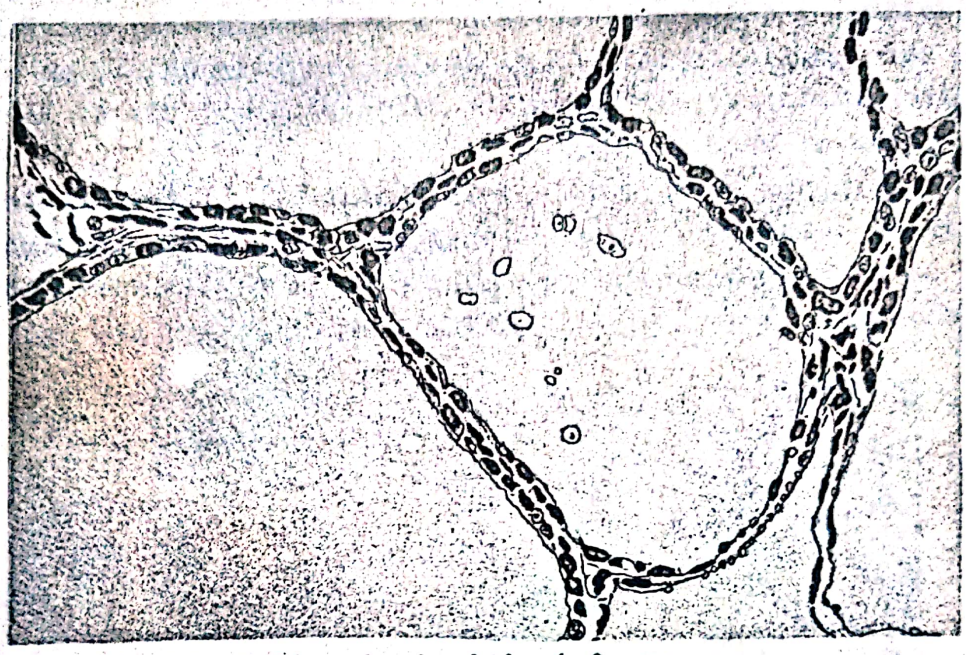

Fig.56. Foliculi tiroidieni în repaus.

Epiteliul folicular este de tip simplu cilindric, cu variaţii dependente de starea funcţională. Este format din două tipuri principale de celule : celulele foliculare, proprii numai tiroidei, şi celulele parafoliculare, ce se găsesc şi în alte organe (timus, pancreas), avînd caracterele celulelor APUD (vezi fasciculа I).

Celulele foliculare sînt situate cu polul bazal sau vascular pe membrana bazală şi delimitează lumenul veziculelor prin polul apical. Au o formă cuboidală, ce devine cilindrică în hiperfuncţie şi aproape turtită în hipofuncţie, nucleul fiind dependent de forma celulei: rotund în cele cubice, ovalar în cele cilindrice, turtit în celulele mici. Polarizarea nucleului este dependentă de starea funcţională a celulei, fiind situat fie apical, fie bazal, în raport cu dubla polaritate a celulelor.

Citoplasma este bazofilă şi conţine picături de lipide, ca şi granule P.A.S. pozitive, ce reprezintă coloidul reabsorbit.

Celulele principale conţin toate organitele implicate în sinteza proteinelor : complex Golgi, reticul endoplasmatic rugos, ribozomi liberi şi polizomi, mitocondrii. Polul apical prezintă microvilozităţi şi conţine numeroşi lizozomi. Toate organitele comune sînt mai dezvoltate în celulele hiperfuncţionale.

Echipamentul enzimatic este bogat şi variat : celulele foliculare prezintă o intensă activitate a enzimelor proteolitice

şi oxidative, a fosfatazei acide şi a hialuronidazei, a A.T.P.-azei, enzime care participă atît în fluidificarea coloidului, cu eliberarea glicoproteinelor, în hidroliza tiroglobulinei cît şi în transportul activ al hormonilor.

Celulele parafoliculare au o poziţie intercalară în cadrul epiteliului glandular, fiind situate pe membrana bazală, fără să ajungă la nivelul lumenului. Se găsesc şi în stroma intralobulară, interfolicular, constituind insulele parafoliculare ale lui Wölfler.

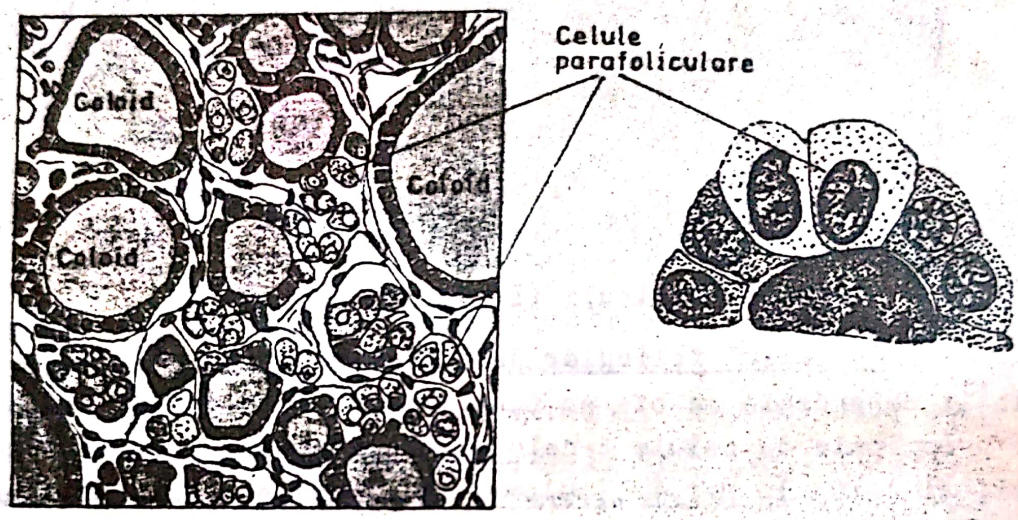

Fig.57. Celule parafoliculare tiroidiene.

Ele sînt independente de hormonul tireotrop şi de prezenţa iodului. Sînt mai mari decît celulele foliculare, prezintă o citoplasmă clară, ("celule clare") cu un conţinut mare de mitocondrii, fiind denumite "celule cu mitocondrii" sau "celule C" deoarece reprezintă sursa "calcitoninei". Provin din ultima pereche a pungilor branchiale. Prin metode de impregnare şi de microscopie electronică s-au izolat două aspecte : celule clare sau agranulare ce conţin granulaţii imature de calcitonină şi celule granulare sau întunecate, ce conţin granulaţii mature (Fig.58). Spre deosebire de celulele foliculare, conţin abundentă alfa-glicero-fosfat-dehidrogenază (enzimă mitocondrială).

Elaborarea calcitoninei este reglată de nivelul calciului sanguin prin mecanisme de feed-back : hipercalcemia declanşează secreţia hormonală, iar hipocalcemia o inhibă, calcitonina, polipeptid format din 32 aminoacizi, fiind un factor hipocalcemiant, care suprimă eliberarea calciului în sînge, din rezorbţia osoasă. Este antagonistă parathormonului.

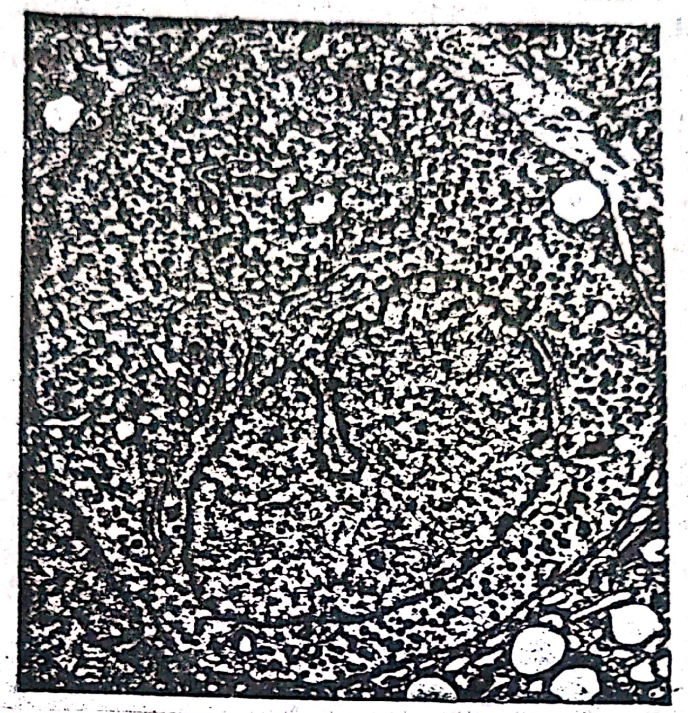

Fig.58. Ultrastructura unei celule producătoare de calcitonină.

Creşterea calciului sanguin se însoţeşte de degranularea celulelor C. Folosind metode fluorescente cu anticorpi anticalcitonină s-a constatat fixarea lor pe celulele C, ceea ce demonstrează că aceste celule sînt sediul elaborării calcitoninei. S-a mai constatat că unele tumori tiroidiene cum ar fi carcinomul medular şi unele adenoame, ce se dezvoltă din celulele parafoliculare, conţin foarte multă calcitonină.

Coloidul tiroidian apare ca o masă omogenă, elastică, gălbuie-cenuşie, transparentă sau semitransparentă. Este puternic acidofil cînd este vîscos şi bazofil în stare diluată. Se consideră că un coloid subţire şi palid acidofil este asociat cu hiperfuncţia, în timp ce unul gros, puternic eozinofil sau bazofil apare în hipofuncţie. Se pare că aceste tinctorialităţi diferite ar fi datorate în realitate variaţiilor locale în concentraţia proteinelor, dependente de viteza de penetraţie a fixatorilor în ţesutul tiroidian.

Coloidul este format din nucleoproteine şi din tiroglobulină, o glicoproteină iodată compusă din iod şi tirozină.

Ciclul secretor al celulelor foliculare se desfăşoară în trei stadii : 1) sinteza şi stocarea hormonilor cu formarea coloi-

dului; 2) hidroliza coloidului şi rezorbţia lui de către celulele foliculare şi 3) hidroliza tiroglobulinei cu eliberarea şi transportul hormonilor specifici. Aceste procese se petrec în mod simultan, fiind efectuate de aceleaşi celule.(Fig.59).

Primul stadiu cuprinde patru etape : - sinteza tiroglobulinei, - captarea iodului din sînge, - activarea şi transformarea lui în iod anorganic şi - iodarea grupărilor tirozil din tiroglobulină.

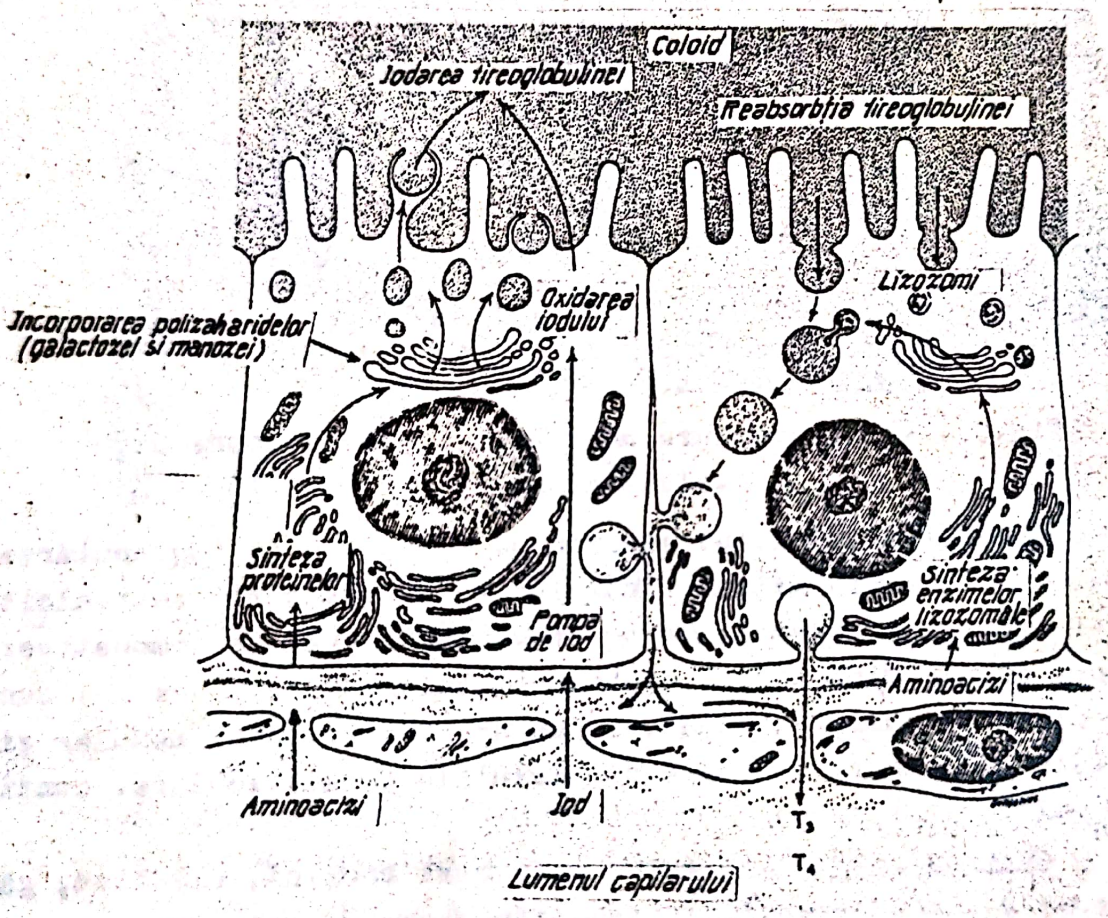

Fig.59. Schema procesului de sinteză şi iodare a tiroglobulinei (stînga), de reabsorbţie şi eliberare a hormonilor în sînge (dreapta). Toate cele 3 stadii cu loc în aceeaşi celulă.

Prima etapă este similară oricărei sinteze proteice şi are loc la nivelul reticulului endoplasmatic, pornind de la aminoacizii preluaţi din sînge. Formarea tiroglobulinei, însă, impune şi o combinare a proteinelor sintetizate cu polizaharide, aceasta avînd loc la nivelul aparatului Golgi. Urmează eliberarea tiroglobulinei în

coloid, prin polul apical al celulelor. Administrarea experimentală a unui component al tiroglobulinei, cum ar fi leucina radiomarcată arată prezenţa ei în coloidul folicular (Fig.60).

Etapa următoare, captarea iodului din sînge, este realizată prin mecanisme de transport activ la nivelul pompei ionice de la nivelul polului bazal al celulelor. Acest mecanism e împiedicat prin administrarea unor droguri, cum ar fi percloratul şi tiocianatul, sau în unele boli genetice însoţite de tulburări în mecanismul transportului de iod (la nivelul tiroidei, a glandelor salivare, mamare etc.).

Urmează etapa de oxidare a iodului sub influenţa peroxidazei din celulele foliculare. Acest proces poate fi blocat de drogurile care inactivează peroxidaza (propiltiouracil, carbimazol), sau de bolile genetice însoţite de deficienţa peroxidazei.

Al patrulea stadiu are loc la nivelul coloidului din vecinătatea polilor apicali ai celulelor. Iodarea radicalilor tirozil duce iniţial la formarea unui compus monoiodic - monoiodotirozina (MIT), apoi la formarea unuia diiodic - diiodotirozina (DIT). Prin unirea a două molecule de DIT şi eliberarea unui aminoacid, alanina, se formează un compus tetraiodic - tetraiodotironina (T_4) cunoscut şi sub numele de tiroxină - unul din hormonii tiroidieni. Prin unirea monoiodotirozinei cu diiodotirozina se formează cel de al doilea hormon tiroidian triiodotironina (T_3), ambii fiind stocaţi la nivelul coloidului folicular, legaţi de tiroglobulină.

In stadiul II sub activitatea enzimelor proteolitice, a fosfatazei acide şi hialuronidazei se produce degradarea mucopolizaharidelor cu fluidificarea coloidului şi eliminarea glicoproteinelor. Coloidul fluidificat este resorbit prin pinocitoză la nivelul polului apical al celulelor foliculare.

In stadiul III se produce hidroliza picăturilor de coloid sub influenţa enzimelor lizozomale (fosfataza acidă)şi ATP-azei. Rezultă hormonii specifici - tiroxina şi triiodotironina - şi compuşi mono- şi diiodaţi - aminoacizi ioduraţi. Se eliberează iodul care va reintra în depozitul de iod al organismului şi va fi folosit pentru un nou ciclu secretor. Hormonii sînt transportaţi în sînge printr-un proces de micropinocitoză inversă, un rol important avînd A.T.P.-aza.

Tiroxina reprezintă 90 % din întreaga cantitate de hormon tiroidian din sînge. Cu toate acestea T_3 are o rapiditate şi o po-

tenţă de acţiune mult mai mare decît T_4.

Se pare că în sîngele uman sînt secretaţi 80 micrograme de T_4 pe zi şi 50 micrograme de T_3.

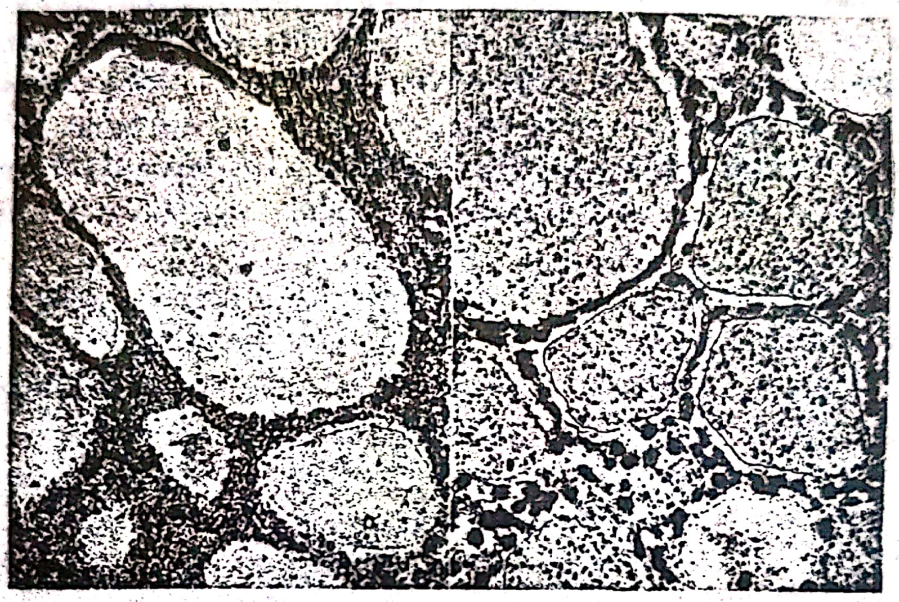

Fig.60. Autoradiografierea tiroidei după administrarea leucinei tritiate. Stînga - leucina marcată apare în celulele foliculare; dreapta - substanţa este în coloid.

Intrucît celulele foliculare se găsesc în diverse stadii funcţionale apare un asincronism funcţional, puternic exprimat la nivelul tiroidei, materializat printr-un accentuat polimorfism structural.

Activitatea tiroidei este reglată prin hormonul tireotrop (TSH) al lobului anterior al hipofizei, controlat la rîndul lui de mediatorii hipotalamici (releasing factors). Scăderea concentraţiei sanguine a hormonilor tiroidieni declanşează, prin mecanisme de feed-back, secreţia mediatorilor hipotalamici, rezultînd o creştere a secreţiei tireotropului. Excesul de hormon tiroidian circulant deprimă secreţia tireotropului.

Dacă hipotiroidia începe în copilărie şi persistă se ajunge la cretinism, dacă apare în viaţa adultă duce la mixoedem. Deficienţa în iod determină mărirea de volum a glandei, cu diminuarea elaborării hormonilor - gușă coloidă. Hipertiroidia se însoţeşte de

asemenea de mărirea de volum a glandei, cu producere de hormoni în exces - guşă exoftalmică, boala Graves. Sîngele bolnavilor cu guşă exoftalmică adesea conţine o imunoglobulină (LATS - long acting thyroid stimulator), ce ar avea un rol în patogeneza bolii.

Tiroida prezintă strînse corelaţii funcţionale cu numeroase alte glande endocrine. Astfel stările de hipertiroidism sînt adesea asociate cu persistenţa sau hipertrofia timusului şi atrofia corticosuprarenalelor. Corelaţiile cu gonadele sînt demonstrate prin tumefierea glandei în menstruaţie, sarcină, lactaţie.

Coloidul tiroidian fiind complet separat de sînge nu este recunoscut de organism ca "fiindu-i propriu". El se comportă ca un antigen exclus şi în condiţiile în care acest coloid pătrunde în sînge, organismul reacţionează împotriva lui prin formare de anticorpi, autoanticorpi antitiroidieni. Se produce o reacţie antigen anticorp (coloid - autoanticorpi), ce duce la dezvoltarea unor leziuni ce constituie guşa limfomatoasă sau boala lui Hashimoto.

Tiroida este o glandă puternic vascularizată, circulaţia intensificîndu-se în anumite condiţii fiziologice (pubertate, sarcină). Perifolicular există o bogată reţea capilară, cu capilare fenestrate.(Fig.61).

Fig.61. Aspectul microscopoelectronic de baleaj al vascularizaţiei tiroidei - după injectare cu material plastic şi digestia elementelor tisulare (Bloom şi Fowcett. Fig.19.3. pag.527)

Tiroida are o dublă inervaţie vegetativă simpatică şi parasimpatică.

GLANDELE PARATIROIDE

Glandele paratiroide sînt în număr de 4, situate posterior la fiecare pol al celor doi lobi tiroidieni, deobicei în capsula tiroidei, mai rar în parenchimul glandei. Cîntăresc 120 mgr., reprezintă, spre deosebire de tiroidă, organe vitale ale organismului, extirparea lor provocînd moartea. Glandele paratiroide superioare îşi au originea din cea de-a patra pungă faringeană, cele inferioare din punga a treia. Sînt delimitate de o fină capsulă conjunctivă, din care se desprind travee subţiri, conjunctivo-vasculo-nervoase, ce împart parenchimul în lobuli neregulaţi şi slab delimitaţi. Lobulii sînt formaţi din celule dispuse în cordoane anastomozate, în mase compacte, alveole, mai rar în foliculi (Fig.62), într-o stromă fină reticulară bogată în capilare şi nervi.

Fig.62. Secţiune prin glanda tiroidă şi paratiroidă.

Parenchimul glandular este constituit din două tipuri celulare : <u>celulele principale</u> şi <u>celulele oxifile</u>.

<u>Celulele principale</u> (6-8 microni diametru) sînt singurele elemente prezente pînă la vîrsta de 10-12 ani, fiind apoi cele mai numeroase. Prezintă un nucleu mare şi veziculos, cu cromatină laxă, iar citoplasma apare întunecată în elementele active şi clară în cele inactive.

Celulele principale întunecate elaborează parathormonul, sînt mici şi conţin în citoplasmă granulaţii mici, argentofile, granule secretorii, un complex Golgi bine dezvoltat şi incluzii relativ reduse de glicogen. (Fig.63).

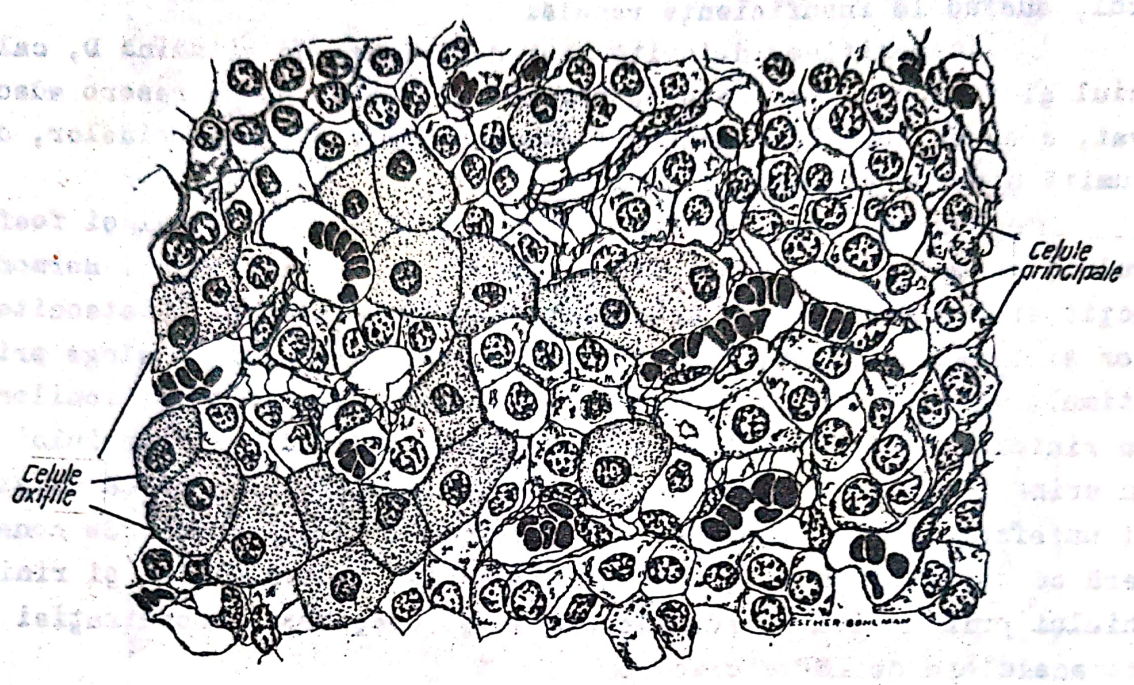

Fig.63. Secţiune prin glanda paratiroidă (tehnica Mallory-azan).

Celulele principale clare sînt mai mari, citoplasma lor conţine mari cantităţi de glicogen şi pigment de lipofuscină, granulaţiile secretorii fiind rare, adesea absente.

Celulele oxifile apar numai după 10 ani şi nu secretă hormoni. Sînt mai mari decît celulele principale, dar nucleii lor sînt mai mici şi mai hipercromi. Citoplasma se colorează cu eozină. Aceste celule sînt interpretate ca elemente principale uzate sau îmbătrînite.

La persoanele în vîrstă parenchimul paratiroidelor conţine ţesut gras şi foliculi delimitaţi de celule principale, ce conţin coloid, reprezentînd o formă de stocaj al hormonilor.

Extirparea paratiroidelor determină scăderea calciului sanguin simultan cu intensificarea excitabilităţii nervoase şi neuromusculare, însoţită de convulsii şi spasme musculare - tetania - ce determină în final moartea. Aceste simptome sînt ameliorate prin administrarea de calciu.

Excesul de parathormon administrat terapeutic sau produs de tumorile secretante ale paratiroidei (hiperparatiroidism primar) determină grave modificări osoase : decalcifierea oaselor cu rezorbţia traveelor - osteita fibrochistică Recklinghausen; oasele devin

fragile, se fracturează cu uşurinţă, iar calciul se depune în rinichi, ducînd la insuficienţa renală.

In rahitism, datorită unei deficienţe de vitamină D, calciul şi fosforul furnizate de regimul alimentar nu se resorb adecvat, ceea ce duce la o activare compensatorie a paratiroidelor, denumită hiperparatiroidism secundar.

Parathormonul controlează metabolismul calciului şi fosforului, cu menţinerea constantă a raportului calciu/fosfor. Hormonul acţionează direct asupra celulelor osoase, în special a osteocitelor şi osteoclastelor, crescînd eliberarea calciului în sînge prin stimularea osteolizei. El acţionează asupra transportului ionilor în rinichi, crescînd excreţia fosfatului, sodiului şi potasiului în urină şi scăzînd excreţia renală a calciului. Se pare că există şi un efect asupra transportului intestinal al calciului. Se consideră că parathormonul îşi exercită acţiunea asupra osului şi rinichiului prin activarea adenilciclazei şi creşterea concentraţiei intracelulare de AMP ciclic.

In bolile renale cronice, eliminarea fosforului este deficitară, acesta se acumulează în sînge, determină scăderea concentraţiei calciului, ducînd la hipertrofia şi hiperplazia compensatorie a paratiroidelor şi la stimularea eliberării parathormonului.

Secreţia parathormonului este reglată numai de nivelul calciului sanguin, nefiind direct afectată de activitatea altor glande endocrine sau a sistemului nervos.

PANCREASUL ENDOCRIN

Pancreasul endocrin apare sub formă de mase neregulate, sferoidale, numite insulele lui Langerhans, formate din cordoane celulare anastomozate şi dintr-o reţea reticulinică bogată în capilare sanguine (Fig.64). Insulele sînt mai numeroase în coada pancreasului. Insulele sînt mai mult sau mai puţin demarcate de către un ţesut reticular, ce se continuă şi printre celulele insulare, constituindu-le suportul (stroma).

Prin colorаţii speciale (Mallory) se disting trei tipuri de celule granulare şi un tip de celulă agranulară. Prima categorie cuprinde : celulele alfa (A), celulele beta (B) şi celulele delta (D).

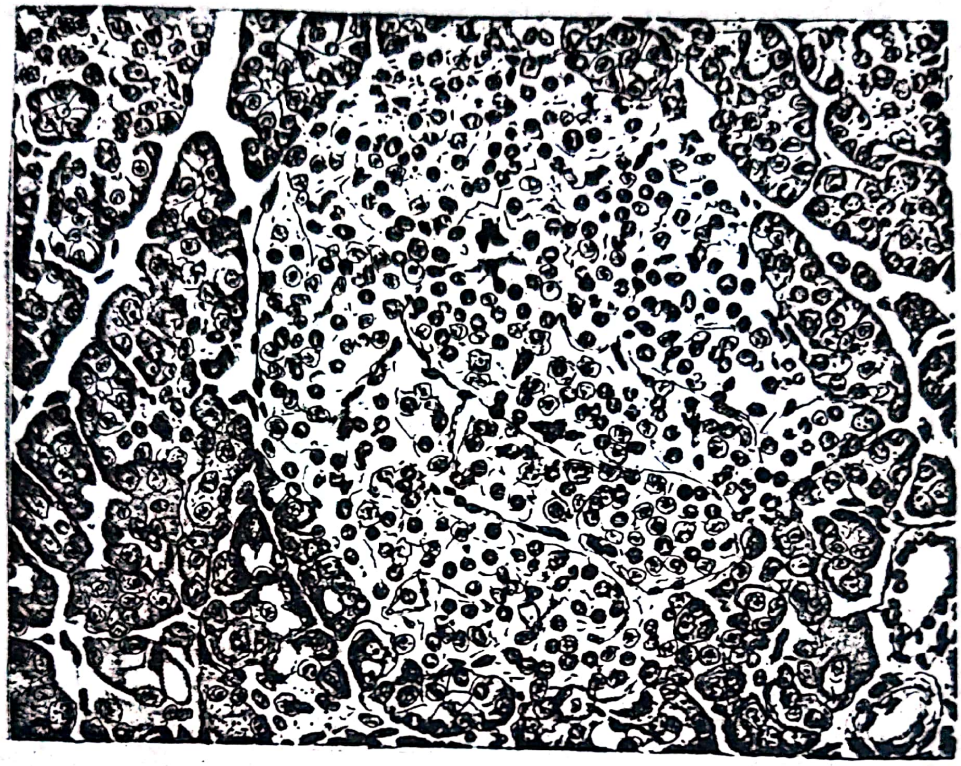

Fig.64. Insulă Langerhans înconjurată de acinii seroşi ai pancreasului exocrin.

Celulele alfa apar în proporţie de 10-25 %, predominînd la periferia insulelor. Conţin granule insolubile în alcool, ce sînt relativ mari şi se colorează în roşu strălucitor cu Mallory. Celulele au o talie mare, o formă poligonală, iar nucleii sferici sînt situaţi central. La microscopul electronic granulele sînt rotunde, prezintă un miez dens la fluxul de electroni şi sînt delimitate la exterior de o membrană. Ele pot prezenta variaţii de formă, mărime şi număr în cadrul aceleiaşi celule. Celulele alfa secretă glucagon (Fig.65).

Celulele beta (B) sînt cele mai numeroase (60-80 %), prezintă o talie mai redusă decît celulele alfa, iar granulele sînt solubile în alcool şi se colorează în brun orange cu Mallory. La microscopul electronic organitele comune sînt mai dezvoltate decît în celulele alfa, iar granulele sînt variabile în funcţie de specie, putînd fi omogene şi moderat dense, sau avînd o formă poligonală, cristaloidă, cu densitate crescută, fiind înconjurate de o membrană separată de matricea cristaloidă de un spaţiu clar. Aceste celule secretă insulina.

Celulele delta (D) sînt reduse ca număr (5 %) şi conţin granulaţii albastre purpurii în coloraţia Mallory, ce apar la microscopul electronic ceva mai mari şi mai puţin dense ca acelea ale celulelor A. Celulele D secretă gastrină.

Celulele C agranulare se găsesc în număr redus, nu conţin granule în citoplasmă, iar funcţia lor nu este bine cunoscută.

Toate tipurile de celule sînt polarizate către capilare, ce prezintă peretele fenestrat (Fig.65). Citoplasma acestor celule conţine un mic număr de microtubuli, implicaţi probabil în mobilizarea granulelor de secreţie în interiorul celulei, în vederea eliminării lor prin exocitoză.

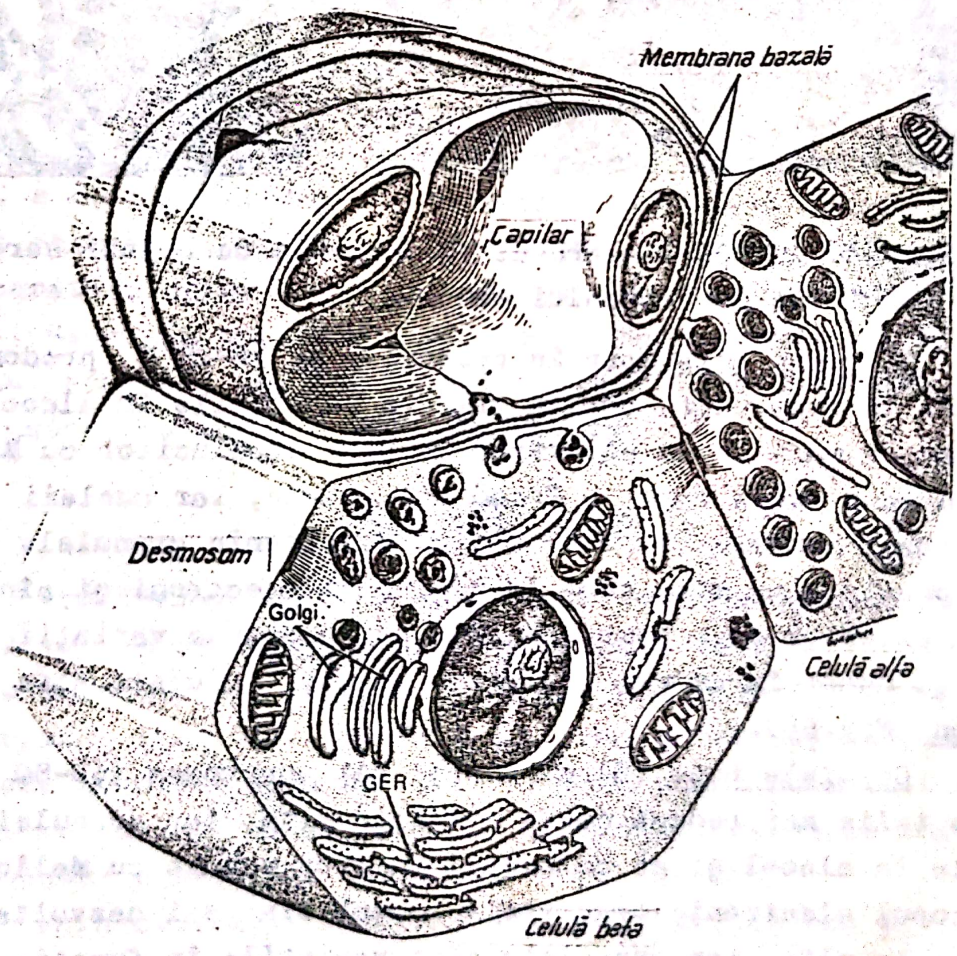

Fig.65. Ultrastructura celulelor A şi B din pancreasul endocrin.

Insulele Langerhans prezintă fibre nervoase amielinice, ce se termină pe celulele alfa şi beta. Unele terminaţii sînt colinergice şi conţin vezicule sinaptice mici şi clare, altele sînt adrenergice şi conţin vezicule sinaptice neregulate, cu un centru dens.

Principalul produs al pancreasului endocrin este insulina, un polipeptid format din 51 de aminoacizi situaţi în două lanţuri (A şi B) legate prin punţi disulfidice. Insulina este sintetizată de celulele B sub formă de proinsulină, un precursor format dintr-un singur lanţ de 73 aminoacizi, din care se formează cele două lanţuri printr-un fenomen de clivare proteolitică.

Insulina intervine în circulaţia glucozei prin membranele variatelor celule (musculară, adipoasă, hepatică). Mecanismul exact de acţiune nu se cunoaşte încă. Odată pătrunsă în celulă, glucoza este fosforilată, fixată în celulă, ducînd la scăderea concentraţiei sanguine. Insulina reglează şi utilizarea intracelulară a glucozei, crescînd activitatea glucokinazei şi glicogen sintetazei. In celula adipoasă insulina determină acumularea de lipide, facilitînd pătrunderea glucozei şi conversia ei în acizi graşi şi trigliceride şi inhibînd eliberarea acizilor graşi din celula adipoasă în sînge.

Deficienţa de insulină produce diabetul zaharat, cu creşterea glucozei sanguine şi excreţia ei în urină. Pancreasul diabeticilor prezintă hialinizarea sau fibroza insulelor Langerhans, cu deficienţa celulelor B. Experimental s-a obţinut diabet prin administrarea alozanului, producîndu-se o distrugere selectivă a celulelor B. Tumorile celulelor B (insulinoamele) pot produce hipoglicemie, comportament bizar şi episoade de pierdere a cunoştinţei.

Celulele alfa produc glucagon, polipeptid cu 29 aminoacizi. Administrarea clorurei de cobalt la animale produce distrugerea celulelor alfa, şi cantitatea de glucagon este diminuată. Glucagonul este secretat ca răspuns la colecistokinină sau insulină, are acţiune opusă insulinei, producînd creşterea glucozei sanguine. Intervine prin activarea fosforilazei hepatice, ducînd la glicogenoliză şi eliberarea glucozei în sînge.

Gastrina evidenţiată prin tehnici cu anticorpi fluorescenţi în celulele D, ar produce hipersecreţie gastrică şi ulcere gastrice severe. La om aceste fenomene sînt determinate de unele tumori insulare, realizînd sindromul Zollinger - Ellison.

ORGANELE HEMATOFORMATOARE

HEMATOPOIEZA

Țesutul sanguin cuprinde totalitatea celulelor sanguine mature, prezente în sînge, țesuturi sau organe, și a celulelor precursoare, localizate în organele hematoformatoare.

Se descriu astfel țesutului sanguin trei compartimente, două tisulare și unul sanguin : 1) compartimentul tisular central reprezentat prin organele hematoformatoare, unde se găsesc celulele precursoare; 2) compartimentul circulant sau sîngele, locul unde celulele mature sînt vehiculate în întreg organismul, și 3) compartimentul tisular periferic, ce cuprinde celulele sanguine mature prezente în țesuturi și organe, unde acestea își realizează de fapt funcțiile lor.

Țesutul sanguin este un țesut labil; celulele sale, cu viață relativ scurtă, sînt menținute într-un număr aproape constant prin înlocuirea permanentă a celor îmbătrînite sau nefuncționale. Procesul de formare a elementelor sanguine este denumit hematopoieză sau hemocitopoieză și are loc în compartimentul central al țesutului sanguin, la nivelul țesuturilor sau organelor hematoformatoare (hematopoietice sau hemocitopoietice).

Principalul țesut hemopoietic la mamiferele adulte este măduva osoasă, ce produce eritrocitele, plachetele și leucocitele polimorfonucleare, granulare, cunoscute și sub numele de elemente mieloide.

Leucocitele mononucleare, numite și elemente limfoide, se formează inițial tot în măduvă, de unde apoi populează alte organe așa-zise limfoide. S-a constatat că în viața embrionară și în unele condiții patologice organele limfoide (splina, limfoganglionii) pot deveni sediul mielopoiezei. De aceea distincția dintre mielopoieză și limfopoieză nu mai este adecvată și nici actuală.

Hematopoieza este diferită în perioada embriofetală față de perioada postnatală.

= Hematopoieza prenatală sau embriofetală se desfășoară în trei faze sau perioade (Fig.66).

1) faza prehepatică primordială sau mezoblastică caracteristică primelor două luni de viață intrauterină, începe din ziua a

16-a, a 18-a, şi are loc la nivelul mezenchimului extraembrionar, în insulele sanguine ale lui Wolff şi Pander. Celulele periferice ale acestor insule se alungesc şi formează endoteliile vasculare, iar cele centrale, devin sferice, şi constituie celulele sanguine primitive sau primordiale, denumite celule stem (tulpină) sau hemocitoblaste.

Vasele insulare stabilesc comunicaţii cu acelea care apar în corpul embrionului, ceea ce permite celulelor primitive să pătrundă şi să circule în embrion.

Rezultă că în această perioadă hematopoieza are loc strict intravascular; ea se caracterizează prin două procese esenţiale :
- colonizarea cu celule primordiale sau stem a primordiilor tuturor organelor hemo- şi limfopoietice : ficat, splină, măduva osoasă, limfoganglioni, timus şi echivalentele bursei lui Fabricius la mamifere şi - diferenţierea hematiilor primitive (primordiale) numite şi hemogonii sau megaloblaste. Aceste hematii primitive, singurele elemente ce apar în această perioadă, sînt celule mari, nucleate şi reprezintă numai elemente de tranziţie, fiind înlocuite, cu începere din luna III-a - IV-a, cu hematiile secundare sau definitive. Ele pot reapare la adult în anumite tipuri de anemii - anemiile pernicioase.

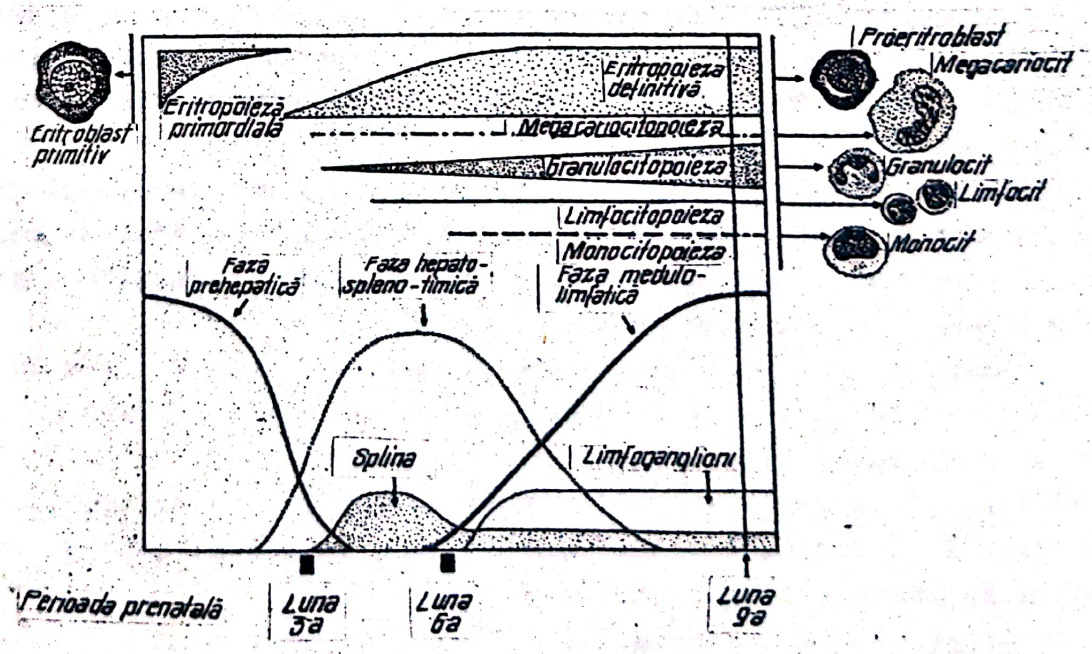

Fig.66. Hemocitopoieza prenatală.

2) faza hepatosplenotimică începe din săptămîna a 6-a şi se menţine, cu intensităţi diferite, pînă la naştere. Hematiile primitive sînt înlocuite prin hematii secundare sau definitive care se formează în ficat şi splină. Simultan începe şi formarea de granulocite, megacariocite şi limfocite, pe seama celulelor stem migrate din insulele Wolff şi Pander şi colonizate în ficat şi splină. Consecutiv colonizării timusului cu celule stem, începînd de la sfîrşitul lunii a 2-a intrauterine, acesta produce aproape în exclusivitate limfocite (numărul eritroblastelor şi granulocitelor produse în timus fiind nesemnificativ).

Funcţia hematopoietică a ficatului încetează în luna a VI-a, putînd persista insule hematoformatoare şi după naştere, mai ales la copiii prematuri.

Ficatul formează numai elemente medulare (granulocite, hematii definitive, trombocite).

Splina formează pînă în luna V-a numai elemente medulare, după care, ca urmare a colonizării ei prin celule de tip limfatic formează numai elemente limfoide.

In anumite condiţii patologice (anemii, leucemii) atît ficatul cît şi splina adultului îşi recapătă capacitatea hematoformatoare.

3) faza medulo-ganglionară se caracterizează printr-o separare funcţională a ţesuturilor formatoare de eritrocite, plachete şi granulocite (ţesuturi mieloide), de cele formatoare de limfocite (ţesuturi limfatice).

Limfoganglionii, care formau iniţial şi eritrocite şi granulocite, devin activi din luna a V-a, consecutiv migrării de celule timice, şi vor fi exclusiv organe limfopoietice, menţinîndu-şi această funcţie în decursul întregii vieţi.

Hematopoieza medulară, care începuse în luna a III-a în claviculă, devine eficientă în lunile a V-a şi a VI-a, fiind generalizată şi la nivelul altor oase. Ea este complet constituită în luna a VIII-a, şi se menţine toată viaţa, cu activitate eritrocitară, granulocitară şi megacariocitară mare, fiind însă implicată şi în producţia de limfocite şi monocite.

= Hematopoieza postnatală este mai restrînsă la adult şi se desfăşoară la nivelul organelor hemato şi limfopoietice : măduva roşie hematogenă şi organele, respectiv structurile limfoide.

Aceste organe au un plan comun de organizare, fiind forma-

te dintr-o capsulă, o stromă şi un parenchim.

Capsula este formată din ţesut conjunctiv, prezentînd anumite variaţii structurale la unele organe.

Stroma este formată din ţesut reticular; fibrele de reticulină formează o reţea tridimensională, ce prezintă fie ochiuri mici şi poligonale, ce conţin elementele parenchimului, fie ochiuri mari, neregulate şi alungite, prin care circulă sîngele sau limfa, reprezentînd capilarele sinusoide. Aceste capilare prezintă pereţii discontinui şi sînt tapetate de celule endoteliale. Ochiurile mici sînt tapetate de celule reticulare fixe, considerate de unii autori ca elementele cele mai imature (nediferenţiate) prezente la adult, dotate cu multiple potenţialităţi biologice şi morfofuncţionale. Unele din aceste celule se mobilizează şi devin libere, evoluînd fie în sens macrofagic, fie, după concepţia clasică, în sens hematopoietic.

Cercetările recente de microscopie electronică au arătat că, în cele mai multe cazuri, fibrele de reticulină sînt încastrate în citoplasma prelungirilor unor celule fixe, numite celule reticulare primitive. Se crede că unele din ele ar avea rol în formarea reţelei reticulare, altele funcţie macrofagică.

Parenchimul este format din celule libere, situate în ochiurile mici ale reţelei stromale, reprezentate atît prin elementele tinere, imature, cît şi prin formele de tranziţie dintre acestea şi elementele de tip matur.

MADUVA ROSIE HEMATOFORMATOARE

Măduva roşie hematoformatoare este prezentă la făt şi copil în toate oasele, inclusiv diafizele oaselor lungi. După 7 ani măduva diafizelor oaselor lungi este înlocuită cu o măduvă galbenă, măduva roşie persistînd la adult numai în epifizele oaselor lungi, în coaste şi în unele oase late (stern, coxal), ca şi în corpii vertebrelor. In condiţii patologice (anemii, leucemii) există posibilitatea reactivării măduvei galbene, aceasta redevenind roşie.

Histologic, capsula măduvei osoase hematoformatoare este reprezentată de endost. Stroma este formată dintr-o reţea tridimensională de fibre reticulare, pe care se găsesc celule reticulare fixe, ce menţin după unii autori unele potenţialităţi ale mezenchimului embrionar. Aceste celule nu sînt activ fagocitare, dar pot deveni uneori macrofage. Se considera în trecut că celulele reticu-

lare fixe ar da naştere celulelor precursoare ale variatelor celule sanguine, fapt contestat astăzi de majoritatea autorilor.

Capilarele sinusoide, cu membrana bazală discontinuă şi celule endoteliale fenestrate, prezintă celule adventiale (perivasculare) de origine reticulară, care se insinuiază prin intermediul prelungirilor lor printre celulele endoteliale. Ele posedă activitate fagocitară, pot deveni fibroblaste şi forma colagen, se pot transforma în celule adipoase sau musculare netede în pereţii vaselor. Activitatea fagocitară a celulelor adventiţiale, a fost atribuită multă vreme celulelor endoteliale care la microscopul optic se diferenţiază cu greu de celulele perivasculare.

In ochiurile stromei se găsesc situate, sub formă de insule, celulele mieloide şi cele eritrocitare, megacariocitele fiind dispuse dispersat (Fig.67). Se mai găseşte un număr variat de celule adipoase, de fibroblaste, ca şi rare celule cu capacitate osteogenetică. Aceste celule osteogenice au capacitatea de a edifica os în procesele de consolidare a fracturilor, sau în transplantele osoase ce conţin şi măduvă osoasă.

Celulele tinere, imature, sînt situate întotdeauna în afara capilarelor, în interiorul acestora găsindu-se numai elemente mature. Aceste capilare nu sînt "deschise" toate în acelaş timp, unele permiţînd o circulaţie lentă a sîngelui, altele fiind pline cu celule nou formate, pe care le trimit în circulaţie numai din cînd în cînd.

In preparatele histologice curente măduva se prezintă ca un ţesut puternic celular, ceea ce face dificil studiul întregii sale arhitectonii. Prin depopularea celulară experimentală, obţinută prin iradiere cu raze X, stroma cu sinusoidele şi celulele endoteliale pot deveni evidente.

<u>Problema hematopoiezei</u> a fost mult timp controversată, rezolvarea ei datorîndu-se metodelor moderne de studiu : depleţia măduvei prin iradiere, transfuzia cu celule marcate cu timidină tritiată sau identificarea prin markeri cromozomiali a unor anumite celule la animalele de experienţă.

Aşa numita <u>şcoală polifiletică</u>, reprezentată prin Sabin, admite că eritrocitele şi leucocitele se dezvoltă în locuri diferite şi din diferite celule tulpină din măduvă. Eritrocitele s-ar dezvolta intravascular din celulele endoteliale (eritroblaste), granulocitele extravascular, din celulele tulpină (stem) derivate

din celulele primitive reticulare ale stromei, iar mononuclearele ar proveni din organele limfoide sau ţesutul conjunctiv, fiecare din celule separate (limfoblast şi monoblast).

Scoala monofiletică, reprezentată de Maximov, Bloom şi Jordan, nu admite capacitatea hemopoietică a celulelor ce tapetează sinusoidele, ci a celulei reticulare primitive din stroma măduvei şi a organelor limfoide. Din această celulă se dezvoltă o singură celulă stem (hemocitoblast), capabilă să se diferenţieze în orice celulă sanguină. Toate celulele sanguine s-ar dezvolta extravascular şi ar intra în circulaţie prin peretele discontinu al sinusoidelor. Diversele celule diferenţiate ar reprezenta rezultatul variatelor condiţii locale de mediu (microclimat), ce apar în măduvă sau în ganglionii limfatici.

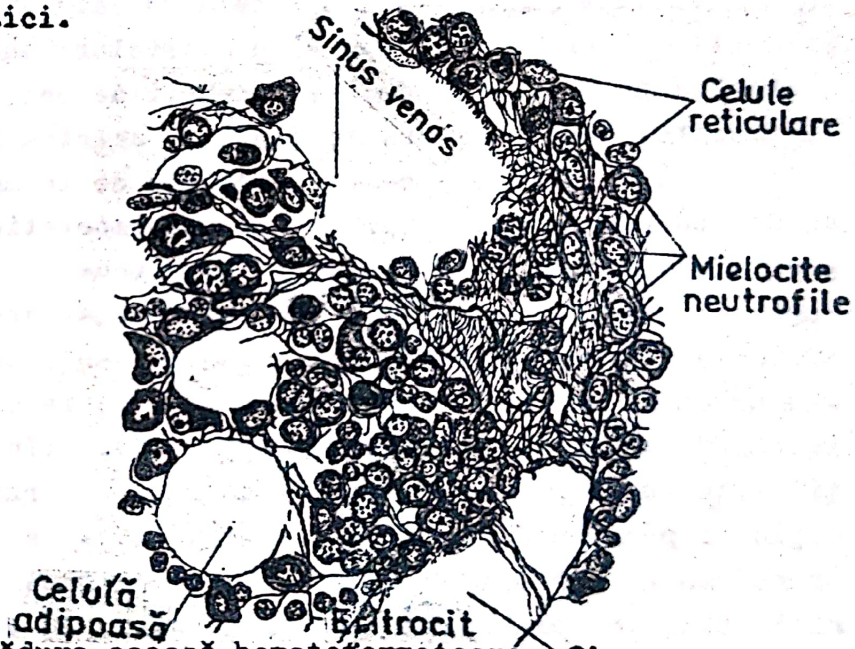

Fig.67. Măduva osoasă hematoformatoare.

Cercetările moderne experimentale confirmă existenţa unei singure celule stem pluripotente, ce ar circula de la un organ la altul pe cale sanguină, dar se sugerează că hemocitoblastul nu reprezintă un element de tranziţie de la hemohistioblast sau celula reticulară primitivă, ci însăşi celula sanguină primordială sau celula stem.

Metodele morfologice, folosite izolat în trecut, n-au putut depăşi dificultăţile de stabilire a filiaţiei diferitelor serii celulare, ci din contra au reprezentat un fel de capcană, celulele mai mari şi cu citoplasmă bazofilă fiind considerate după unii autori drept hemocitoblast, după alţii drept mieloblast.

Metodele experimentale moderne au stabilit, din contră, că celula sugă a eritrocitelor şi a granulocitelor este mult mai mică. Ideia că celula pluripotentă trebuie să aibă nucleul mare şi palid şi că acesta devine tot mai mic şi mai hipercrom pe măsură ce celula se diferenţiază,a dus la concepţia greşită că limfocitul este o celulă finită, ca şi la concluzia eronată după care celula sugă ar proveni din celulele fixe ale stromei măduvei (celulele reticulare), care au nucleii mari şi palizi. De altfel se ştie că neuronii, ce au nucleii mari şi palizi, sînt incapabili să se dividă, în timp ce celula germinală masculină, intens proliferativă, are cel mai mic nucleu şi cromatina foarte condensată.

Existenţa unei celule stem în măduvă a fost stabilită de către Till şi Mc Culloch prin tehnica coloniilor splenice, obţinînd în cîteva zile prin iradiere totală cu raze X la şoarece, dispariţia totală a granulocitelor şi plachetelor, ca şi oprirea formării limfocitelor T şi B şi deci a formării de noi celule Killer şi de plasmocite, ceea ce a dus în final la moartea animalelor.

Transfuzia de celule medulare de la un animal identic s-a soldat cu repopularea ţesuturilor hematopoietice, celulele grefate producînd suficiente granulocite şi plachete pentru a preveni hemoragia şi infecţia, celulele anticorpoformatoare refăcîndu-se de asemenea. In splinele acestor animale s-au observat nişte noduli, reprezentînd colonii de celule noi din seria eritrocitară şi granulocitară şi uneori şi megacariocite. Completînd aceste investigaţii prin folosirea cromozomilor anormali (markeri cromozomiali) obţinuţi prin iradiere uşoară a măduvei osoase ce urma să fie transfuzată, s-a observat că toate celulele în diviziune din coloniile splenice prezentau aceiaşi markeri, de aici deducţia că fiecare colonie îşi avea originea într-o singură celulă şi deci reprezenta o clonă. Ei au denumit această celulă pluripotentă CFU (colony forming unit). S-a mai sugerat că începutul de diferenţiere spre una din liniile celulare (eritrocitară, granulocitară) se asociază cu o oarecare pierdere a capacităţii proliferative. Celulele dotate cu o capacitate nelimitată de proliferare sînt denumite celule stem (tulpină). Ele vor produce descendenţi ce se vor diferenţia, în condiţiile adecvate de mediu, spre o linie celulară sau spre alta.

Metoda coloniilor splenice a permis observarea de CFU în circulaţia sanguină, ca şi în alte organe hematopoietice. Prin ace-

leagi metode, Moore şi Metcalf au ajuns la concluzia că celulele stem libere ale ţesuturilor hematopoietice provin din sacul vitelin al embrionului (din aria extraembrionară), de unde colonizează stroma ţesuturilor hematopoietice. Dacă la embrionii cultivaţi li se îndepărtează sacul vitelin, nu se vor mai dezvolta organele hematopoietice.

Tot pe material experimental s-a demonstrat că CFU dă naştere atît la celulele seriei mieloide, cît şi la cele ale seriei limfoide.

Morfologia CFU este dificil de stabilit, deoarece ea apare în proporţie de 1 ‰ de celule nucleate în măduvă, este o celulă cu proliferare lentă şi nu posedă nici un fel de particularităţi citoplasmatice prin care să poată fi definită.

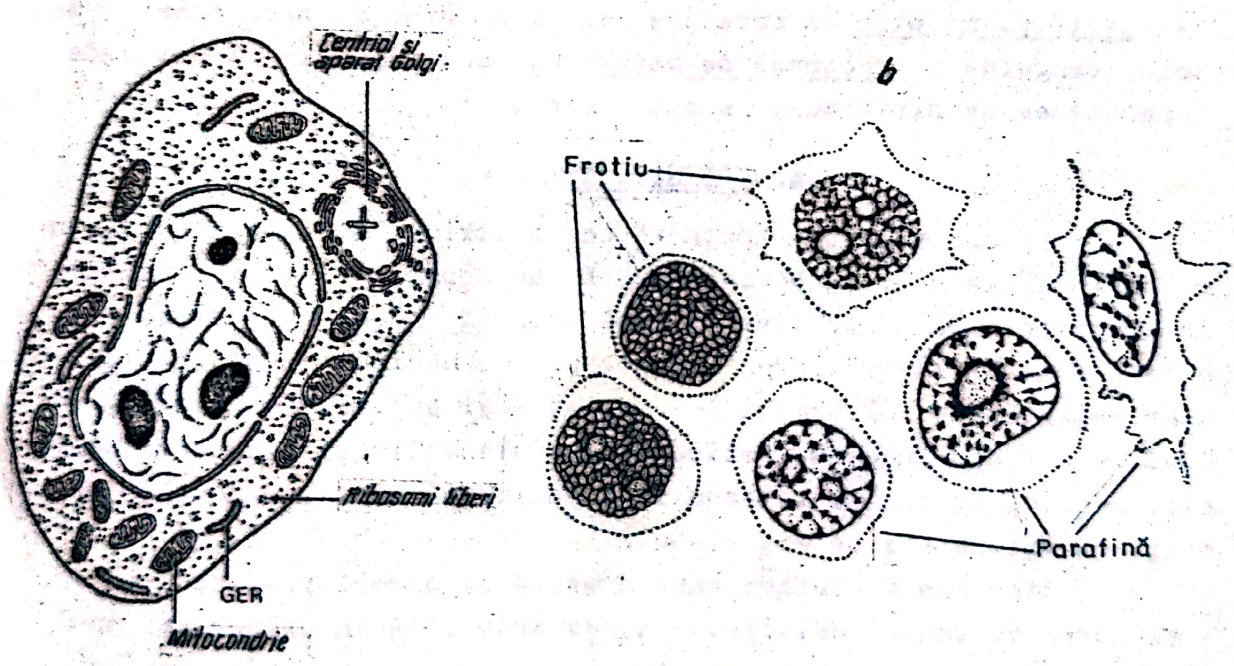

Fig.68. Hemocitoblast; a - ultrastructură; b - în măduva hematoformatoare - frotiu şi secţiune la parafină.

După Van Bekkum această celulă prezintă un diametru de 7 - 10 microni, are un aspect limfocitoid (Fig.68 a) şi conţine în citoplasmă, care este redusă, doar ribozomi liberi, un aparat Golgi şi cîteva mitocondrii, iar reacţia peroxidazică este negativă.(Fig. 68 b). Nucleul este mare, cu o reţea fină de cromatină,evidenţiată în special pe frotiuri, şi are 2-3 nucleoli evidenţi. Pentru a urmări aspectele celulelor descendente din CFU, s-au făcut culturi de

celule de măduvă in vitro, celula formatoare de colonii fiind numită CFU-C (cultură) spre deosebire de CFU-S (splină) ce apare în coloniile splenice in vivo. Prin modificarea mediului de cultură s-a putut dirija diferenţierea spre o linie celulară sau spre alta, rezultînd CFU-E sau CFU-G.

La adult măduva osoasă reprezintă rezervorul de celule stem, caracterizate în principal prin două proprietăţi : diferenţiere şi autoreplicare. In acest fel, măduva osoasă este singurul organ care asigură necesităţile organismului în celule sanguine, atît prin diferenţierea locală medulară a celulelor stem, cît şi prin diferenţierea lor la nivelul altor organe cum ar fi ficatul, splina, limfoganglionii sau organele limfoide centrale.

Cele trei serii (eritrocitară, granulocitară şi plachetară) se dezvoltă în compartimentul mieloid alcătuit din două sectoare: sectorul mitotic în care are loc diviziunea şi maturarea elementelor sanguine şi sectorul de maturare, unde celulele, lipsite de capacitatea de diviziune, se maturează doar.

A. ERITROPOIEZA

Celula stem pluripotentă ce se divide lent (CFU) dă naştere unei celule stem unipotente CFU-E rapid proliferantă, sensibilă la eritropoietină, din care rezultă proeritroblastul. Aceasta este o celulă mare (14-20 microni diametru), cu nucleul mare, cu cromatina repartizată uniform şi 1-2 nucleoli şi citoplasma bazofilă redusă la o bandă îngustă. Reticulul endoplasmatic şi complexul Golgi sînt reduse, în schimb ribozomii şi polizomii sînt abundenţi, asociaţi cu aglomerări de microtubuli.

Stadiile evolutive care urmează se caracterizează prin : - scăderea volumului celular; - micşorarea pînă la dispariţia nucleolilor; - densificarea cromatinei nucleare pînă la aspectul picnotic al nucleului şi expulsia lui; - scăderea numărului de polizomi (a A.R.N.-ului, deci reducerea bazofiliei citoplasmei); sinteza şi acumularea treptată de hemoglobină (cu creşterea acidofiliei); - diminuarea organitelor citoplasmatice (Fig.69).

Scanned with OKEN Scanner

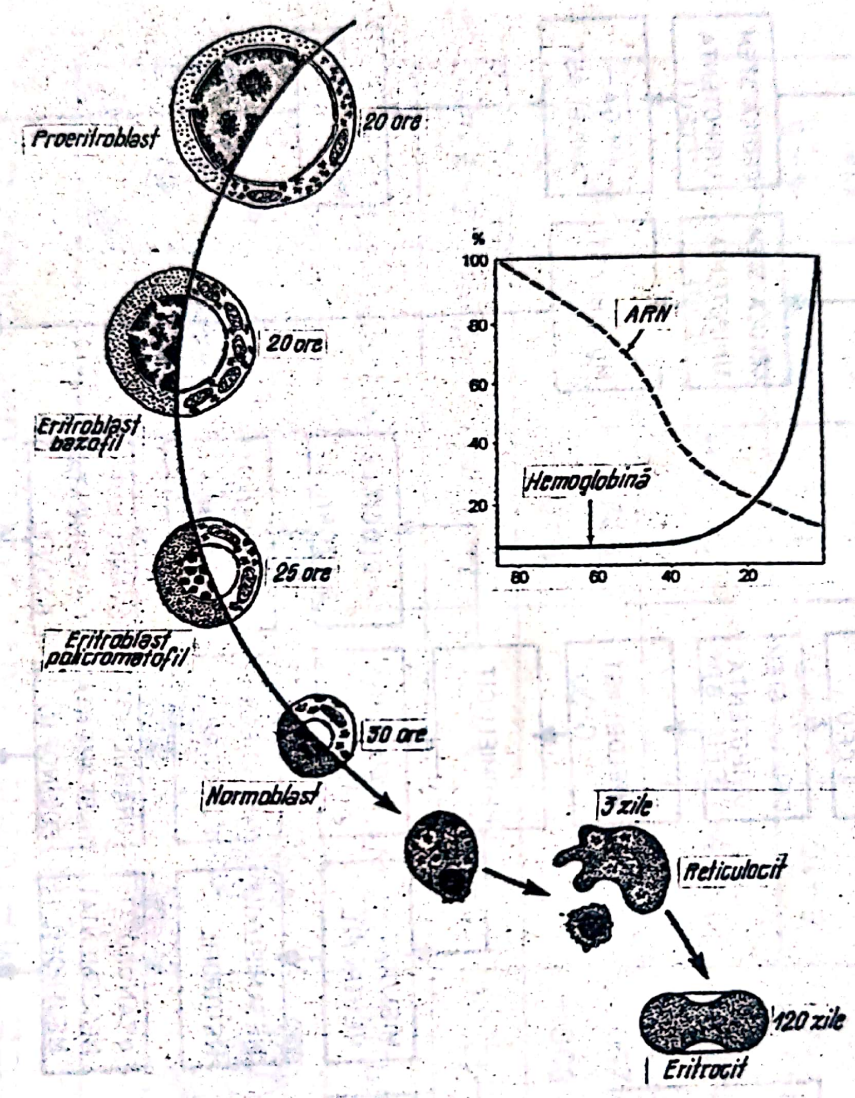

Fig.69. Schema eritropoiezei.

Printr-o serie de diviziuni şi prin diferenţiere, proeritroblastul dă naştere <u>eritroblastului bazofil</u> ce este mai mic, cu nucleu mai redus de volum şi mai condensat, cu nucleoli slab vizibili, şi citoplasma mai bazofilă, cu numeroşi poliribozomi şi o cantitate sporită de ARN. Reticulul endoplasmatic este absent, iar hemoglobina devine evidentă sub forma unor particule cu densitate scăzută. (Fig.80).

Fig. 70 - 72 SCHEMA HEMATOPOIEZEI

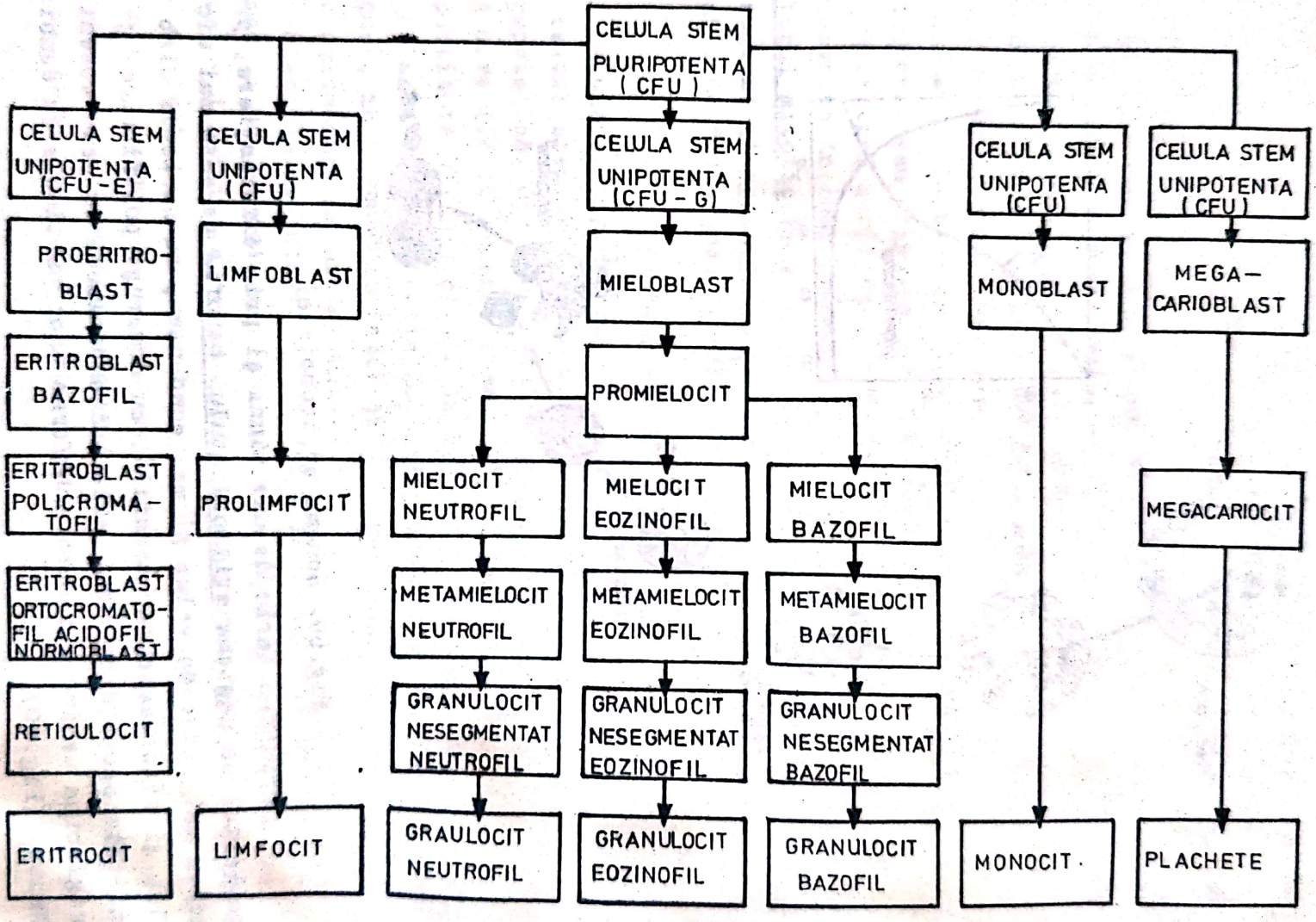

Scanned with OKEN Scanner

Fig. 73-79 CELULELE MATURE SANGUINE DIN SINGELE CIRCULANT

			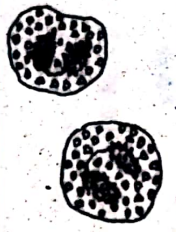				
TIP CELULAR	ERITROCIT	NEUTROFIL	EOZINOFIL	BAZOFIL	LIMFOCIT	MONOCIT	PLACHETE
DIMEN-SIUNI	6–8 μm	10–12 μm	10–12 μm	9–10 μm	7–8 μm	14–17 μm	2–3 μm
NUMAR PER ml	4–6 milioane	2 800–5 250	70–420	0–70	1 400–3 150	140–700	150000–400 000
PROCEN-TAJ	—	40–75%	1–6%	< 1%	20–45%	2–10%	—
DURATA DE DEZ-VOLTARE	5–7 zile	8–14 zile	8–10 zile	3–7 zile	1–2 zile	2–3 zile	4–5 zile
DURATA MEDIE DE VIATA	120 zile	6 ore pînă la cî-teva zile	8–12 zile	?	?	luni sau ani	8–12 zile

Scanned with OKEN Scanner

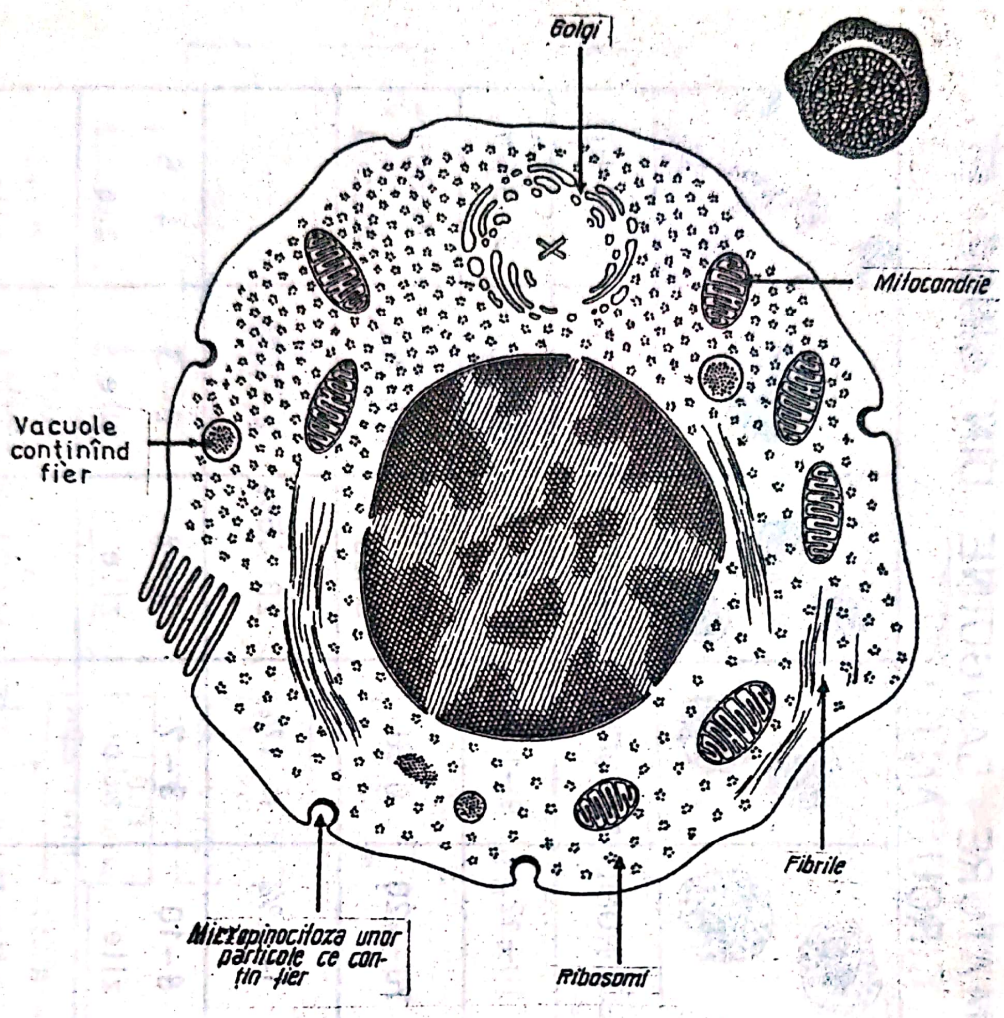

Fig.80. Schema ultrastructurii eritroblastului bazofil.

Prin diviziunea acestei celule rezultă <u>eritroblastul policromatofil</u>, de dimensiuni mai mici şi un nucleu mai mic, cu cromatina mai condensată şi fără nucleoli. Policromatofilia este datorată poliribozomilor care sînt bazofili şi hemoglobinei sintetizată de aceştia, care este acidofilă (Fig.81).

Fierul necesar sintezei hemoglobinei este furnizat eritroblastelor de către celulele reticulare, ce prezintă nişte invaginaţii citoplasmatice, în strînsă relaţie cu eritroblastele. Fierul este vizibil sub formă de feritină (la microscopul electronic) sau de hemosiderină (la microscopul optic) în citoplasma celulelor reticulare şi a macrofagelor, ca urmare a fagocitării eritrocitelor uzate (Fig.82).

Eritroblastul policromatofil este ultima celulă a seriei

eritrocitare ce se mai divide, încheind sectorul mitotic. Cînd activitatea eritropoietică este crescută (hemoragii severe, anemii tratate) nucleul eritroblastului policromatofil devine picnotic şi este eliminat din celulă, citoplasma rămîne policromatofilă, rezultînd reticulocitul.

Fig.81. Aspectul ultrastructural a patru eritroblaşti în diverse stadii evolutive.

Cînd sinteza de hemoglobină este terminată, citoplasma devine acidofilă, nucleul este mic, condensat, picnotic, dispus periferic, aspecte ce caracterizează eritroblastul ortocromatic sau acidofil denumit şi normoblast. Citoplasma este lipsită de toate organitele, cu excepţia a puţine mitocondrii şi rare grupe de ribozomi. Apoi nucleul excentric este expulzat, fiind fagocitat de macrofage sau celulele reticulare din măduvă, ori este lizat, rezultînd eritrocitele mature. Uneori mici particule de nucleu persistă, constituind corpusculii Jolly.

Eritronul cuprinde populaţia totală a eritrocitelor şi a precursorilor lor, cu rol principal în aprovizionarea organismului cu oxigen necesar metabolismului tisular şi în îndepărtarea unei părţi a bioxidului de carbon.

Eritronul poate fi împărţit în două compartimente funcţionale : 1) compartimentul sanguin sau circulant, reprezentat de eritrocitele sîngelui, şi 2) compartimentul medular sau eritropoietic,

unde are loc formarea noilor elemente ale seriei eritrocitare (Fig. 83). Are loc o permanentă formare de elemente precursoare şi o eliberare a celor mature în sînge, durata medie de viaţă a unui eritrocit fiind de aproximativ 120 de zile.

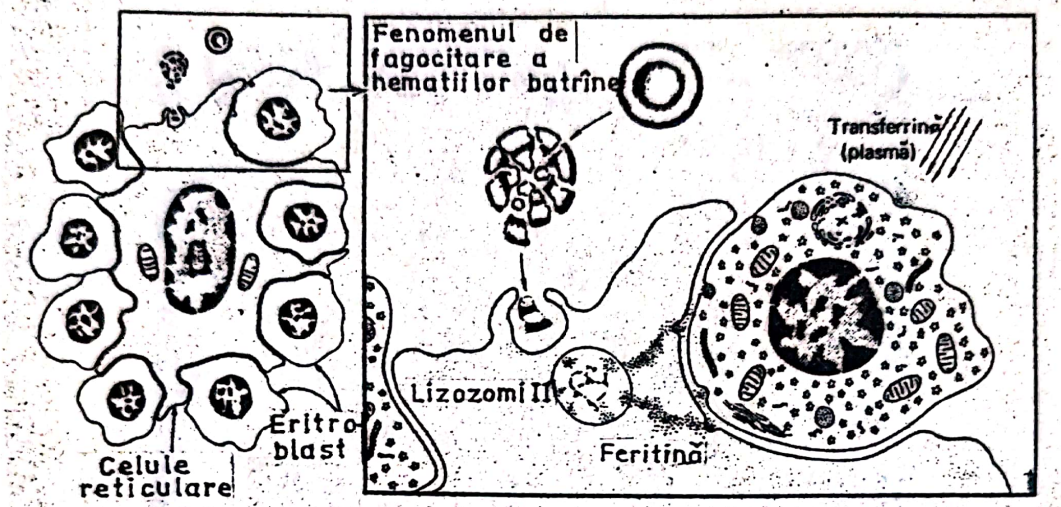

Fig.82. Fagocitarea eritrocitelor distruse de către macrofagele şi celulele reticulare ale măduvei şi transferul fierului eritroblastelor.

Numărul normal de eritrocite este menţinut constant datorită unei glicoproteine - eritropoietina, ce acţionează asupra celulelor stem unipotente, pentru a le dirija spre linia eritrocitară (CFU-E). Acest hormon acţionează ca un derepresor, iniţiind tran-

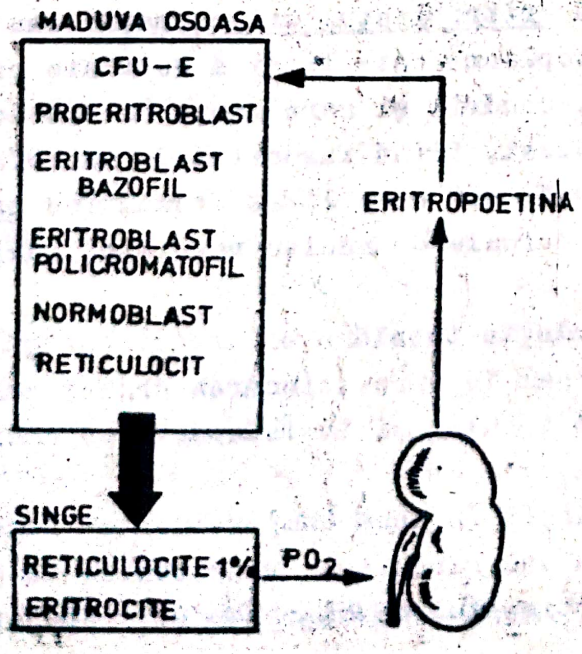

Fig.83. Relaţia între cele două compartimente ale eritronului.

scrierea informaţiei în vederea diferenţierii celulare şi a sintezei de hemoglobină. A fost detectat în plasma, limfa şi urina animalelor hipoxice şi la indivizii ce prezintă deficienţe de oxigenare. Se pare că este sintetizată la nivelul rinichiului, deşi a fost detectată şi în sîngele unor animale nefrectomizate bilateral.

Menţinerea numărului normal de eritrocite circulante este dependentă de : 1) stimularea măduvei prin eritropoietină, 2) capacitatea măduvei de a răspunde acestui stimul şi 3) un aport adecvat de fier, de vitamină B_{12} şi de acid folic, elemente necesare sintezei hemoglobinei. Rezervele de fier ale corpului sînt limitate, ele sînt asociate cu o globulină plasmatică - transferina şi apar sub forma unei proteine - feritina în variatele celule ale măduvei.

Transfuzia cu exces de eritrocite este urmată de supresia eritropoiezei, în schimb sîngerarea acută o stimulează. De asemenea adaptarea la altitudine datorită scăderii de oxigen stimulează eritropoieza. Unii hormoni cum ar fi tiroxina, testosteronul, cortisolul stimulează eritropoieza, dar mecanismul, încă insuficient cunoscut, pare a fi indirect.

B. GRANULOPOIEZA

Cele trei tipuri de leucocite granulare descind dintr-o celulă stem unipotentă CFU-G, care este precursorul mieloblastului, o celulă relativ mică (15 microni diametru), cu un nucleu mare, ovalar, ce conţine 2-3 nucleoli. Citoplasma este bazofilă şi lipsită de granulaţii. Următoarea celulă este promielocitul, ce este mai mic, cu nucleu mai mic şi condensat, uşor reniform, nucleoli mai slab vizibili şi citoplasma relativ abundentă, bazofilă, conţinînd granulaţii azurofile. La microscopul electronic granulaţiile sînt neregulate, delimitate de o membrană, reticulul endoplasmatic este prezent sub formă de cîteva cisterne, iar ribozomii liberi sînt abundenţi (Fig.84).

Mielocitul este ultimul element din sectorul mitotic, fiind caracterizat prin dispariţia nucleolilor şi prin constituirea granulaţiilor specifice sau secundare. Este o celulă relativ mică (12-18 microni diametru), cu un nucleu sferic sau ovoid, uneori reniform, ce prezintă cromatina condensată grosolan, iar nucleolii sînt absenţi. Citoplasma, nu prea abundentă este acidofilă şi conţine granulaţii specifice, neutrofile, eozinofile sau bazofile, alături de granulaţiile azurofile pe care le maschează.

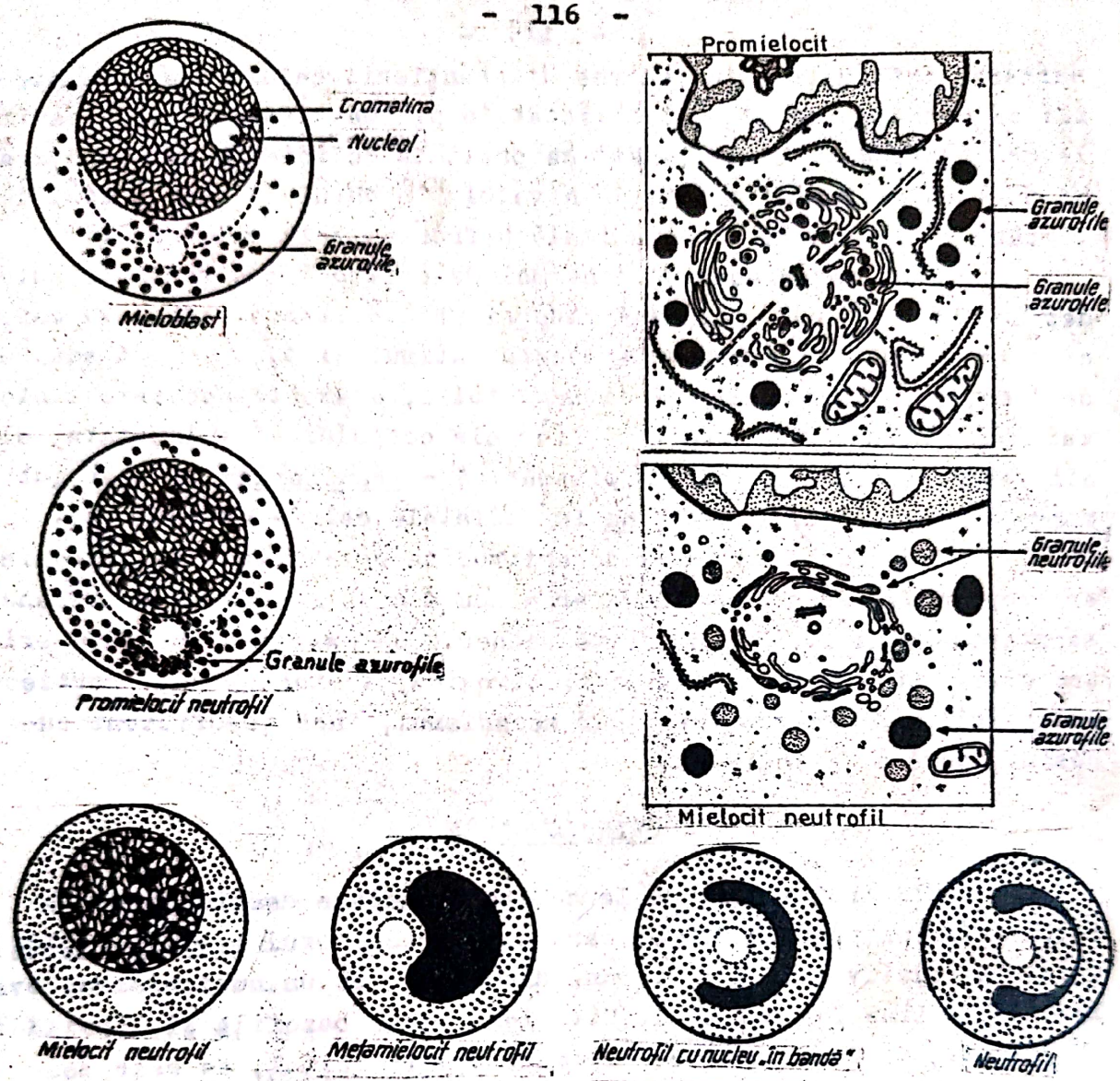

Fig.84. Etapele evoluţiei polimorfonuclearului neutrofil.

La <u>mielocitul neutrofil</u> granulaţiile specifice, mai mici şi mai dense decît cele azurofile se formează pe faţa convexă a complexului Golgi şi conţin fosfataza alcalină şi proteine antibacteriene, iar granulaţiile azurofile apar pe faţa concavă a complexului Golgi (vezi Fig.84 , dreapta) şi conţin peroxidază, fosfatază acidă, arilsulfatază, betagalactoxidază, betaglucuronidază, esterază şi 5 nucleotidaza, fiind considerate drept lizozomi primari.

<u>Metamielocitul neutrofil</u>, celula relativ matură, fără capacitate mitotică, se diferenţiază de mielocit prin forma nucleului care este reniform, cele două tipuri de granule sînt prezente, dar proporţia lor se schimbă, cele specifice reprezentînd 80-90 %.

Granulocitul neutrofil nesegmentat este prima celulă mieloidă prezentă atît în măduvă cît şi în sîngele circulant. Nucleul este mic, hipercrom, incurbat, dar nesegmentat, cu aspect de potcoavă ("în bandă"), semilună, baston de golf sau banană. Citoplasma conţine numeroase granulaţii specifice, bine diferenţiate.

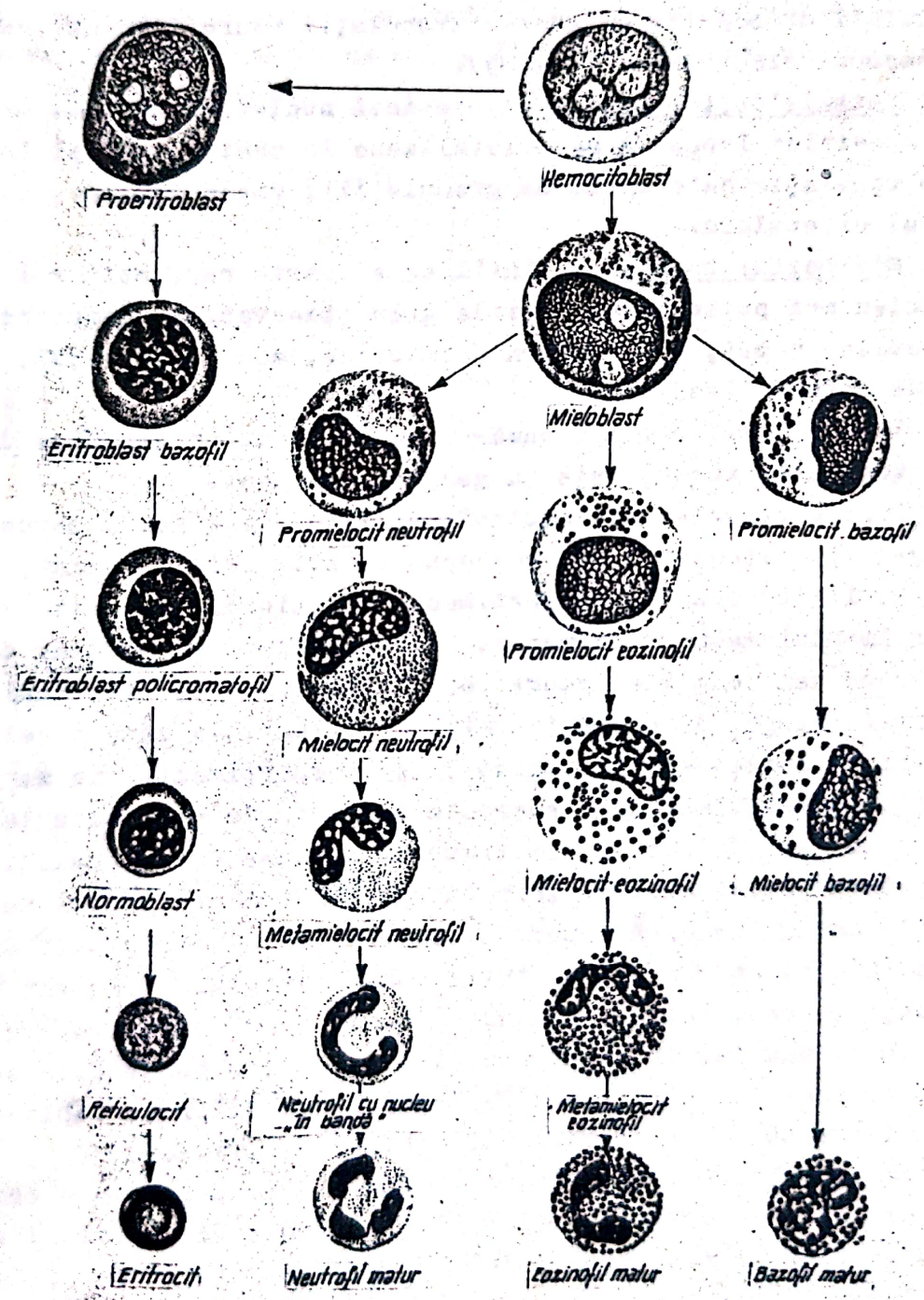

Fig.85. Etapele de formare a seriei eritrocitare şi granulocitare.

Granulocitul neutrofil segmentat reprezintă elementul adult, cu morfologia deja cunoscută.

Mielocitul eozinofil prezintă o citoplasmă uşor bazofilă, iar granulaţiile sînt mai mari decît acelea ale neutrofilelor, fiind bogate în peroxidază, ca şi în alte enzime hidrolitice lizozomale. Alături de acestea se găsesc granulaţii azurofile, mai dense la microscopul electronic. (Fig.85).

Metamielocitul eozinofil prezintă nucleul indentat. Granulaţiile specifice încep să se cristalizeze în centru, astfel încît există o populaţie heterogenă de granulaţii : unele omogene, altele cu centrul cristaloid.

Mielocitul bazofil se întîlneşte foarte rar, este mai mic, cu un nucleu mai palid. Granulaţiile greu observabile, deoarece sînt solubile în apă, sînt puternic bazofile, mascînd nucleul, dar nu sînt de natură lizozomală.

La indivizii normali numărul granulocitelor sanguine deşi prezintă variaţii diurne, este în general constant.

Polimorfonuclearele neutrofile, fiind cele mai numeroase, au fost mai uşor studiate. S-a conceput ca atît cele sanguine, cît şi precursorii lor ocupă 4 compartimente funcţionale diferite : 1) compartimentul medular formator; 2) compartimentul medular de rezervă, unde neutrofilele mature rămîn o perioadă de timp înainte de a trece în sînge; 3) compartimentul circulant, la care nivel celulele circulă suspendate în plasmă şi 4) compartimentul de marginaţie, unde neutrofilele sînt aderente temporar de endoteliu (exemplu în pulmon) sau în capilarele temporar excluse din circulaţie prin vasoconstricţie. Neutrofilele mature din compartimentul formator trec în cel de rezervă, apoi în compartimentul circulant. Există un schimb constant de celule între compartimentul circulant şi de marginaţie, care, astfel, conţin un număr egal de neutrofile; compartimentul medular în schimb conţine mai multe neutrofile decît sîngele circulant în totalitate. De aceea neutrofilia nu implică obligator o creştere a producerii de neutrofile (Fig.86).

In condiţii normale, numai granulocitele segmentate părăsesc măduva, fiind necesare cam 10 zile de la ultima diviziune a mielocitului pînă la maturarea celulelor descendente. Neutrofilele rămîn în sînge 10 ore, după care trec în ţesuturi. Rezultă că o mare parte a vieţii granulocitelor se desfăşoară la nivel medular, unde sînt de 15 ori mai numeroase decît în sînge. Deci ele pot fi

mobilizate în circulaţie, în anumite condiţii, fără a se modifica ritmul lor de producere. De exemplu, activitatea musculară intensă sau administrarea epinefrinei este urmată de neutrofilie, pe baza compartimentului de marginaţie. Neutrofilia poate apare şi ca urmare a unei eliberări mari de celule din compartimentul medular de rezervă; în acest caz ea este tranzitorie fiind urmată de o perioadă de refacere, în care nu se mai eliberează nici un element (Fig.86).

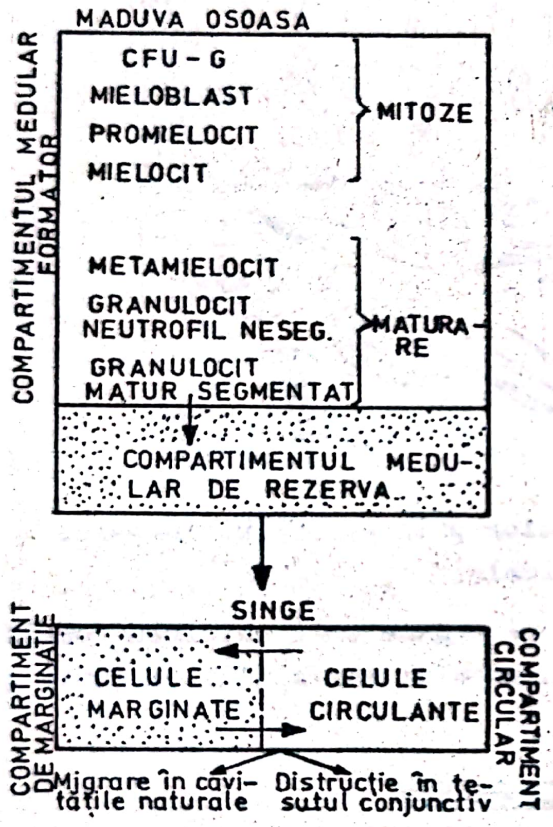

Fig.86. Kinetica neutrofilelor.

Există şi posibilitatea unei sporiri a polimorfonuclearelor neutrofile, în absenţa unei neutrofilii circulante; aceasta se explică prin creşterea numărului de celule în compartimentul de marginaţie.

Neutrofilia din cursul infecţiilor bacteriene se datoreşte unei producţii sporite în compartimentul formator, cît şi a unei treceri mai rapide în compartimentul medular de rezervă, ceea ce duce la eliberarea în sîngele circulant a elementelor tinere : neutrofil nesegmentat, metamielociţi, chiar mielociţi.

Stimularea producerii neutrofilelor se face probabil pe o cale humorală, încă insuficient cunoscută; se pare că există un agent humoral leucopoietina, asemănător eritropoietinei.

Distrucţia neutrofilelor pare a fi produsă în ţesuturi ,

unde aceste celule ajung trecînd prin peretele capilarelor sanguine prin diapedeză (Fig.87).

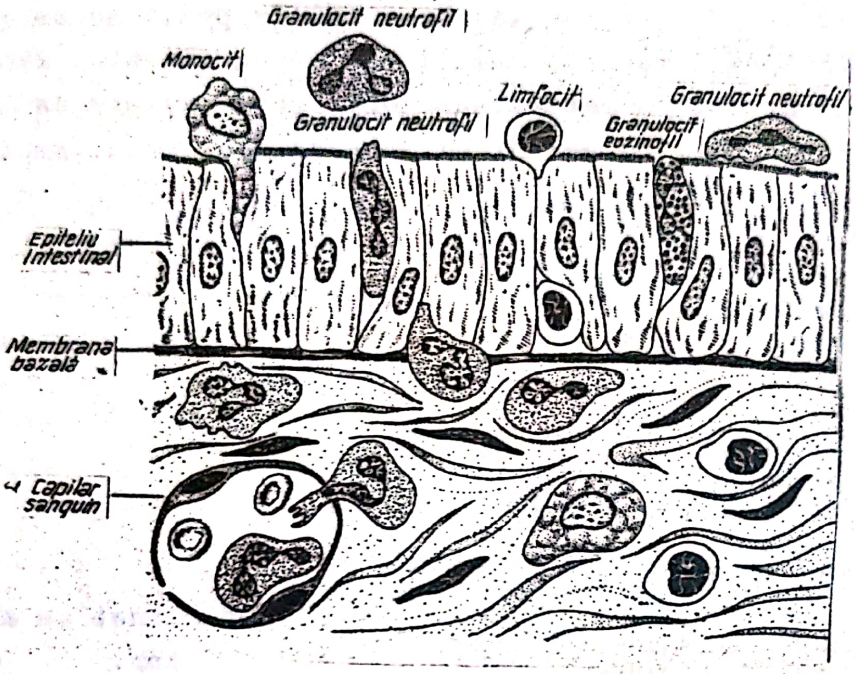

Fig.87. Migrarea leucocitelor prin epiteliul mucoasei intestinale.

Deplasarea lor în ţesute şi organe este unidirecţională; distrucţia cea mai mare are loc la nivelul aparatului digestiv şi respirator.

C. MEGACARIOCITOPOIEZA

Cel mai tînăr element al seriei megacariocitare este megacarioblastul, o celulă de 15-25 microni diametru, ce are de obicei doi nuclei, cu o cromatină relativ grosolană şi 2-3 nucleoli inegali ca mărime şi o citoplasmă bazofilă, agranulară, redusă la un inel perinuclear. Urmează o serie de diviziuni nucleare neînsoţite de citokineze, rezultînd un nucleu mare lobulat, poliploid, ajungînd în final la megacariocit la 64 n.

Următoarea celulă este promegacariocitul (megacariocitul bazofil) ce este mai mare (45 microni diametru) şi prezintă citoplasma bazofilă cu fine granulaţii azurofile, iar nucleul este lobulat şi lipsit de nucleoli. Megacariocitul granular este o celulă matură, fără de capacitatea de diviziune, cu un diametru de 70-100 microni, nucleul puternic segmentat, cu lobi inegali şi citoplasma

acidofilă cu granulaţii azurofile. Deşi matură, această celulă este inactivă, ea nu formează plachete, fiind considerată megacariocit de rezervă. Prin diferenţiere rezultă megacariocitul trombocitogen, care prezintă un nucleu picnotic sau tumefiat şi o citoplasmă hialină, cu granulaţii azurofile dispuse în grupuri. Apoi citoplasma se fragmentează, prin intermediul unor vezicule ce provin din reticulul endoplasmatic neted şi care se aliniază în şiruri, împărţind citoplasma în compartimente, delimitate ulterior de o membrană şi având în centru granulaţiile azurofile grupate. Fiecare compartiment va reprezenta o plachetă.

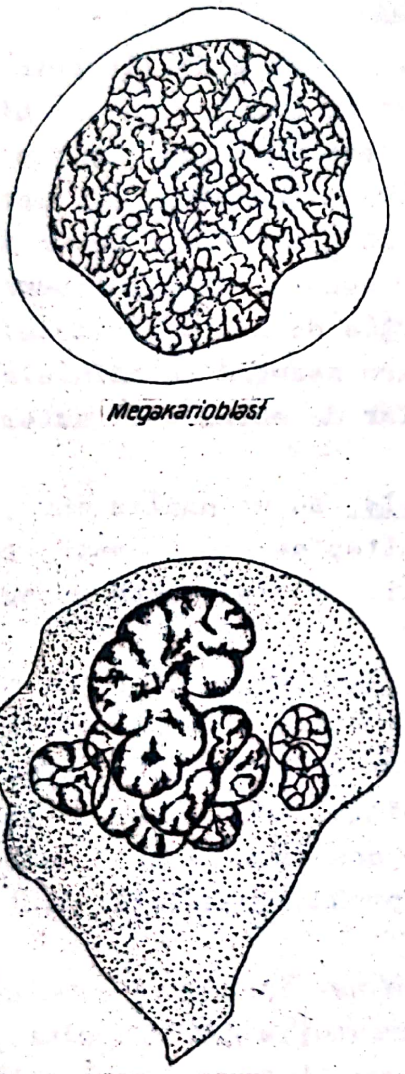

Fig.88. Celulele seriei plachetare.

Timpul necesar de formare al plachetelor pornind de la celula stem este de 10 zile. Se pare că există un mecanism de reglare a producerii de plachete, în care ar interveni o substanţă humorală, trombopoietina.

Citodiabaza reprezintă totalitatea mecanismelor prin care elementele medulare părăsesc ţesutul mieloid şi pătrund în sîngele circulant. In condiţii normale, singurele elemente ce pătrund în sînge sînt cele mature. In anumite condiţii fiziologice, dar mai ales patologice (anemii, leucemii) trec în sînge şi elemente imature. Mecanismul de pătrundere în sînge este diferit : granulocitele străbat pereţii capilarelor prin diapedeză; megacariocitele emit pseudopode, ce perforează peretele capilar, după care, ajunse în lumen,

se fragmentează în plachete; eritrocitele trec printr-un proces de topire enzimatică temporară a pereţilor capilari, cu refacerea lor ulterioară.

D. MONOCITOPOIEZA

Referitor la originea monocitelor s-a stabilit prin autoradiografii şi prin markeri cromozomiali că ele provin din nişte celule precursoare din măduvă, ce proliferează rapid. După o perioadă de dezvoltare de cîteva zile la nivelul măduvei, ele pătrund în sînge şi după o zi sau două pătrund în ţesuturi şi devin macrofage. Totuşi nu există date concludente asupra celulei precursoare, întrucît monocitele apar doar în proporţie de 1-3 % din celulele nucleate ale măduvei, iar formele imature seamănă cu celulele imature granulocitare, considerîndu-se chiar de către unii autori că ar avea o origine comună.

Monocitele imature, monoblastele, au un nucleu mare, rotund sau ovalar, cu 2-5 nucleoli şi o citoplasmă abundentă, bogată în ribozomi liberi şi cu mici granulaţii, ce reprezintă precursorii granulaţiilor azurofile.

Monocitele aproape mature, promonocitele, sînt mai mici, conţin mai puţini ribozomi liberi, iar granulaţiile azurofile sînt mai mari şi mai numeroase. Nucleolii sînt încă prezenţi, găsindu-se şi în monocitele mature circulante în sînge, care prezintă capacitatea de a sintetiza granulaţii azurofile considerate ca lizozomi primari. In ţesuturi monocitele nu mai produc granulaţii azurofile, ci un tip de lizozomi secundari.

Limfocitele se formează de asemenea în măduvă pornind de la un precursor, o celulă unipotentă, provenită din CFU pluripotent. Această celulă este ceva mai mare decît un limfocit, ea proliferează şi se diferenţiază în limfocitul matur. Aceste limfocite mici formate în măduvă sînt limfocite B, ele intră în sînge şi sînt filtrate în splină şi în diferite ţesuturi limfoide, cu excepţia timusului. In aceste ţesuturi se pot transforma blastic şi se diferenţiază în plasmocite.

Scanned with OKEN Scanner

F. LIMFOPOIEZA

Limfopoieza, procesul de dezvoltare şi maturare a limfocitelor, are loc la nivelul unor ţesute şi organe denumite "limfoide".

Deşi relativ uniforme din punct de vedere citologic, limfocitele constituie, din punct de vedere funcţional, o populaţie heterogenă, fiind reprezentate de limfocitele T şi B.

Originea acestor două populaţii limfocitare este la embrion celula stem (CFU), de origine mezenchimatoasă, ce se diferenţiază în aria insulelor lui Wolff şi Pander. La făt şi postnatal originea limfocitelor este tot celula stem (CFU) din măduva hematogenă care migrează şi colonizează primordiile organelor limfoide centrale, respectiv timusul şi bursa lui Fabricius la păsări, sau echivalentele sale la om. Referitor la localizarea acestor echivalente la mamifere şi om, o serie de autori ca Waksman, prin lucrări efectuate pe iepure, au ajuns la concluzia că aceste echivalente îşi au sediul în cadrul ţesutului limfoid intestinal.

Pe de altă parte, prin cercetări cu celule marcate şi prin ablaţia ţesutului limfoid intestinal, s-a demonstrat că măduva osoasă este atît sediul celulelor stem primordiale ale celor două populaţii principale de limfocite, cît şi a limfocitelor B, deci ea ar reprezenta echivalentul bursei lui Fabricius.

Datorită micromediilor diferite şi particulare din timus, cît şi din bursa lui Fabricius, celulele stem precursoare suferă o proliferare antigeno-independentă (adică în absenţa oricărui antigen),realizînd parenchimul acestor organe limfoide primare şi se diferenţiază în limfocite care sînt genetic programate ca să realizeze un răspuns imun specific, atunci cînd vor întîlni un anume antigen (Fig.89).

Intr-o etapă mai tardivă are loc o nouă migrare, de data aceasta a limfocitelor T şi B,,ce vor coloniza primordiile organelor limfoide periferice sau secundare, unde se înmulţesc şi constituie parenchimul limfoganglionar, splenic, ca şi ţesutul limfoid intestinal.

Datorită acestei origini duble a populaţiilor limfocitare, organele limfoide periferice vor fi formate atît din limfocite T cît şi B. Printr-o serie de lucrări experimentale s-au stabilit ariile timodependente, în care predomină limfocitele T, şi bursodependente, în care marea majoritate a limfocitelor sînt B, în structura organelor limfoide secundare :

Organul	Reg. timodependentă	Reg. bursodependentă
Limfoganglion	Zona paracorticală (corticala profundă)	Corticala foliculară sau superficială
Splină	Tecile limfoide periarteriale	Foliculii sau nodulii splenici
Amigdale	Zonele limfoide subepiteliale interfoliculare	Foliculii amigdalieni
Tesut limfoid intestinal	Zonele limfoide subepiteliale interfoliculare	Foliculii intestinali

Tabel 1. Zonele timo- şi bursodependente din structura organelor limfoide periferice.

Diferenţierea limfocitelor T şi B nu este posibilă prin microscopia optică sau electronică obişnuită, ci doar prin microscopia de baleiaj (scanning microscopy), prin care s-a observat că limfocitul T este mai mic (4,5 microni diametru) şi posedă o suprafaţă relativ netedă, în timp ce limfocitul B este mai mare (5,8 microni diametru) şi este acoperit de numeroşi microvili. Prin tehnici de imunofluorescenţă s-au identificat receptori de suprafaţă (Ig, Fc şi C_3) pe toată suprafaţa limfocitului B, în timp ce limfocitul T este lipsit de aceşti receptori sau îi posedă în cantitate mică, în schimb el este capabil să formeze rozete eritrocitare cu eritrocitele de oaie şi conţine aloantigene theta.

Atît celulele T, cît şi cele B, programate, dar virgine, după colonizarea lor în organele limfoide secundare pot veni în contact cu antigenul pentru care au fost programate şi suferă o proliferare antigeno-dependentă.

In prezenţa antigenului specific, limfocitele T şi B se transformă blastic (suferă o întinerire), se multiplică şi se diferenţiază în celule imunocompetente (imunoblaşti T şi B) (Fig.89).

Limfocitele T dau naştere la celule cu memorie şi la celule efectoare, ultimele putînd fi citotoxice (Killer) şi cooperande cu limfocitele B (helper).

Limfocitele B se tranaformă, fie direct, fie în urma cooperării cu celulele T helper şi cu macrofagele, în plasmocite, care vor elabora anticorpii.

Recent s-a descris o nouă categorie de limfocite, denumite nule (nu), pe suprafaţa cărora nu s-a putut decela nici un marker.

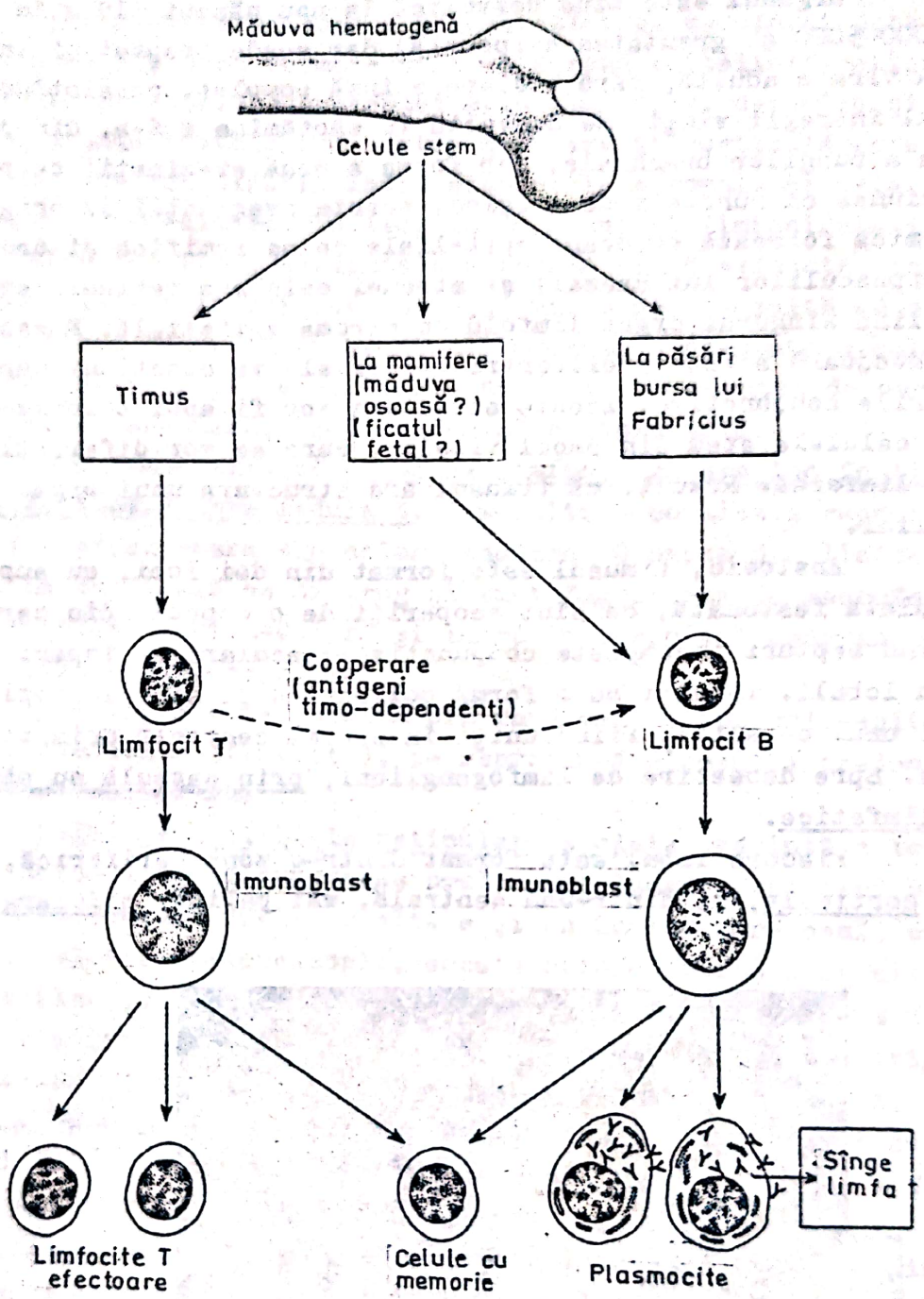

Fig.89. Procesul limfopoietic.

TIMUSUL

Timusul este singurul organ limfoid primar identificat la mamifere, fiind primul organ ce devine limfoid în viaţa intraembrionară, prin colonizarea lui cu celule stem din sacul vitelin.

Organul este bine dezvoltat la nou născut (15 g în raport cu 3000-5000 g. greutatea corporală) dar scade treptat şi involuează la vîrsta adultă, fără a dispare însă complet, persistînd în decursul întregii vieţi. Se dezvoltă în săptămîna a 6-a, din perechea a 3-a a pungilor branhiale, sub forma a două evaginaţii ce pierd conexiunea cu punctele de origine; aceste evaginaţii de origine endodermică formează cordoane epiteliale ce se ramifică şi dau naştere corpusculilor lui Hassall şi stromei celulare reticulo-epiteliale, fiind singurul organ limfoid cu stroma epitelială. Mezenchimul ce înconjoară aceste proliferări epiteliale va constitui capsula şi septurile conjunctive. Aceste structuri vor fi apoi colonizate de către celulele stem din sacul vitelin, care se vor diferenţia pe linie limfoidă. Rezultă că timusul are structura unui organ limfo-epitelial.

Anatomic, timusul este format din doi lobi, cu suprafaţa neregulată festonată, ce sînt acoperiţi de o capsulă din care se desprind septuri incomplete conjunctivo-vasculare ce împart fiecare lob în lobuli. Lobulii au o formă poliedrică şi sînt incomplet delimitaţi unul de altul, fiind uniţi în partea centrală prin zonele medulare. Spre deosebire de limfoganglioni, prin capsulă nu pătrund vase limfatice.

Fiecare lobul este format dintr-o zonă periferică, întunecată, corticala, şi dintr-una centrală, mai palidă, medulara (Fig. 90).

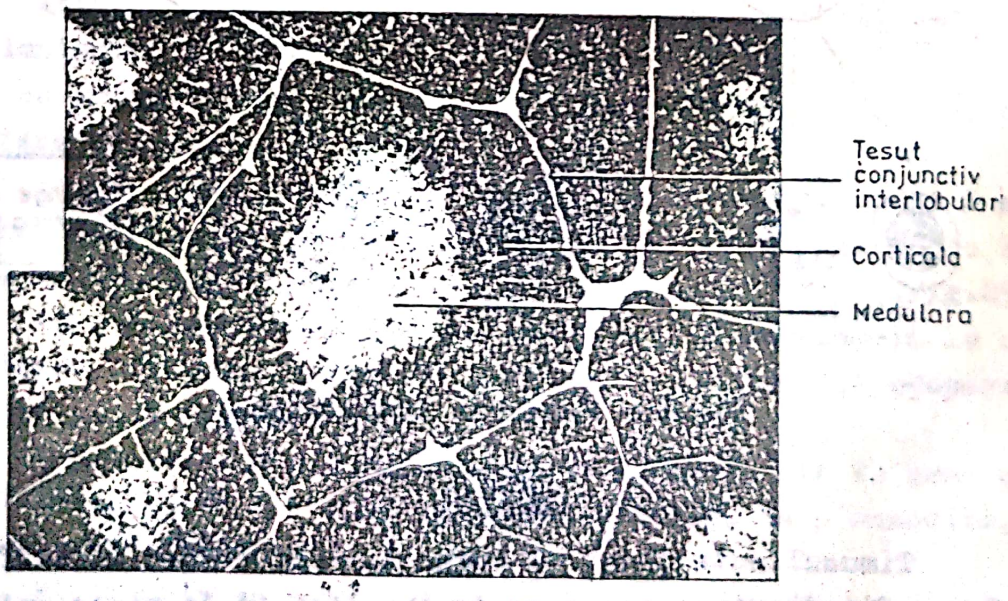

Fig.90. Aspectul histologic general al timusului.

Structura histologică a corticalei şi medularei este similară. Astfel ele sînt formate dintr-o stromă epitelială-reticulară şi dintr-un parenchim reprezentat prin limfocite, denumite şi timocite. Diferenţa histologică dintre medulară şi corticală este determinată de raportul diferit între elementele stromale şi cele parenchimatoase, limfocitare. In timp ce în medulară limfocitele (timocitele) sînt mai rare, elementele stromale fiind evidente, în corticală timocitele sînt mai numeroase şi mai dense. Rezultă că o secţiune de timus colorată cu hematoxilină-eozină prezintă o colorabilitate intens violetă în corticală datorită abundenţei de nuclei, şi mai palidă în medulară, unde predomină citoplasmele.

S-a demonstrat că dinamica limfocitară are loc în timus dinspre corticală spre medulară, limfocitele corticale reprezentînd elementele precursoare ale celor medulare. O parte din limfocitele formate în corticală se distrug şi sînt fagocitate de macrofage, altele migrează spre medulară şi intră în circuitul sanguin prin pereţii venulelor postcapilare.

Corticala este formată din rare celule reticulo-epiteliale stelate, limfocite (timocite), ce reprezintă elementul predominant, şi din rare macrofage.

Celulele epiteliale reticulare stelate prezintă citoplasma redusă, acidofilă, cu numeroase prelungiri lungi şi subţiri prin care vin în contact unele cu altele şi un nucleu mare oval, cu 1-2 nucleoli. Electronomicroscopic, aceste celule prezintă la nivelul prelungirilor joncţiuni de tip desmozomi, pe care se inseră fascicule de tonofibrile intracitoplasmatice, reminescenţe ale originii lor epiteliale; organitele comune sînt slab reprezentate, iar lizozomii, ce sporesc în număr odată cu vîrsta, conţin resturi celulare, deşi se consideră că aceste celule sînt incapabile de a fagocita.

Celulele epiteliale reticulare înconjură grupe de limfocite, care astfel se multiplică într-o completă izolare faţă de antigenele circulante (Fig.91).

Limfocitele, cele mai numeroase elemente, nu formează noduli, ca în alte organe limfoide, ci sînt dispuse într-un strat continuu, care trece de la un lobul la altul (Fig.92). Ele sînt mari în porţiunea externă a corticalei, medii în zona mijlocie şi mici în profunzime. Mitozele sînt mai frecvente la periferia lobului, iar celulele degenerate, cu nuclei picnotici, spre zona profun-

dă.

Reţeaua celulelor epiteliale stromale separă parenchimul timic de celelalte componente histologice ale organului, în special de vase.

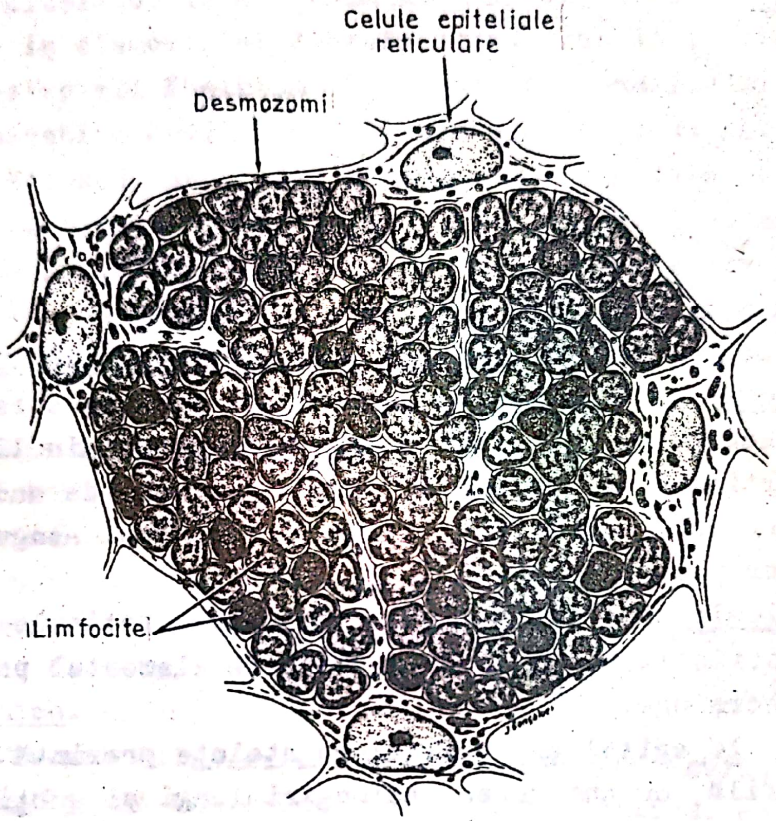

Fig.91. Schema relaţiilor dintre celulele epiteliale stromale şi limfocitele timice.

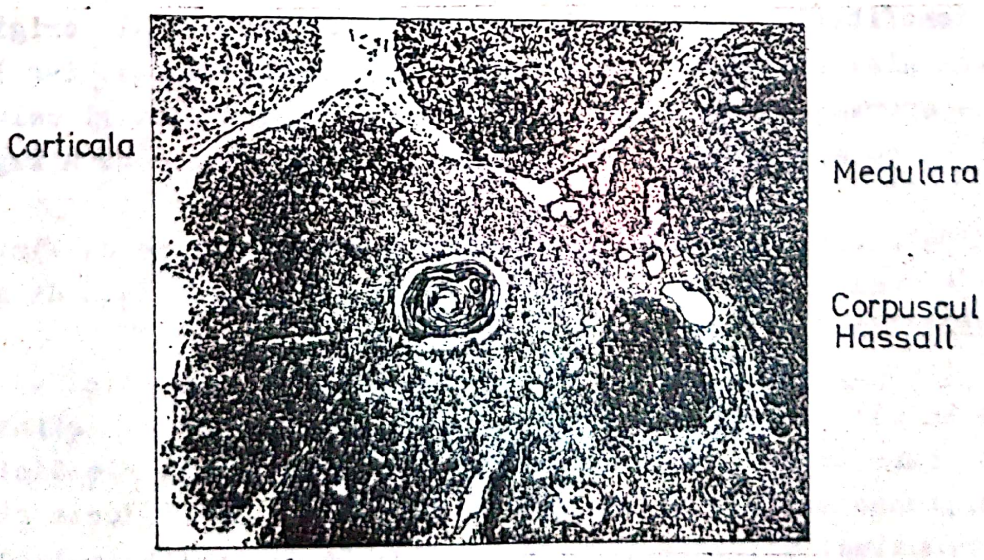

Fig.92. Structura unui lobul timic.

Macrofagele, reduse ca număr, sînt răspîndite în toată corticala, aglomerîndu-se la limita cu medulara. La microscopul optic conţin incluzii PAS pozitive în citoplasmă, dar se disting cu greu de celulele reticulare stelate. La microscopul electronic se observă absenţa desmozomilor, ca şi prezenţa în citoplasmă a limfocitelor degenerate, fagocitate.

In corticală se mai pot găsi rare plasmocite şi mastocite.

Zona medulară conţine celule reticulare epiteliale polimorfe, uneori cu aspect stelat şi cu numeroase tonofibrile citoplasmatice, alteori mai mari, palide, cu numeroase prelungiri sau conţinînd granule şi vacuole (Fig.93).

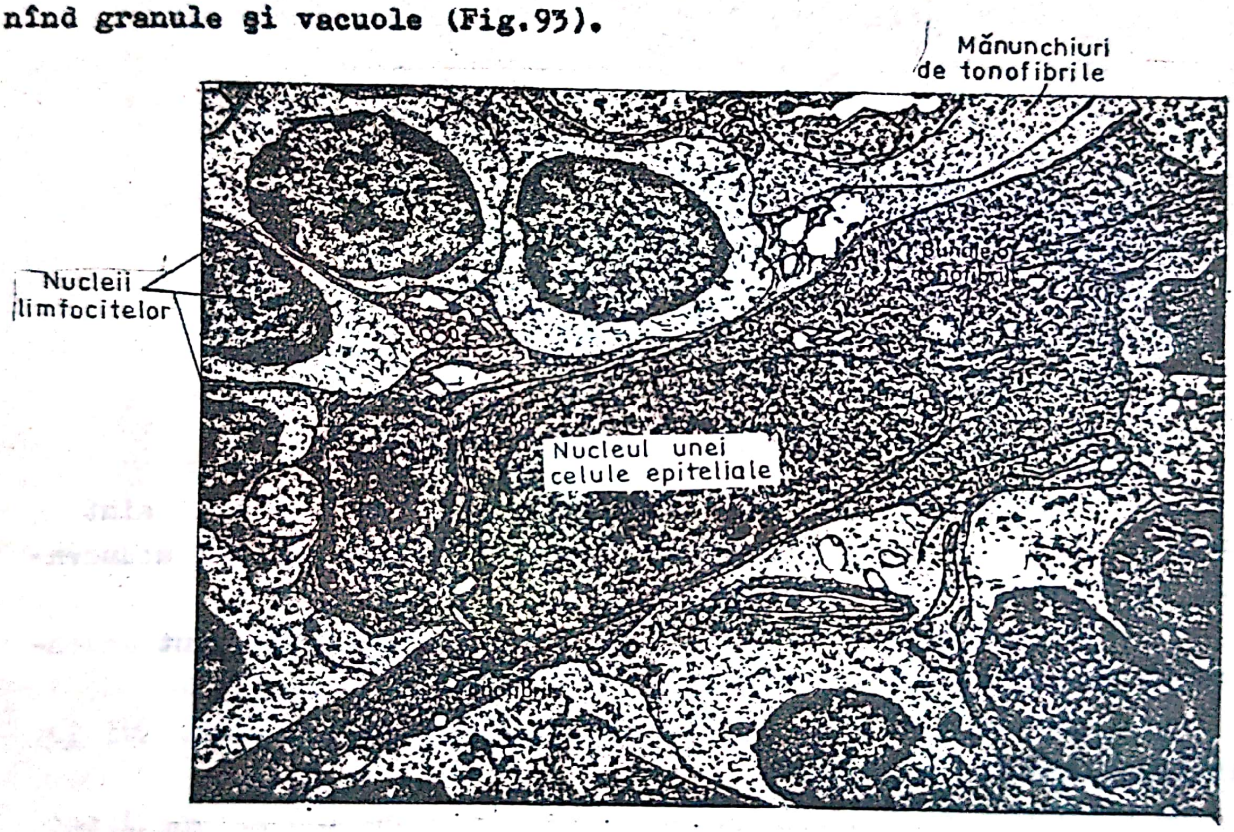

Fig.93. Ultrastructura unei celule reticulo-epiteliale şi a limfocitelor din zona medulară.

Se mai găsesc nişte formaţiuni de 100 microni diametru, constituite din celule epiteliale aplatizate, cu nuclei picnotici, dispuse în lamele concentrice (Fig.92 şi 94), fiind legate prin desmozomi şi conţinînd granule de keratohialină şi fascicule de filamente în citoplasmă. Aceste formaţiuni reprezintă corpusculii lui Hassall. Unii din aceştia sînt calcificaţi în centru. Aceste formaţiuni îşi au originea în celulele epiteliale reticulare stelate ale

stromei.

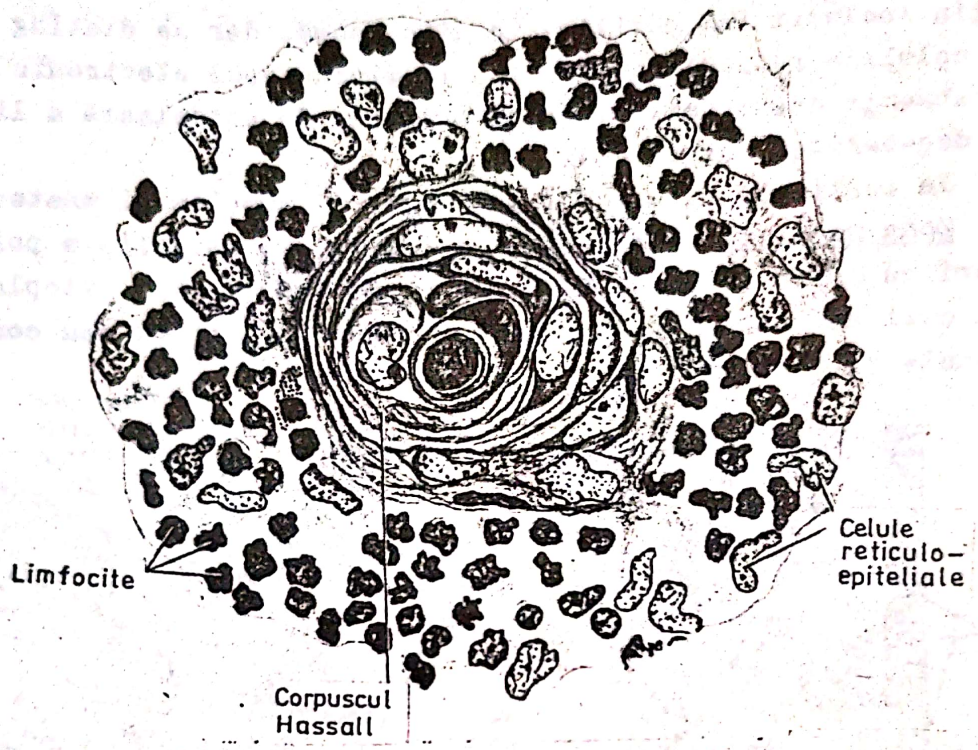

Fig.94. Structura unui corpuscul Hassall.

Limfocitele mai puţin numeroase decît în corticală sînt mici şi prezintă forme neregulate şi o citoplasmă ceva mai abundentă, ce conţine puţini ribozomi.

Macrofagele sînt foarte rare, iar plasmocitele sînt absente. Se pot găsi uneori granulocite eozinofile.

In unele boli cu patogeneză autoimună se pot constitui în medulară centri germinativi.

Vascularizaţia timusului diferă de aceea a limfoganglionului şi a splinei. Ramurile arteriale provenite din tiroidienele inferioare şi mamarele inferioare ajung în medulară de-a lungul septurilor conjunctive şi se ramifică atît în arteriole medulare cît şi în arteriole joncţionale medulo-corticale. Din arterele de la nivelul joncţiunii cortico-medulare rezultă capilare ce asigură nutriţia corticalei; ele prezintă un traiect ascendent, formează arcade subcapsulare şi se întorc la joncţiunea cortico-medulară unde formează venulele postcapilare. Venele au un traiect invers arterelor.

Timusul nu are capilare sinusoide, nici sanguine şi nici limfatice, ci doar capilare de tip comun (Fig.95). Venulele postca-

pilare, care se formează la limita cortico-medulară, prezintă un endoteliu comun şi permit trecerea limfocitelor formate în timus spre torentul circulator.

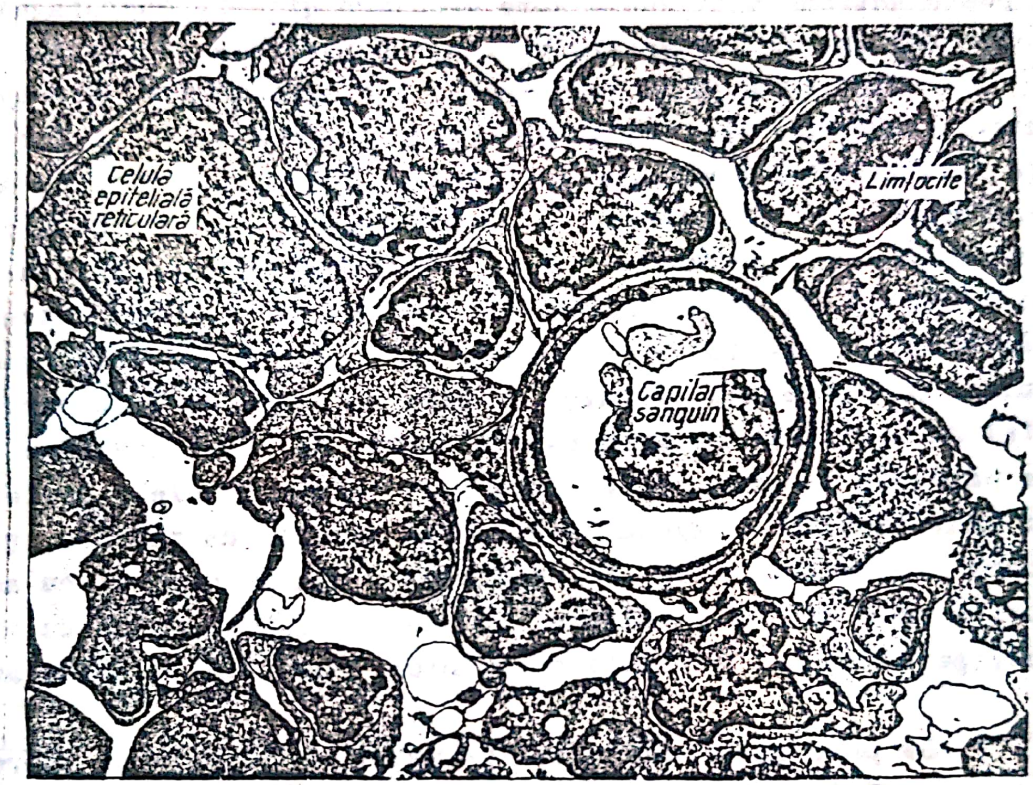

Fig.95. Ultrastructura zonei corticale şi a unui capilar sanguin de tip comun.

Faptul că circulaţia în corticală este asigurată numai de capilare cu perete continuu, ce nu permit pătrunderea macromoleculelor din sînge în parenchimul timusului, duce la protejarea limfocitelor T din această zonă faţă de diverşii antigeni, reprezentînd ceea ce se denumeşte <u>bariera timică</u>. Această barieră lipseşte în viaţa fetală, cînd fătul nu este expus în mod normal la contactul cu antigenii străini, ci doar la macromoleculele proprii, faţă de care limfocitele T devin tolerante.

Există mai mulţi factori ce previn pătrunderea antigenilor străini în corticala timusului : în primul rînd, absenţa limfaticelor, apoi prezenţa capilarelor de tip comun, cu endoteliul şi membrana bazală continui, dublate în afară de celulele reticulare stromale (pericite), de care sînt separate printr-un spaţiu ce conţine macrofage şi limfocite. Pentru a ajunge la limfocitele ce se formea-

ză în corticală, antigenele trebuie să străbată deci trei componente : 1) peretele capilarului reprezentat prin endoteliu şi membrana bazală, 2) spaţiul perivascular ce conţine lichid interstiţial, care poate antrena antigenele spre medulară şi spre macrofagele care le pot îngloba şi 3) bariera reticulo-epitelială stromală.

Inainte de a părăsi timusul limfocitele T sînt programate pentru a răspunde unui anumit antigen, numărul limfocitelor programate corespunzînd numărului antigenilor existenţi, După ce ajung într-un organ limfoid secundar şi întîlnesc antigenul pentru care sînt programate, limfocitele T se transformă blastic şi dau naştere unei clone de celule programate în acelaş fel. Se pune întrebarea de ce aceste limfocite T programate nu reacţionează faţă de macromoleculele proteice ale corpului în care se formează ? Se pare că şi astfel de limfocite se formează în timus, dar sînt distruse înainte de a pătrunde în circulaţie. Dacă însă macromoleculele proteice , care sînt izolate de fluidele corpului înainte de naştere, şi faţă de care limfocitele T nu sînt tolerante, vin în contact cu acestea datorită unui proces patologic, celulele T reacţionează cu aceste substanţe proteice, devenite antigenice, rezultînd o boală autoimună.

Se pare că şi contactul prematur al diverselor macromolecule ale corpului cu limfocitele T înainte ca ele să devină mature (deci să fie programate), duce la distrugerea acestora de către antigenul cu care urmează să fie programate. Ar rezulta deci că timusul este răspunzător de fenomenul de toleranţă imunologică.

Timusul reprezintă o structură complexă, avînd atît funcţie de glandă endocrină, cît şi de organ imunolimfopoietic.

Funcţia endocrină a timusului este demonstrată, pe de o parte, prin existenţa unor hormoni timici, iar pe de altă parte, prin relaţiile dintre timus şi alte glande endocrine.

Astfel un exces de hormon somatotrop hipofizar sau de hormon tiroidian determină hipertrofia timusului, în timp ce excesul de hormoni corticosuprarenalieni şi sexuali duce la atrofia organului. Impreună cu hormonul somatotrop hipofizar, timusul participă la creşterea organismului prin activarea celulelor cartilagiilor de creştere. Se pare că timusul intervine şi în procesele de diferenţiere celulară. Recent s-au izolat din timus două substanţe hormonale: timozina şi timina. Timozina determină diferenţierea limfocitelor T atît la nivelul timusului cît şi în afara lui, în timp ce timina

este implicată în reglarea transmiterii neuro-musculare, hiperproducţia acestui hormon, în cazul unei "timite autoimune" experimentale determinînd apariţia simptomelor timotoxicozei şi a miasteniei, similare cu cele observate în miastenia gravă din patologia umană.

Timusul organ imunolimfopoietic. Timusul este esenţial pentru dezvoltarea limfocitelor T implicate în imunitatea celulară; în rejecţia grefelor, în reacţiile de hipersensibilitate de tip întîrziat, în reacţiile de grefă contra gazdă cît şi în răspunsul imun la fungi, la unele microorganisme şi la virusuri. Limfocitele T nu produc anticorpi, dar acţionează ca un "helper" şi în răspunsurile umorale. Toate aceste proprietăţi sînt prezente la limfocitele circulante, cele localizate în timus sînt inerte funcţional, ele devin imunocompetente cînd circulă în sînge sau în organele limfoide periferice.

Rolul timusului a fost precizat prin timectomia experimentală, efectuată la diverse vîrste. Timectomia n-a produs modificări semnificative în populaţia limfoidă la animalele adulte, în timp ce îndepărtarea timusului la animalele nou născute a dus la limfocitopenie, cu descreşterea populaţiei de limfocite recirculante, cu viaţă lungă, la afectarea răspunsului mediat celular şi la o severă scădere a răspunsului umoral, realizat prin cooperarea cu limfocitele T. Cortexul profund al ganglionilor şi tecile limfoide periarteriale din splină nu se mai dezvoltă, în timp ce plasmocitopoieza şi centrii germinali nu sînt afectate. La aceste animale nou născute, timectomizate, defectele imunologice pot fi corectate prin grefe de timus sau injectare de celule ganglionare sau splenice. La animalele timectomizate, iradiate, cu grefe de timus şi transfuzie de măduvă cu markeri cromozomiali s-a constatat că populaţia originală a timusului grefat este înlocuită cu o nouă populaţie ce poartă markerii celulelor medulare transfuzate. Rezultă că populaţia limfoidă a timusului post natal provine din colonizarea lui cu celule stem de origine medulară. In viaţa embrionară aceste celule stem provin din sacul vitelin.

In afară de funcţia sa endocrină, limfocitopoietică şi imunitară, timusul participă şi în anumite procese metabolice : metabolismul hidromineral, al fosforului şi al calciului.

Involuţia timusului ce se instalează după pubertate se caracterizează prin diminuarea în totalitate a organului, paralel cu îngroşarea traveelor conjunctive şi înmulţirea celulelor adipoase

Corticala devine mai slab celularizată, fiind subţire şi neregulată, iar în medulară celulele reticulo-epiteliale scad numeric, în schimb corpusculii lui Hassal persistă şi sînt bine conservaţi (Fig.96).

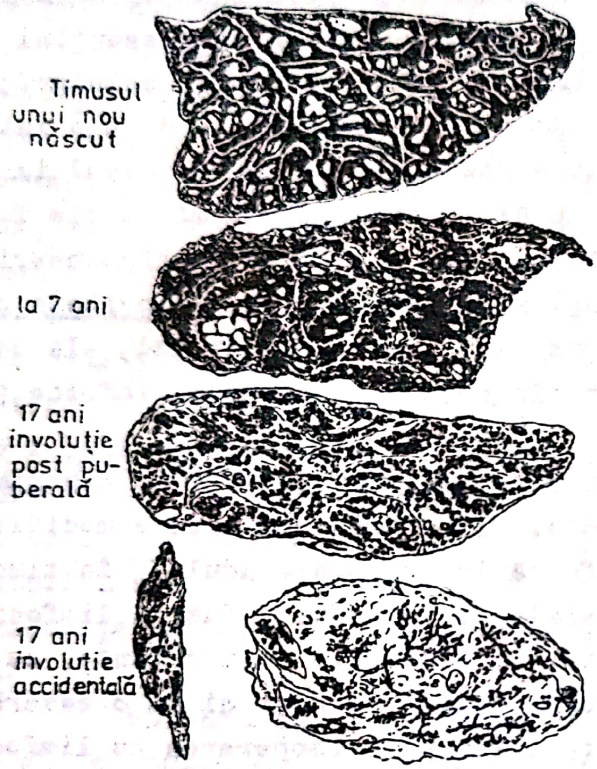

Fig.96. Aspecte ale involuţiei timusului.

Timusul este o <u>structură caracterizată printr-un puternic dinamism</u>, reacţionînd în cele mai variate condiţii. Atrofia survine atît în inaniţie, cît şi în stările de stress (boli infecţioase, traumatisme). Persistenţa unui timus funcţional, cu sau fără hipertrofie, constituie <u>starea timică</u>, iar dacă se asociază şi hiperplazia ţesutului limfoid apare <u>starea timico-limfatică</u>. In aceste cazuri există o atrofie a corticosuprarenalei cu insuficienţă funcţională, ceea ce explică sensibilitatea excesivă a acestor indivizi faţă de unii factori puţin nocivi sau morţile rapide sau subite observate mai ales la copii.

Intrucît timusul are implicaţii în eliminarea mutaţiilor somatice, respectiv a celulelor canceroase, ce sînt celule mutante, rezultă că pe planul luptei anticanceroase, controlul funcţiei timusului şi permanentizarea acesteia, ar contribui în mare măsură la rezolvarea problemei cancerului.

LIMFOGANGLIONII

Ganglionii limfatici fac parte, împreună cu splina şi cu unele structuri limfoide digestive, din organele limfoide secundare. Caracterele generale ale acestor organe limfoide secundare sînt : - apariţia tardivă în viaţa foetală sau chiar după naştere, - originea lor mezenchimală, - persistenţa de-a lungul întregii vieţi, - activitatea lor mitotică redusă, - capacitatea de a forma centri germinativi (clari) şi de a edifica plasmocite, - şi faptul că extirparea lor nu are urmări semnificative pentru organism.

Limfoganglionii, denumiţi corect limfonozi, sînt situaţi superficial, în special în axilă şi în regiunea inghinală, în regiunea cervicală de-a lungul vaselor mari, în regiunea poplitee, la nivelul cotului, şi profund în torace şi abdomen, în vecinătatea vaselor mari sau în grosimea mezenterului.

Ei reprezintă structuri adaptate pentru limfopoieză şi plasmocitopoieză, dar şi pentru filtrarea limfei, fiind alcătuiţi atît din ţesut limfatic dens, cît şi din ţesut limfatic lax.

Din punct de vedere histogenetic există două mecanisme de formare a structurilor ganglionare : aglomerare de limfocite în jurul unui capilar limfatic ceea ce duce la formarea limfoganglionilor, sau în jurul unui capilar sanguin, cu formare de hemoganglioni. Intr-un stadiu mai tardiv aceste structuri limfoide sînt invadate de ţesut conjunctiv reticular, constituindu-se stroma caracteristică.

Limfoganglionii se prezintă sub forma unor structuri ovalare - turtite sau reniforme. Dimensiunile lor variază în condiţii normale, de la cîţiva milimetri pînă la un centimetru. Ei prezintă o margine convexă străbătută de vasele limfatice aferente ce pătrund în parenchim şi o margine concavă, la nivelul căruia se găseşte hilul, ce conţine o arteră şi nervii ce intră în organ, venele şi limfaticele eferente ce părăsesc parenchimul ganglionului (Fig.97).

Din punct de vedere structural limfoganglionul este constituit din capsulă, stromă şi parenchim.

Capsula este o structură conjunctivo-reticulinică (Fig.98) ce delimitează parenchimul ganglionului, fiind mai groasă la nivelul hilului. De pe faţa ei internă se desprind o serie de travee conjunctivo-vasculare, ce împart parenchimul în compartimente inegale şi slab delimitate.

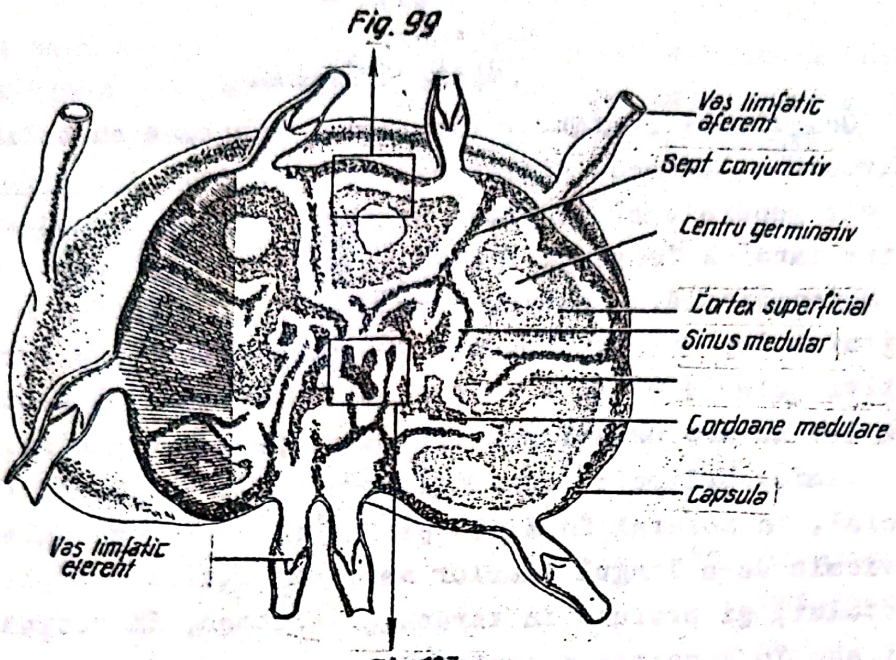

Fig.97. Structura histologică a ganglionului limfatic.

La nivelul zonelor de intrare sau ieşire a vaselor limfatice capsula conţine cîteva fibre musculare netede. In afară, capsula se continuă, fără o delimitare precisă cu ţesutul celulo-grăsos în care se află limfoganglionii.

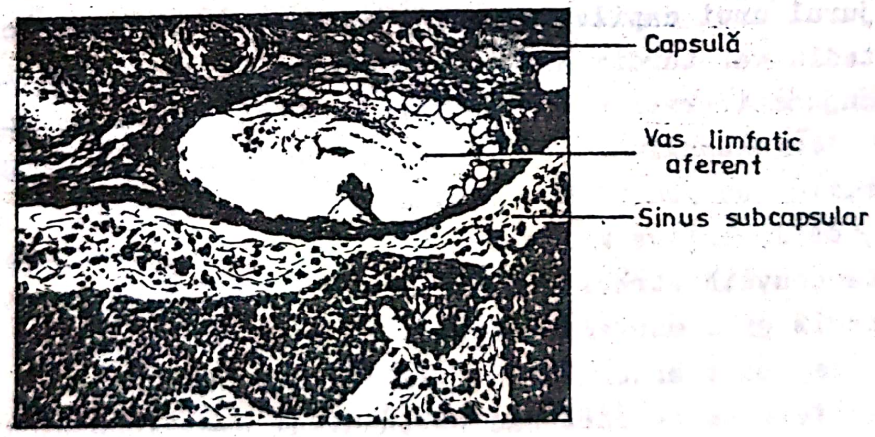

Fig.98. Capsula limfoganglionului.

<u>Stroma ganglionară</u> este alcătuită dintr-o reţea tridimensională de ţesut conjunctiv reticular, pe care sînt situate celulele reticulare fixe. Reţeaua stromală este formată din două tipuri de ochiuri, cu semnificaţie diferită : unele mici, <u>rotunjite</u> sau poligonale, ce conţin celulele parenchimului ganglionar, formînd ţesutul limfatic dens. Alte ochiuri mari, <u>alungite</u>, tapetate de ce-

lule endoteliale, reprezintă capilarele sinusoide limfatice, şi formează împreună cu limfocitele din jur ţesutul limfatic lax, lacunar, sau ţesutul limfatic de filtrare.

Sistemul capilarelor sinusoide limfatice este compus din sinusul marginal sau subcapsular, sinusurile corticale, subcorticale şi medulare, ultimele formînd un plex de vase întortocheate ce se continuă cu limfaticele eferente.

Sinusoidele limfatice sînt delimitate de un perete grilajat, discontinuu, format dintr-o reţea tridimensională de fibre reticulinice.

Celulele ce tapetează sinusurile sînt de două tipuri : macrofage şi celule turtite, stelate, endoteliale. Acestea din urmă sînt solidarizate prin joncţiuni specializate, şi permit trecerea prin endocitoză a unor substanţe particulate din sînge. Macrofagele pot fi fixe, sau mobile, migrate din parenchim. Se admite că celulele endoteliale au rol în sinteza fibrelor reticulare.

In lumenul sinusoidelor limfatice există o reţea colagenică şi reticulinică, ancorată la reţeaua parietală, pe care se găsesc fixate celulele reticulare stelate, dendritice şi în ochiurile căreia circulă celule libere, limfocite şi macrofage, care provin din parenchim şi au acces în lumen, datorită structurii discontinui a peretelui (Fig.99, 103).

Proporţia dintre macrofage şi celulele endoteliale este variată în diferite zone ale ganglionului : în sinusul marginal şi cele corticale predomină celulele endoteliale, în cele medulare macrofagele sînt foarte numeroase.

Sinusul marginal, situat între capsulă şi parenchim, reprezintă o structură tubulară particulară, de tranzit, datorată faptului că are peretele capsular tapetat de endoteliu continuu (la fel ca peretele limfaticelor aferente ce se deschid în el), şi peretele dinspre parenchim cu structura generală a celorlalte sinusuri limfatice. Este adaptat pentru funcţia de filtrare şi reprezintă prima structură de baraj a limfoganglionului cu o deosebită importanţă funcţională : la acest nivel sînt fixaţi iniţial microbii şi celulele canceroase.

Parenchimul ganglionar este format dintr-o masă compactă de ţesut limfatic dens, străbătută de capilarele limfatice sinusoidale. In funcţie de numărul, diametrul şi distribuţia vaselor, ţesutul limfatic dens se ordonează în mod diferit în centru faţă de pe-

riferia limfoganglionului. Astfel, zona centrală sau medulară datorită ramificării arterelor prezintă o ordonare sub formă de cordoane - cordoanele medulare. In zona periferică unde se găsesc numai capilare există o ordonare difuză sau continuă cu un aspect mai mult sau mai puţin nodular sau folicular. Este zona corticală, care la rîndul ei este formată din două structuri : corticala (sau cortexul) superficială sau foliculară (nodulară) în care limfocitele apar sub formă de aglomerări nodulare, numite foliculi şi o corticală profundă numită şi zona paracorticală sau intermediară, situată între corticala foliculară şi cordoanele medulare, ce prezintă o structură mai mult compactă sau difuză. (Fig.100).

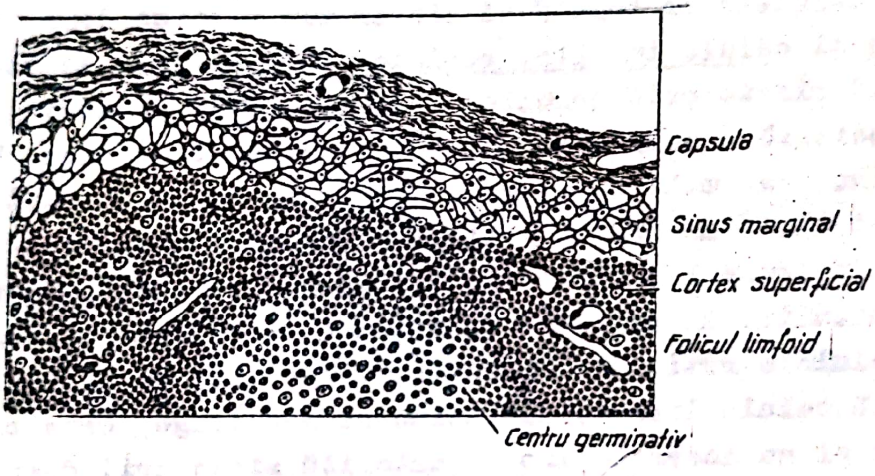

Fig.99. Sinusul subcapsular.

Semnificaţia acestor două zone este diferită : corticala superficială este formată din limfocite timus independente, din limfocitele B, ce-şi au originea în organele echivalente bursei lui Fabricius, în măduva osoasă sau în formaţiile limfoide ale tractusului digestiv. Corticala profundă este alcătuită din limfocite timus dependente, limfocite T, ce-şi au originea în timus.

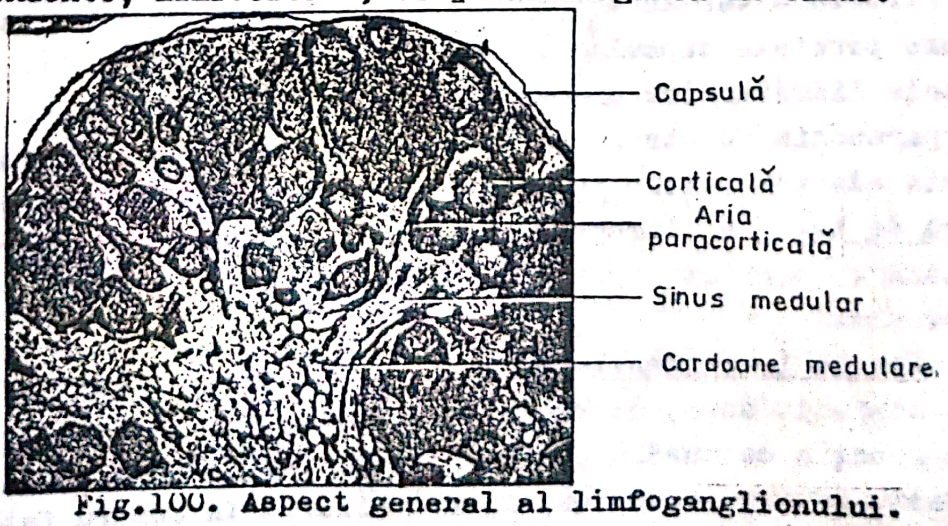

Fig.100. Aspect general al limfoganglionului.

Corticala superficială este constituită din noduli sau foliculi limfatici, ce pot fi de tip primar (areactivi) sau de tip secundar (reactivi). Foliculii primari sînt formaţi dintr-o aglomerare aparent uniformă de limfocite mici, în timp ce foliculii (nodulii secundari), ce predomină în viaţa postnatală prezintă o zonă centrală mai clară, numită centrul clar sau germinativ şi o zonă periferică întunecată, formată din limfocite mici, ce formează o coroană uniformă, sau prezintă o zonă densă mai subţire spre periferie şi mai extinsă spre centrul ganglionului. (Fig.101).

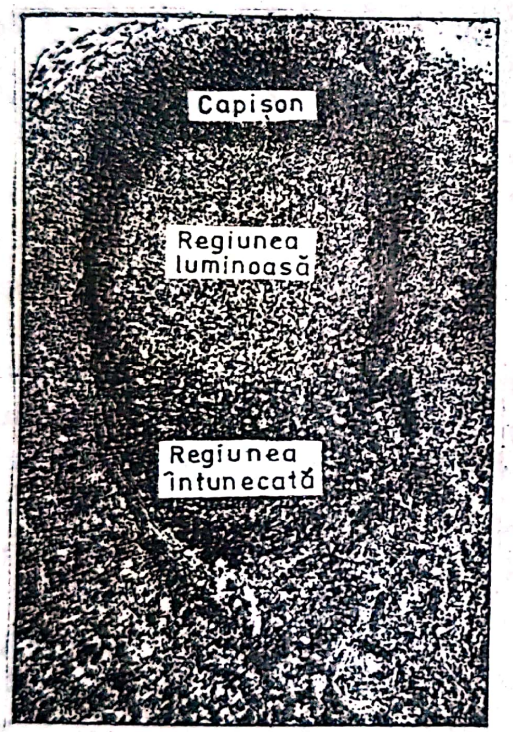

Fig.101. Imaginea de ansamblu a foliculului limfoid.

Zona paracorticală sau intermediară este difuză sau cu o vagă dispoziţie nodulară : nodulii sau foliculii terţiari. Această zonă, timus dependentă, este lipsită de centri clari (germinativi) are o reţea stromală reticulinică difuză, şi prezintă nişte venule postcapilare, caracterizate printr-un endoteliu cubic şi un perete subţire, cu tunica musculară redusă - venulele lui Schultze. (Fig. 102). La acest nivel arteriolele sînt absente.

Zona medulară constă din agregate de limfocite în jurul micilor vase sanguine, formînd cordoane ce se ramifică şi se anastomozează, terminîndu-se în zona hilului sub formă de anse sau în deget de mănuşă. (Fig.103). Cordoanele medulare sînt mai puţin evidente în limfoganglionul nesolicitat. Ele sînt formate dintr-o

stromă bogată de fibre reticulinice şi celule reticulare, printre care se găseşte parenchimul format din limfocite mici, plasmocite şi macrofage. Celulele dendritice lipsesc.

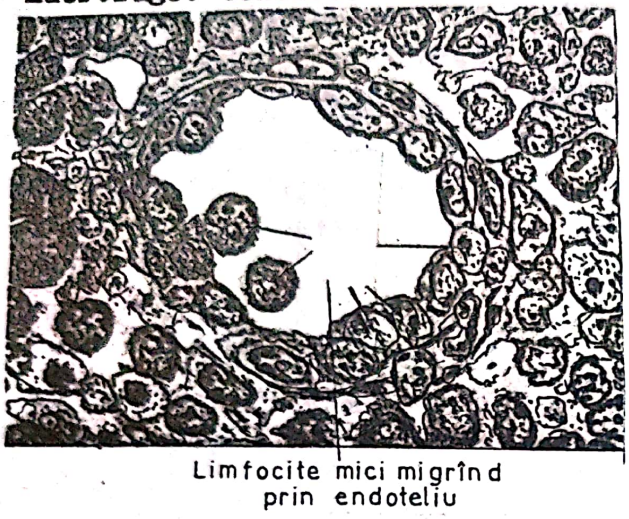

Fig.102. Venula postcapilară.

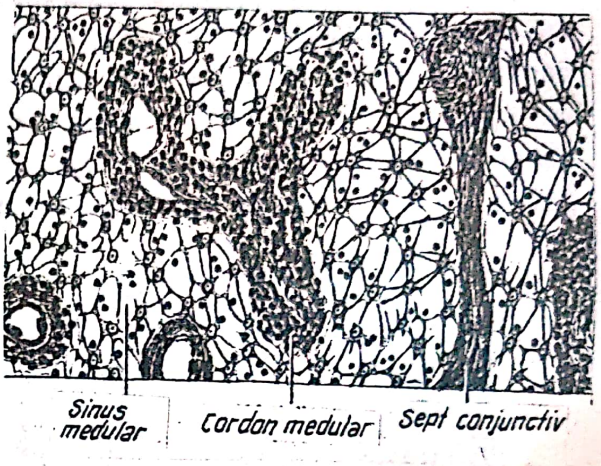

Fig.103. Zona medulară.



Fig.104. Citologia centrului clar.

Parenchimul limfoganglionului conţine un mic număr de granulocite şi de eritrocite. Numărul acestor elemente poate creşte mult după stimulare sau în stări patologice.

Se poate afirma deci că parenchimul limfoganglionului este structuralizat în următoarele trei zone : corticala superficială sau foliculară, regiune timus independentă, implicată în procesele de imunitate imediată, umorală; zona paracorticală, difuză, cu vag contur folicular, timus dependentă, implicată în procesele de imunitate celulară (hipersensibilitatea de tip întîrziat, procesul de

respingere a grefelor) şi medulara alcătuită din cordoane medulare. Acest aspect structural este dependent de dispoziţia vascularizaţiei arteriale ca şi de distribuţia capilarelor sinusoide limfatice.

Citologia limfoganglionului

Celulele cele mai numeroase din limfoganglioni sînt limfocitele mici, ce prezintă două varietăţi funcţionale : limfocite de tip B, ce populează cortexul superficial şi celulele de tip T, ce caracterizează zona paracorticală.

Centrii clari sau germinativi ai foliculilor secundari (Fig.104) sînt formaţi din : limfocite mari (limfoblaste) sau celule stem), care prin diviziuni dau naştere limfocitelor mijlocii şi mici; din imunoblaste, celule mari cu citoplasma bazofilă şi pironinofilă, cu nuclei mari şi palizi, denumite celule pironinofile sau celule suşe bazofile, fiind elementele de origine a celulelor imunocompetente. Se mai găsesc macrofage cu corpi tingibili, caracterizate prin blocuri citoplasmatice de ARN. Aceste macrofage, fagocitează antigenii pe care îi prelucrează şi îi prezintă limfocitelor. Tot în centrii germinali există, în special în zona întunecată, profundă, şi celule reticulare dendritice caracterizate prin lungi prelungiri citoplasmatice care realizează o textură caracteristică cu rol în reţinerea pentru un timp îndelungat a antigenului, fără a-l denatura sau digera.

Atît în centrii germinativi, cît şi în restul corticalei superficiale se mai găsesc limfocite medii şi mici, ca şi limfocite transformate blastic în urma stimulărilor antigenice. Se mai constată plasmocite tinere sau mature. Spre deosebire de polimorfismul citologic al corticalei superficiale, zona paracorticală are o structură mai omogenă, fiind formată practic numai din limfocite mici.

Vascularizaţia limfoganglionului

Arterele ganglionare ce pătrund la nivelul hilului se ramifică simultan cu traveele conjunctive şi formează în corticală un inel perifolicular ce asigură vascularizaţia centrilor clari, exclusiv de tip capilar. Aceste capilare sanguine sînt de tip comun. Sîngele venos se drenează prin venele lui Schulze din zona paracorticală şi prin venele centrale din cordoanele medulare, de unde prin venele trabeculare părăseşte ganglionul prin hil.

Circulaţia limfatică se face prin vasele aferente ce pătrund prin zona convexă şi prin cele eferente ce părăsesc ganglionul la nivelul hilului, între care se interpune sinusul marginal şi

respingere a grefelor) şi medulara alcătuită din cordoane medulare. Acest aspect structural este dependent de dispoziţia vascularizaţiei arteriale ca şi de distribuţia capilarelor sinusoide limfatice.

Citologia limfoganglionului

Celulele cele mai numeroase din limfoganglioni sînt limfocitele mici, ce prezintă două varietăţi funcţionale : limfocite de tip B, ce populează cortexul superficial şi celulele de tip T, ce caracterizează zona paracorticală.

Centrii clari sau germinativi ai foliculilor secundari (Fig.104) sînt formaţi din : limfocite mari (limfoblaste) sau celule stem), care prin diviziuni dau naştere limfocitelor mijlocii şi mici; din imunoblaste, celule mari cu citoplasma bazofilă şi pironinofilă, cu nuclei mari şi palizi, denumite celule pironinofile sau celule suşe bazofile, fiind elementele de origine a celulelor imunocompetente. Se mai găsesc macrofage cu corpi tingibili, caracterizate prin blocuri citoplasmatice de ARN. Aceste macrofage, fagocitează antigenii pe care îi prelucrează şi îi prezintă limfocitelor. Tot în centrii germinali există, în special în zona întunecată, profundă, şi celule reticulare dendritice caracterizate prin lungi prelungiri citoplasmatice care realizează o textură caracteristică cu rol în reţinerea pentru un timp îndelungat a antigenului, fără a-l denatura sau digera.

Atît în centrii germinativi, cît şi în restul corticalei superficiale se mai găsesc limfocite medii şi mici, ca şi limfocite transformate blastic în urma stimulărilor antigenice. Se mai constată plasmocite tinere sau mature. Spre deosebire de polimorfismul citologic al corticalei superficiale, zona paracorticală are o structură mai omogenă, fiind formată practic numai din limfocite mici.

Vascularizaţia limfoganglionului

Arterele ganglionare ce pătrund la nivelul hilului se ramifică simultan cu traveele conjunctive şi formează în corticală un inel perifolicular ce asigură vascularizaţia centrilor clari, exclusiv de tip capilar. Aceste capilare sanguine sînt de tip comun. Sîngele venos se drenează prin venele lui Schulze din zona paracorticală şi prin venele centrale din cordoanele medulare, de unde prin venele trabeculare părăseşte ganglionul prin hil.

Circulaţia limfatică se face prin vasele aferente ce pătrund prin zona convexă şi prin cele eferente ce părăsesc ganglionul la nivelul hilului, între care se interpune sinusul marginal şi

capilarele limfatice sinusoide.

Nervii intră în hilul ganglionului cu vasele sanguine, formînd plexuri perivasculare. In cordoanele trabeculare şi medulare nervii sînt independenţi de artere. In cortex toţi nervii sînt probabil de tip vasomotor.

Originea limfocitelor este dublă : o parte din ele provin din timus şi măduva osoasă şi populează anumite zone, pătrunzînd în ganglion prin străbaterea pereţilor venulelor postcapilare (Fig.102).

Ele sînt celule deja programate, dar virgine, n-au venit în contact cu antigenele, proliferarea lor în organele limfoide primare fiind antigeno-independentă.

O altă parte, mai mare, provine din multiplicarea limfocitelor T şi B, care luînd contact cu diverse antigene, se transformă blastic, se multiplică şi se diferenţiază în celule imunocompetente, imunoblaşti de tip T şi B. Proliferarea acestor ultime celule este antigeno-dependentă.

Celulele T pot părăsi ganglionul ca celule cu memorie şi intervin în răspunsurile secundare, sînt limfocite cu viaţă lungă, recirculante, care, antrenate în limfă, ajung din nou în sînge prin canalul toracic. Unele limfocite T sensibilizate devin citotoxice (Killer) şi distrug celulele străine, intervenind în respingerea grefelor şi în reacţia de hipersensibilitate de tip întîrziat. In sfîrşit, alte celule T cooperează cu limfocitele B şi macrofagele în vederea edificării răspunsului imun humoral, sînt celulele T helper.

Celulele B, devenite blastice în urma contactelor cu antigenele şi a cooperării cu limfocitele T helper şi cu macrofagele, se transformă în plasmocite şi vor elabora anticorpii.

In răspunsul mediat celular, antigenul (celule străine în cazul grefelor, celule canceroase, etc.) ajunge pe cale limfatică în ganglioni unde întîlneşte limfocitele T programate să reacţioneze cu acest antigen, limfocite localizate în zonele timodependente. Aceste limfocite se transformă blastic şi produc mai multe celule programate în acelaş fel. Majoritatea lor intră în circulaţie, trec în ţesutul conjunctiv, unde se află celulele străine, se aglomerează în jurul acestora, aderînd la suprafaţa lor şi prin acţiune directă, citotoxică, le distruge. Sînt celulele Killer. O parte din aceste celule, transformate în prezenţa antigenilor, iau aspect de limfocite mici şi părăsesc ganglionul, după ce au fost sensibilizate faţă de antigenele respective. Ele sînt mai numeroase, circulă, au o via-

ţă lungă şi la un nou contact cu acelaş antigen, acesta va fi distrus mult mai violent şi mai rapid. Aceste celule sînt denumite celule cu memorie. Violenţa şi rapiditatea rezultă din faptul că acum mult mai multe celule sînt capabile să devină Killer, deci la prima expunere. Celulele străine pot iniţia şi o reacţie umorală, anticorpii produşi acoperă antigenii de pe celula străină, încît aceasta nu mai este recunoscută de celula Killer; ca urmare, inducţia răspunsului mediat celular va fi inhibată.

Răspunsul mediat celular este important în distrugerea celulelor canceroase, ce prezintă antigeni diferiţi faţă de celulele normale ale organismului. El este responsabil de reacţia de hipersensibilitate întîrziată, ce apare la locul celei de-a doua expunere la antigen, răspunsul la prima expunere fiind minim sau chiar absent. Prima expunere determină formare de celule T cu memorie (limfocitele devin sensibilizate la antigen). La a doua întîlnire cu antigenul celulele cu memorie devin blastice, se formează astfel mai multe celule capabile să reacţioneze cu antigenul. Rezultă substanţe active ce produc importante leziuni inflamatorii, în care sînt antrenate şi alte celule (leucocite, macrofage). Acest tip de reacţie apare în tuberculoză şi în dermitele de contact la unele substanţe chimice.

Răspunsul umoral este determinat de o infecţie bacteriană ce induce transformarea limfocitelor B programate în celule blastice, ce vor forma plasmocite cu rol în elaborarea de anticorpi specifici pentru antigenele respective. Pentru ca o celulă B să fie programată să formeze anticorpi este nevoie de ajutorul unei celule T helper, ce intervine fie direct, fie prin intermediul unei celule reticulare. Răspunsul primar sau cel secundar cu formare de celule blastice duce la constituirea centrilor germinali.

Principalele funcţii ale limfoganglionilor sînt limfopoieza şi în mod secundar plasmocitopoieza şi monocitopoieza; funcţia de filtrare şi baraj, funcţia de apărare : fagocitoză şi elaborare de anticorpi; funcţia metabolică fiind rezervoare de nucleoproteine şi participînd în metabolismul lipidic prin lipodiereză şi lipopexie.

Limfoganglionii prezintă modificări legate de vîrstă : sînt mari la copii, cu foliculi bine dezvoltaţi şi centri mari reactivi, aspect ce explică limfocitoza fiziologică caracteristică acestei vîrste. La bătrîni ganglionii se atrofiază, parenchimul

este parţial sau total înlocuit prin ţesut adipos (involuţia adipoasă), sau prin ţesut conjunctiv (involuţia scleroasă).

Pe parcursul procesului de filtrare, o parte din componentele limfei (celule, proteine) sînt reţinute la nivelul limfoganglionilor. Limfa este astfel sărăcită, dar în acelaş timp ea va fi îmbogăţită prin limfocitele şi anticorpii nou formaţi la acest nivel.

SPLINA

Splina, cel mai mare organ limfatic din organism, este situată pe traiectul circulaţiei sanguine, fiind deci un organ hemolimfatic.

Histogenetic splina se dezvoltă în lunile a II-a, a III-a sub forma unei mase mezenchimatoase dispuse în jurul venei subintestinale (viitoarea venă portă). Ea se structuralizează în primul rînd prin pătrunderea în masa mezenchimală a vaselor venoase, iar mai tîrziu a celor arteriale, în jurul cărora se organizează cele două pulpe caracteristice.

Este delimitată la periferie de o capsulă albă sidefie, acoperită la exterior de celule mezoteliale şi formată din fibre colagene dense, fibre elastice, ca şi dintr-un număr redus de fibre musculare netede. De la nivelul hilului şi a capsulei iau naştere travee conjunctivo-elastice şi rare fibre musculare, ce împart stroma în compartimente incomplete, de formă piramidală, cu vîrful la hil şi baza spre periferie. Prin aceste travee circulă arterele, venele şi nervii.

Atît macro- cît şi microscopic splina este formată din două structuri, numite pulpa roşie şi pulpa albă. Pulpa albă este reprezentată prin ţesut limfatic dens, limfopoietic (splina avînd cea mai mare acumulare de ţesut limfatic din organism) localizat periarterial, sub formă de manşoane, numite tecile limfoide periarteriale şi de noduli, denumiţi foliculi splenici sau corpusculii lui Malpighi. Pulpa roşie este constituită de ţesut limfatic lax lacunar, de filtrare a sîngelui, de unde şi culoarea roşie a organului, structuralizat în jurul sinusurilor venoase sub formă de cordoane - cordoanele lui Bilroth.

Intrucît splina este structuralizată, pe de o parte de-a lungul arterelor şi capilarelor (pulpa albă), iar pe de altă parte în jurul sinusurilor venoase (pulpa roşie), studiul vascularizaţiei (Fig.105) devine necesar pentru înţelegerea organizării histologice.

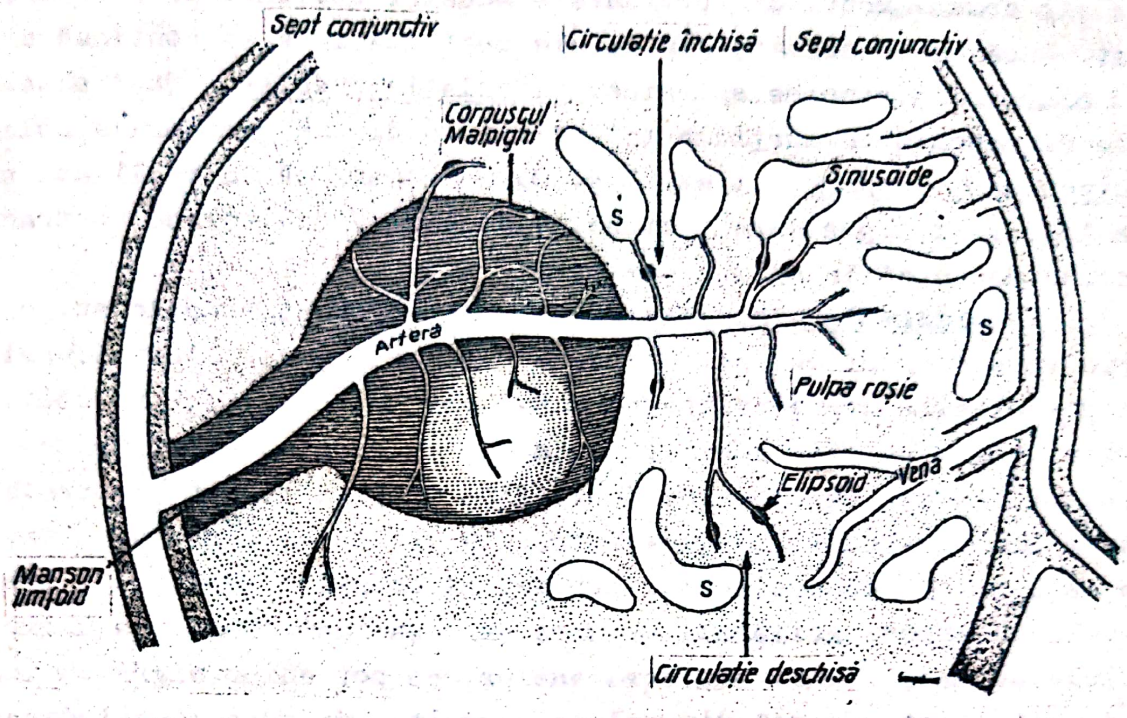

Fig.105. Schema circulației sanguine în splină.

Astfel, arterele care pornesc din hil odată cu traveele se împart în ramuri mici; o parte din ele sînt repartizate capsulei (artere capsulare), o altă parte, după un traiect intratrabecular (artere trabeculare), atunci cînd ajung la diametrul de 0,2 mm părăsesc traveele și pătrund în pulpă. La acest nivel locul adventicei este luat de o teacă reticulară, cu numeroase limfocite, constituind un manșon sau o teacă limfoidă, iar endoteliul este cuboidal sau prizmatic. Artera este denumită artera centrală. Aceste teci se lărgesc din cînd în cînd și formează nodulii limfatici, care prezintă centri germinali, iar artera capătă o poziție periferică - artera foliculară. Ea părăsește apoi nodulul limfatic și se împarte în 2 - 6 ramuri cu dispoziție radiară : arteriolele penicilate. Fiecare din acestea din urmă se divide în 2-3 arteriole, ce prezintă spre capătul lor terminal o îngroșare elipsoidală a peretelui : teaca lui Schweigger - Seidel; aceasta este formată dintr-o aglomerare de celule macrofagice, cu mare capacitate fagocitară, ce înconjoară endoteliul. In tot drumul lor prin pulpa albă arterele dau naștere la numeroase capilare, ce asigură nutriția țesutului limfatic a tecilor.

Arteriolele penicilate, înconjurate de o manta subțire limfocitară, se extind în pulpa roșie, în zona de întrepătrundere a celor două pulpe, denumită zona marginală și se continuă cu capilare

de tip comun. Modul de terminare a acestor capilare este controversat. După unele opinii, capilarele postarteriale se continuă direct cu sinusurile venoase splenice (circulaţie închisă), după altele ele se deschid în spaţiile interstiţiale dintre sinusurile splenice (circulaţie deschisă) (vezi Fig.105). Se pare că în realitate ambele tipuri sînt prezente : circulaţia închisă din splina contractată devine deschisă în splina destinsă.

Sistemul venos este reprezentat prin sinusurile splenice şi prin venele propriu-zise. Sinusurile splenice, structuri dinamice, cînd sînt dilatate şi pline cu sînge apar sub forma unor tuburi ciuruite, iar cînd sînt goale şi colabate au aspectul unor fante. Ele sînt delimitate de fibre de reticulină dispuse ca nişte spirale complete sau incomplete, legate între ele prin fine fibre de reticulină ce se continuă cu acelea ale stromei cordoanelor. Rezultă o membrană bazală cu aspect grilajat, printre care se insinuiază prelungirile celulelor macrofagice ale cordoanelor, ce pot chiar migra în lumen. Endoteliul este format din celule alungite, dispuse longitudinal şi distanţat unele de altele (Fig.106). Acest endoteliu este lipsit de capacitate fagocitară.

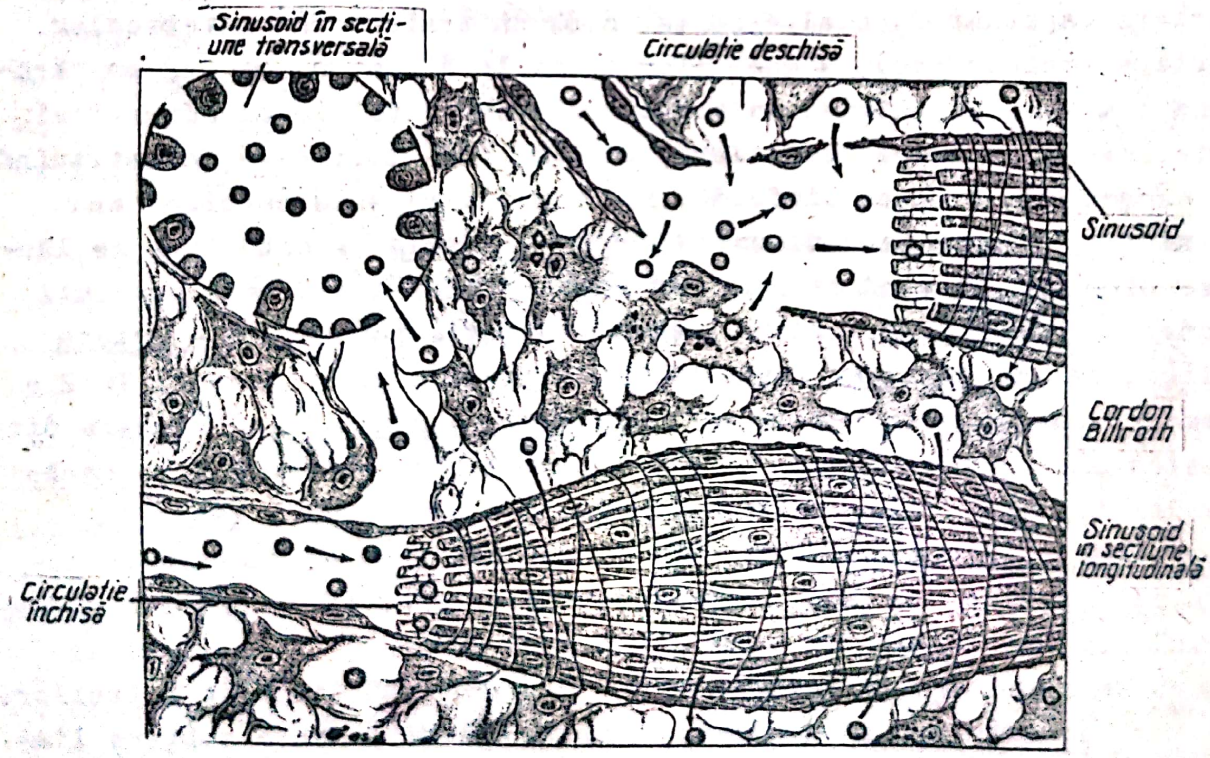

Fig.106. Structura pulpei roşii splenice.

Deci sinusurile venoase splenice, ca şi sinusul marginal al

limfoganglionilor, prezintă perete discontinuu, sîngele pătrunzînd în lumenul lor, fie după o prealabilă filtrare prin interstiţiul cordoanelor splenice, fie direct din capilarele postarteriale. Sinusurile formează vene intratrabeculare, ce drenează sîngele în venele hilului şi apoi în vena splenică, dotată cu o medie musculară bine dezvoltată, ce poate, în unele condiţii, oblitera în întregime lumenul.

Vase limfatice nu se găsesc în splină decît numai la nivelul capsulei şi a traveelor.

Structura spongioasă a splinei îi conferă rol în procesul de stocare a sîngelui, acesta putînd fi restituit circulaţiei în anumite condiţii. Evacuarea sîngelui din organ este în mare măsură un proces pasiv : contracţia arterelor împiedecă pătrunderea sîngelui în pulpa roşie, realizînd condiţiile de revenire la normal a fibrelor elastice destinse; la acestea se adaugă contracţia fibrelor musculare netede din capsulă şi travee, care forţează astfel sîngele sechestrat în interstiţiul splenic să treacă în sinusurile venoase şi apoi în vene.

Stroma splinei este reticulinică, cu ochiuri mici ce găzduiesc ţesutul limfoid dens şi ochiuri mari, alungite, corespunzînd pulpei roşii, adică ţesutului limfatic lacunar de filtrare (Fig.107). Stroma reticulinică este ancorată pe reţeaua conjunctivă a traveelor emise de capsulă.

Fibrele colagene ale traveelor se continuă direct cu fibrele reticulare stromale, care sînt învelite şi izolate complet de către prelungirile celulelor stelate reticulare. Fibrele de reticulină ale pulpei roşii se fuzionează cu spiralele membranelor bazale, ce formează peretele sinusurilor venoase, iar celulele reticulare sînt ancorate pe aceşti pereţi prin procese citoplasmatice, ce se fixează perpendicular pe axul longitudinal al sinusurilor (Fig.106). Aceste celule reticulare sînt asemănătoare pe plan ultrastructural cu fibroblastele, cu excepţia unei abundente cantităţi de filamente în citoplasma periferică. Unele din celulele reticulare ar reprezenta macrofage fixe.

Parenchimul splenic

Pulpa albă este constituită din tecile limfoide periarteriale, reprezentînd regiuni timus dependente şi din nodulii (foliculii) limfatici - corpusculii lui Malpighi, regiuni bursodependente.

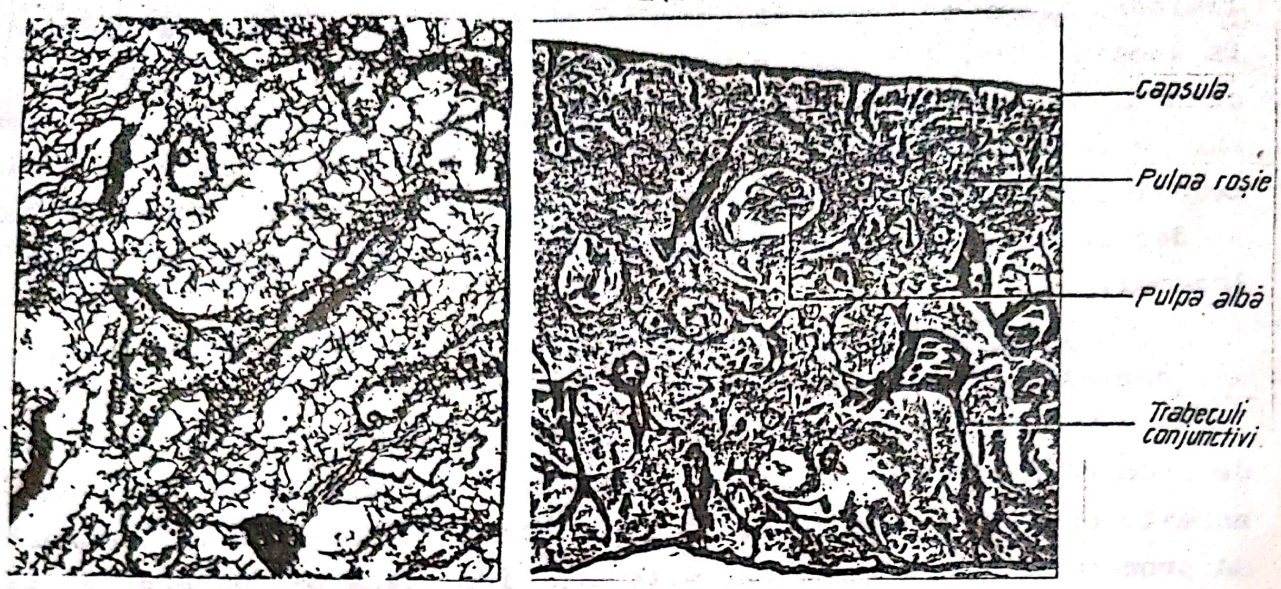

Fig.107. Stroma splinei - evidenţiată prin impregnare argentică - stînga - aspect de ansamblu, dreapta - detaliu.

Tecile limfoide periarteriale prezintă o organizare similară cortexului profund al limfoganglionilor, fiind formate din aglomerări de limfocite mici de tip T, cu rare plasmocite şi macrofage (Fig.108). Capacitatea fagocitară a acestor macrofage este mai mică decît a celor din pulpa roşie.

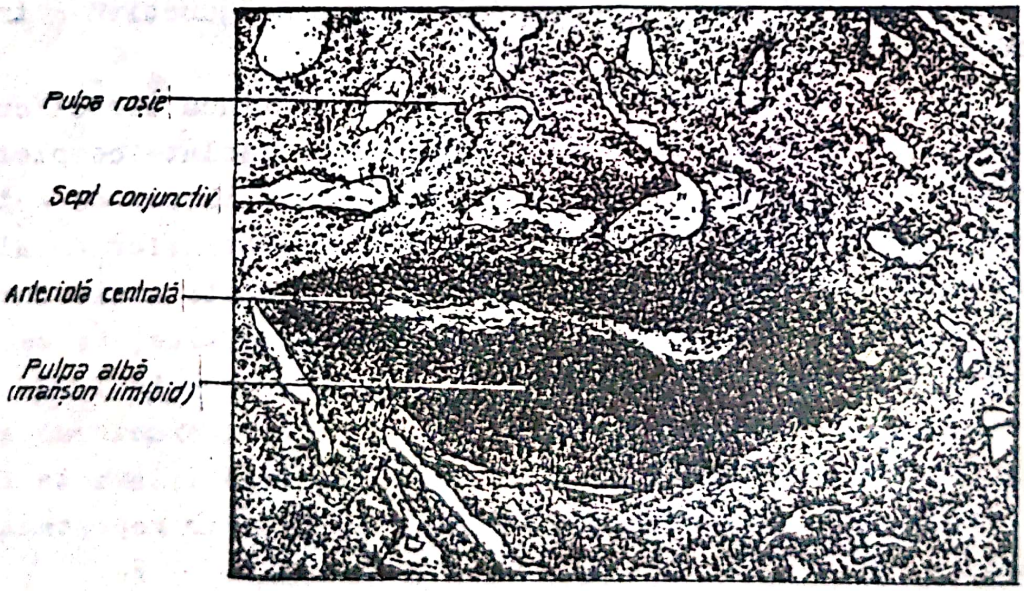

Fig.108. Aspectul microscopic al unei teci limfoide.

Nodulii splenici, care pot fi de tip primar (areactiv) sau secundar (reactiv), cu centri clari (germinativi), sînt asemănători cu cei din limfoganglioni, cu diferenţa că şi ei, ca şi tecile lim-

foide, conţin o arteriolă localizată periferic sau uneori central (arteriola foliculară) iar zona clară cu acea porţiune întunecată subţire de limfocite este orientată spre pulpa roşie.(Fig.109).



Fig.109. Aspectul unui corpuscul Malpighi.

Pulpa roşie apare în preparatele histologice uzuale formată dintr-un sistem lacunar, reprezentat prin sinusurile venoase, separate printr-un sistem de cordoane - cordoanele lui Bilroth, ce conţin limfocite, plasmocite, macrofage încărcate cu pigment hematic, numeroase eritrocite şi un număr variat de granulocite neutrofile.(Fig.110).

In preparatele tridimensionale, obţinute prin injectări intravitale, cordoanele lui Bilroth nu există, ele reprezentînd de fapt un fals aspect histologic. Ele sînt în realitate spaţiile interstiţiale ale pulpei roşii, situate între sinusurile venoase, apărînd ca o reţea tridimensională, foarte fină, formată din prelungirile celulelor reticulare stelate, între care se găseşte o mare varietate de celule (limfocite, plasmocite, macrofage, eritrocite). Interstiţiile dintre aceste celule apar ca un sistem cavernos, ce comunică liber cu sinusurile venoase, prin spaţiile longitudinale dintre celulele endoteliale.(Fig.111).

Zona de trecere dintre pulpa roşie şi cea albă, în jurul foliculilor limfatici şi a tecilor periarteriale este denumită zona marginală, ce conţine sinusuri venoase mai mici, mai puţine limfocite decît tecile şi foliculii, dar mai multe decît în pulpa roşie. Este regiunea pulpei roşii ce primeşte sîngele arterial. Prin

această zonă limfocitele T sînt eliberate din sînge, o mică parte ajung în foliculi unde întîlnesc celulele reticulare şi prin intermediul acestora iau contact cu limfocitele B, cea mai mare parte pătrunzînd în tecile arteriale.

Introducerea experimentală a unui antigen, ce induce un răspuns umoral, a evidenţiat apariţia de celule blastice, dezvoltate din limfocitele B, atît în zona marginală cît şi în centrii germinali, celule ce se transformă în plasmocite şi elaborează anticorpi. Ar rezulta deci că şi zona marginală este bursodependentă.

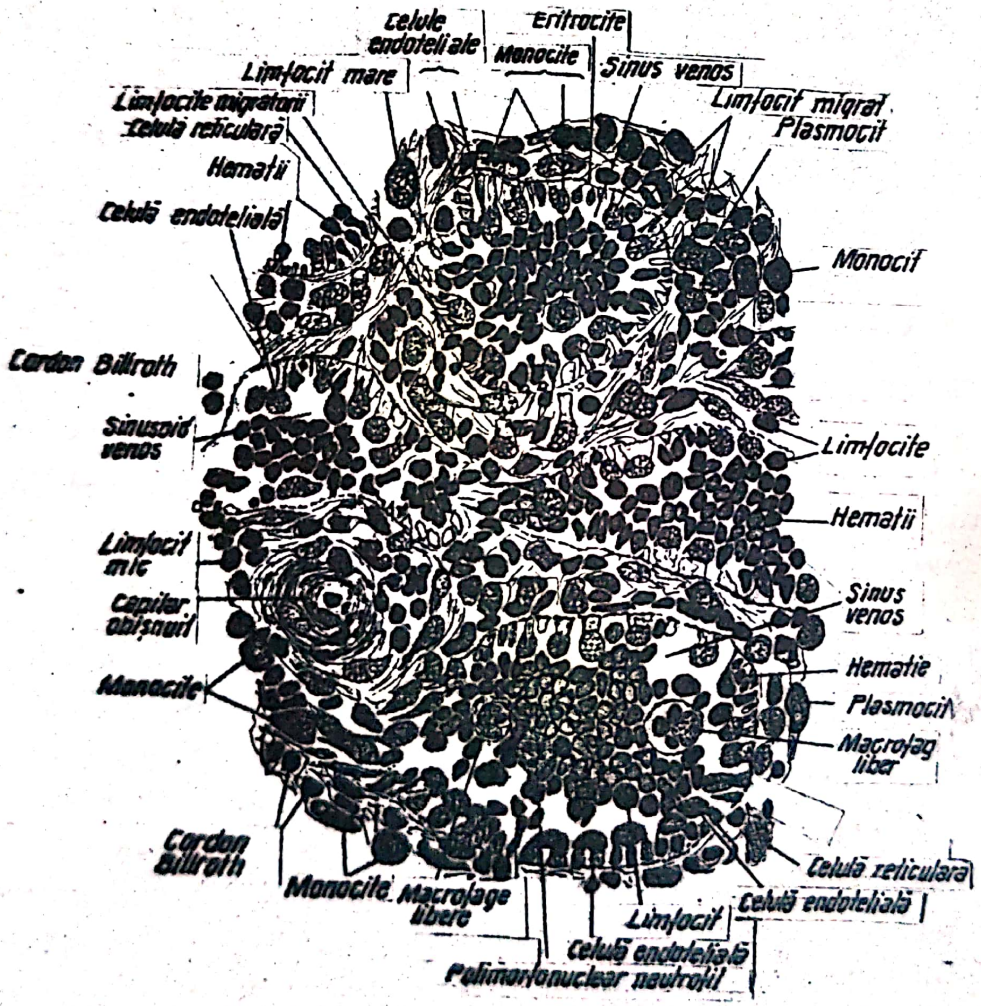

Fig.110. Citologia generală a pulpei roşii.

In unele condiţii patologice (anemii, leucemii), capacitatea mielopoietică din perioada embrionară poate reapare la acest nivel, proces cunoscut sub denumirea de <u>metaplazie mieloidă</u>.

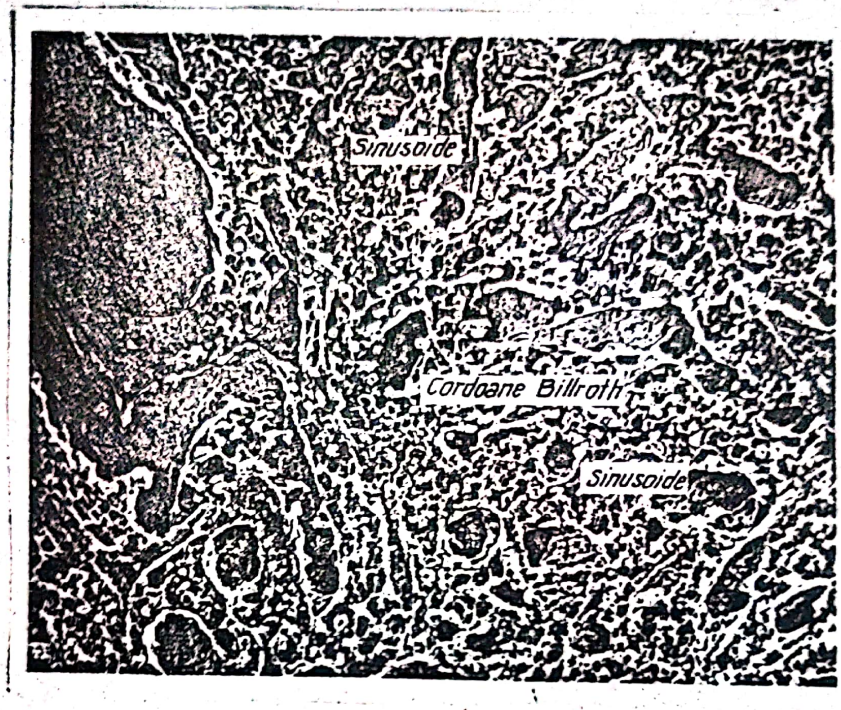

Fig.111. Aspectul electronomicroscopic de baleiaj al sinusoidelor splenice şi al cordoanelor Billroth.

Principalele funcţii ale splinei sînt :

1) funcţia limfopoietică : în viaţa postnatală splina produce numai elemente ale seriei limfoide, la unele animale şi la om în condiţii patologice formînd şi elemente mieloide;

2) funcţia de filtrare a sîngelui realizată prin numeroasele macrofage ce populează cordoanele splenice şi care provin probabil din monocitele sanguine; acestea captează elementele particulate şi substanţele antigenice aduse din sînge, iniţial la nivelul zonei marginale şi apoi în restul pulpei roşii;

3) splina reprezintă un rezervor pentru sînge, pe care-l pompează în circulaţie la nevoie, de aceea, în mod normal, apare destinsă;

4) funcţia marţială, legată de metabolismul fierului, pe care-l retrimite în circulaţie, după ce l-a extras din hemoglobina eritrocitelor uzate sau îmbătrînite, ce au fost fagocitate de macrofage;

5) funcţia de concentrare a elementelor figurate, pe care le separă de plasma în care sînt suspendate, le reţine pentru un timp

şi apoi le trimite în circulaţie;

6) funcţia hemolitică, cu producerea de bilirubină, ce este trimisă spre ficat, pentru a deveni un constituent al bilei. La aceasta se adaugă şi o redusă funcţie granulolitică şi plachetolitică;

7) funcţia metabolică, splina participînd în metabolismul apei, calciului, potasiului, lipidelor, colesterolului şi proteinelor;

8) funcţia de apărare realizată prin capacitatea de fagocitoză şi de producere de anticorpi.

Splina reacţionează rapid în variate condiţii patologice. Se măreşte în staza cardiacă, în infecţiile acute şi în septicemii. La copii poate prezenta foliculi numeroşi şi hipertrofici, realizînd, atunci cînd se asociază cu hipertrofia timusului şi a limfoganglionilor starea timico-limfatică.

AMIGDALELE

Amigdalele palatine, linguale şi cea faringiană alcătuiesc cercul Waldeyer şi sînt reprezentate prin ţesut limfoid aglomerat sub epiteliul buco-faringian, cu rol în producţia de limfocite.

Spre deosebire de limfoganglioni, amigdalele nu sînt localizate pe traiectul limfatic, nu au o stromă pur citofibrilară şi nu au o capsulă propriu-zisă.

Amigdalele palatine sînt în număr de două, localizate în corionul de la nivelul oro-farinx-ului. Parenchimul limfoid este reprezentat de numeroşi foliculi limfatici agminaţi, acoperiţi la exterior de epiteliul faringian. Fiecare amigdală are 10-20 invaginaţii epiteliale, numite cripte, în care se găsesc numeroase limfocite, celule epiteliale descuamate, germeni microbieni (Fig.112).

Ţesutul limfoid este delimitat de ţesuturile subjacente printr-o zonă de ţesut conjunctiv dens, numită impropriu capsulă, cu rol de barieră împotriva diseminării infecţiilor amigdaliene.

In puseele infecţioase, numite amigdalite, se pot forma dopuri purulente la nivelul criptelor.

Amigdalele linguale, mai mici şi mai numeroase, sînt localizate la baza limbii, fiind acoperite de epiteliul bucal. Fiecare amigdală are o singură criptă, în fundul căreia, spre deosebire de amigdalele palatine, se deschid canalele excretoare ale unor glande mucoase. Scurgerea continuă a secreţiei glandelor îndepărtează

detritusurile alimentare şi microbii, ceea ce explică raritatea inflamaţiilor la acest nivel.

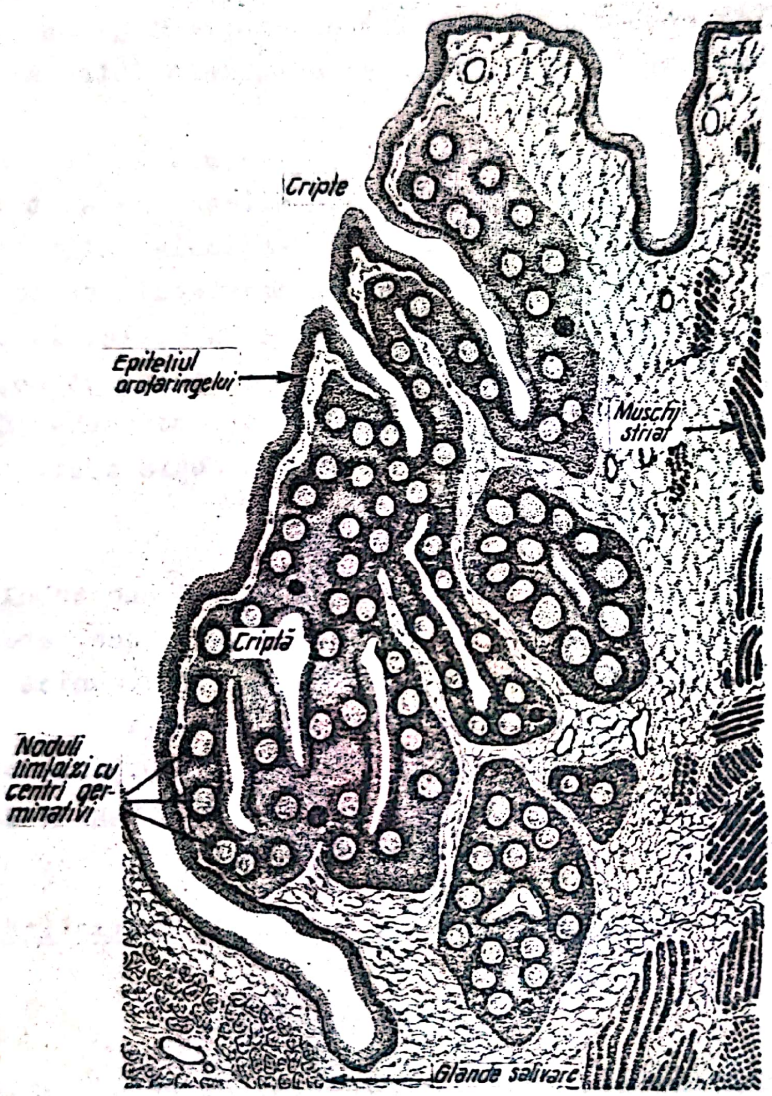

Fig.112. Schema de organizare a unei amigdale palatine.

Amigdala faringeală, unică, este situată în porţiunea supero-posterioară a faringelui. Este acoperită de epiteliul respirator cutat, deşi se pot observa şi zone de epiteliu stratificat, lipsite de cripte.

Ţesutul conjunctiv dens care delimitează în profunzime ţesutul limfoid organizat difuz şi nodular, este mult mai redus în comparaţie cu cel al amigdalelor palatine.

SISTEMUL DIGESTIV

Sistemul digestiv, compus din tractusul digestiv şi glandele sale anexe, îndeplineşte rolul de a transforma alimentele ingerate în metaboliţii necesari proceselor de creştere şi de eliberare a energiei. Concomitent el constituie şi o barieră între mediul extern şi mediul intern al corpului.

Procesul complex al digestiei, care are loc în sistemul digestiv, începe în cavitatea bucală, unde alimentele sînt triturate prin masticaţie, umectate şi îmbibate cu enzimele salivare; continuă în stomac, unde urmează fluidificarea şi amestecul lor cu secreţia gastrică, apoi în intestin, la care nivel alimentele, în urma contactului cu secreţiile intestinale, hepatice, pancreatice, sînt transformate în principii simple (amino-acizi, monozaharide, acizi graşi) şi absorbite. Tot aici are loc şi absorbţia apei.

Tractusul digestiv

Din punct de vedere anatomic, tractusul sau tubul digestiv străbate mai multe regiuni ale corpului : gît, torace, abdomen, perineu şi este constituit din organe cavitare, ce comunică între ele, cît şi cu exteriorul la nivelul ambelor extremităţi.

In raport cu diafragmul, se distinge o porţiune supradiafragmatică, compusă din conductul buco-faringo-esofagian şi o porţiune subdiafragmatică - tubul gastro-intestinal.

Porţiunea digestivă supradiafragmatică

CAVITATEA BUCALA

Mărginită anterior de buze, lateral de obraji şi comunicînd posterior cu faringele, cavitatea bucală are o formă cubică şi conţine în interiorul său limba, dinţii şi glandele salivare.

Mucoasa care acoperă cavitatea bucală, de origine ecto-mezodermică, reprezintă o vastă suprafaţă de recepţie pentru simţul tactil, termic şi în special gustativ.

Ea este constituită dintr-un corion conjunctiv şi un epiteliu de tip pavimentos stratificat fără keratinizare; acesta în funcţie de localizare şi rolul îndeplinit, prezintă unele particularităţi, care permit delimitarea unei regiuni vestibulare şi a unei regiuni masticatorii.

Scanned with OKEN Scanner

Histogenetic, regiunea vestibulului, glandele salivare din regiunea palatină şi cele 2/3 anterioare a limbii derivă din ectoderm, în timp ce 1/3 posterioară a limbii, ca şi tot restul tractului gastro-intestinal îşi au originea în endoderm.

Regiunea vestibulară sau vestibulul este mărginită anterior de buze şi lateral de obraji; peretele posterior face parte din regiunea masticatorie şi este reprezentat de dinţi şi de gingie ce tapetează arcadele dentare.

Buzele sînt două cute musculo-membranoase, fiecare prezentînd o faţă externă, o margine liberă şi o faţă internă (Fig.113).

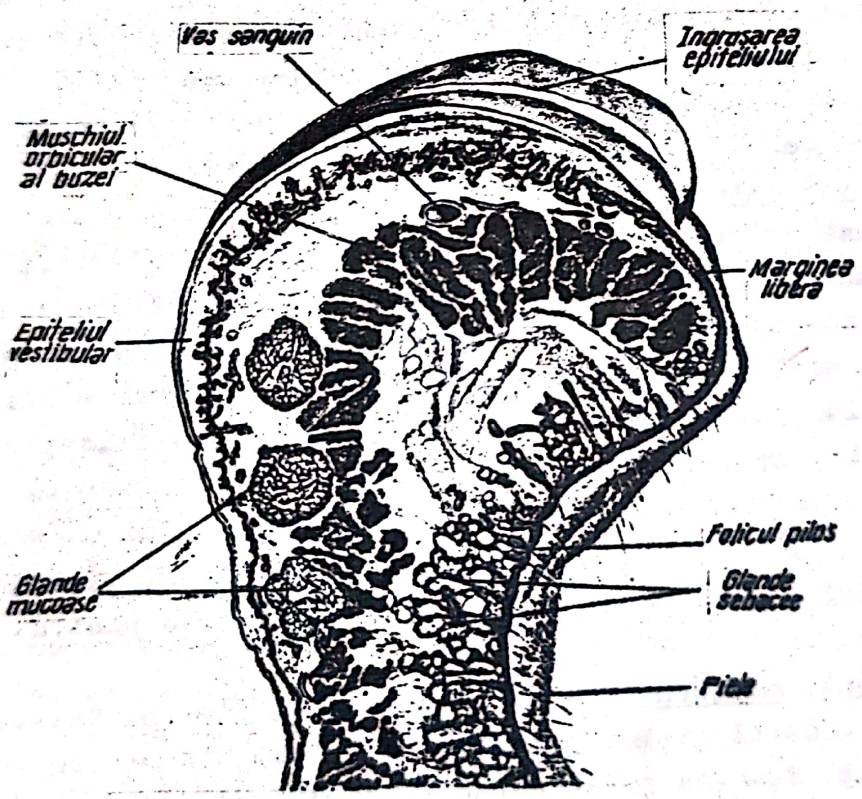

Fig.113. Secţiune sagitală prin buza unui nou născut.

Faţa externă sau cutanată este acoperită de un tegument subţire, aderent de scheletul musculo-conjunctiv, tegument prevăzut cu fire de păr, glande sebacee şi glande sudoripare.

Marginea liberă, roşie, constituie o zonă de tranziţie, tapetată de un epiteliu pavimentos stratificat fără keratinizare, lipsit de fire de păr, glande sebacee şi sudoripare. Culoarea roşie este determinată de prezenţa a numeroase capilare în papilele alun-

gite ale corionului, transparenţa fiind datorată eleidinei de la nivelul epiteliului nekeratinizat. Porţiunea posterioară a marginelor libere este mai îngroşată la nou născut, adaptare necesară procesului de supt. Integritatea marginilor libere este dată de permanenta stare de umectare a buzelor de către limbă. In zona aceasta de mucoasă, transformarea epiteliului nekeratinizat în epiteliu keratinizat duce la apariţia leucoplaziilor, leziuni care pot constitui stări precanceroase. Leucoplaziile sînt favorizate de inflamaţii cronice, de fumat sau de expunerea prelungită la razele solare.

Faţa internă a buzelor, sau faţa vestibulară, conţine o mucoasă cu un epiteliu stratificat pavimentos fără keratinizare, şi este mai groasă decît tegumentul feţii cutanate. Corionul, spre deosebire de corionul marginilor libere, are papilele scurte şi conţine glande microscopice acinoase, de tip sero-mucos, numite glandele labiale. După unii autori, corionul ar mai conţine şi glande sebacee, fără fire de păr. Glandele sudoripare lipsesc total.

Pereţii laterali ai vestibulului, sau jugali, sînt tapetaţi de o mucoasă, care în general nu prezintă particularităţi faţă de mucoasa bucală. Submucoasa este constituită din fibre colagene, care se continuă cu epimisiumul musculaturii striate a obrajilor, ceea ce realizează o strînsă unire şi împiedică formarea pliurilor şi prinderea lor între arcadele dentare în cursul masticaţiei.

Pe părţile laterale ale vestibulului se deschid cele două canale Stenon ale glandelor parotide, la nivelul celui de al 2-lea molar superior. La adult aceste glande sînt de tip seros, dar la nou născut celulele lor prezintă şi reacţii pozitive pentru coloranţii mucusului.

Regiunea masticatorie corespunde gingiilor şi palatului dur. Structura histologică a mucoasei este adaptată pentru funcţia de masticaţie şi fiecare şi se caracterizează printr-un epiteliu pavimentos stratificat cu orto- şi parakeratinizare, situat pe un corion dens; submucoasa este absentă la nivelul gingiei.

Epiteliul gingival are un indice mitotic foarte crescut = 1,37, ceeace traduce o capacitate mare de regenerare. În dreptul dinţilor epiteliul se inseră pe colet şi face parte din parodonţiu. Pe măsura înaintării în vîrstă, se produce o deschidere şi o lărgire a şanţului dento-gingival. La acest nivel se adună material proteic, care prin calcificare constituie tartrul dentar. Corionul gingival are papilele adînci, este dens şi bogat în fibre colagene, an-

corate direct pe periostul osului alveolar. El conţine numeroase celule limfoide, izolate şi grupate, în special la nivelul şanţului gingival. Uneori poate prezenta resturi epiteliale, care se pot calcifica constituind "perlele lui Serres".

Palatul dur constituie plafonul cavităţii bucale şi prezintă o mucoasă de tip masticator şi o submucoasă aderentă prin fibre colagene de periostul subjacent

In continuarea palatului dur se găseşte palatul moale, zonă nemasticatorie, alcătuită în porţiunea centrală de cîteva straturi de muşchi striat şi ţesut conjunctiv fibros; în exterior se găseşte o submucoasă redusă, separată de mucoasă printr-o reţea elastică. Submucoasa este laxă şi prezintă glande acinoase de tip mucos şi ţesut adipos periglandular. Mucoasa palatului moale, care se continuă cu mucoasa planşeului cavităţii nazale, prezintă un epiteliu pavimentos stratificat fără keratinizare, iar corionul conţine papile înalte.

Mucoasa bucală este într-o permanentă dinamică, atît epiteliul, cît şi corionul fiind hormono-dependente. La femeie, celulele epiteliale descuamate pot ilustra evoluţia ciclului ovarian. Corionul poate prezenta şi el modificări fiziologice, în sensul unei congestii în decursul menstruaţiei şi sarcinii. Pe frotiurile obţinute din mucoasa bucală se poate identifica cromatina sexuală (corpusculul Barr), prezentă într-o anumită proporţie în celulele epiteliale ale femeii.

Patologic, mucoasa bucală suferă modificări şi în cursul unor boli cu alte localizări sau a unor boli generale, cum ar fi intoxicaţiile, leucemiile, bolile infecto-contagioase, etc.

In interiorul cavităţii bucale se găseşte limba şi dinţii.

Limba este un organ muscular, cu rol deosebit în deglutiţie (înţelegînd aici şi rolul ei în supt), în vorbirea articulată şi în recepţia gustului.

Faţa inferioară şi feţele laterale ale limbii sînt netede, iar epiteliul ce le învelesţe este de tip pavimentos stratificat fără keratinizare. Faţa superioară a limbii este de aspect neregulat, catifelat, cu mici neregularităţi, numite papile linguale (Fig.114). Acestea reprezintă o hipertrofie adaptativă a limbii, fiind constituite dintr-un ax conjunctivo-vascular acoperit de epiteliu.

Se descriu 4 tipuri de papile : filiforme, fungiforme, caliciforme şi foliate, primele 3 obişnuite la om, ultimul întîlnit

în special la animale.

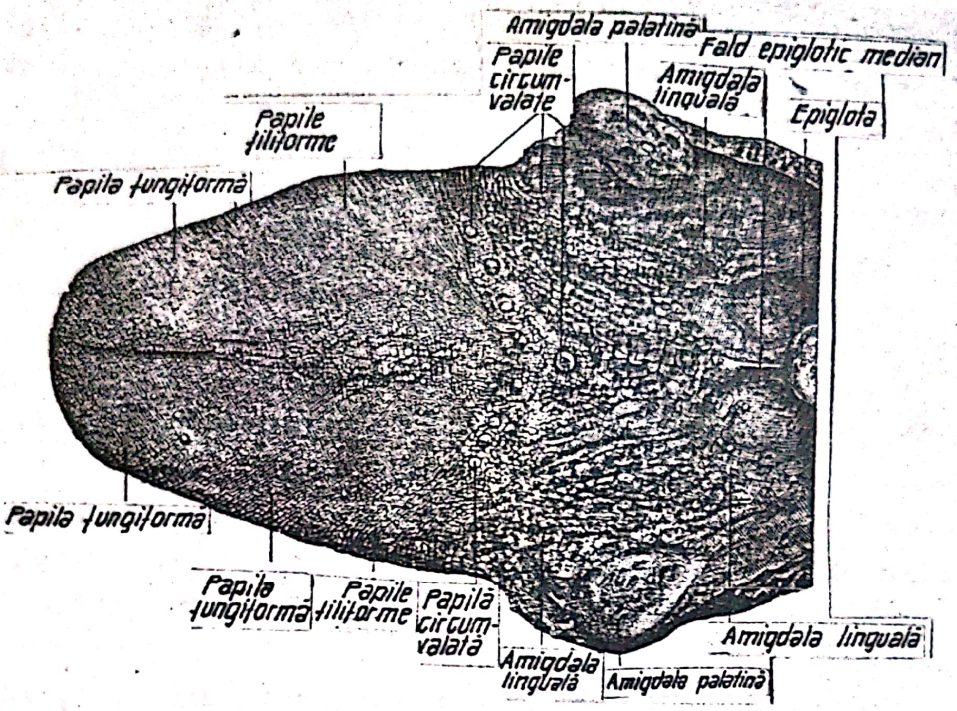

Fig.114. Aspectul feţei superioare a limbii.

Papilele filiforme sînt conice, simple sau bifide, cu o înălţime de 2-3 mm. Sînt cele mai numeroase, fiind răspîndite uniform pe feţele laterale şi faţa superioară a limbii (Fig.114 şi 115). Aceste papile sînt acoperite de un epiteliu pavimentos stratificat cu keratinizare la nivelul vîrfurilor, epiteliu care se descuamează uşor. In anumite stări patologice, cum ar fi stările febrile sau tulburările digestive, descuamarea nu mai are loc; persistenţa celulelor keratinizate, dă limbii un aspect nisipos, aşa zisa limba saburală, sau încărcată (saburro = nisip).

Papilele fungiforme sînt mai rare şi răspîndite pe faţa superioară a limbii, printre precedentele. Apar ca puncte roşii, datorită corionului bine vascularizat şi a epiteliului nekeratinizat. Microscopic ele au forme de ciuperci, putînd prezenta pe feţele lor laterale muguri gustativi.

Papilele caliciforme sau circumvalate formează V-ul lingual şi sînt de obicei în număr de 9 (cu variaţii între 9 şi 12) (Fig. 114). Sînt voluminoase, cu înălţimea de 1 - 1,5 mm şi grosimea de 1 - 1,3 mm, fără a depăşi însă suprafaţa limbii. O papilă e constituită dintr-o ridicătură centrală a corionului acoperită de epiteliu nekeratinizat, numită mamelon, cu suprafaţa netedă sau neregulată,

înconjurată de un şanţ (vallum = şanţ), la care nivel se deschid canalele glandelor seroase situate la baza limbii (glandele lui Ebner) (Fig.115). Epiteliul găzduieşte în grosimea sa, în special în şanţul de delimitare, numeroşi muguri gustativi voluminoşi.

Papilele foliate sînt rare la om, apar mai bine dezvoltate la nou născut şi au forma unor pliuri paralele. Si la nivelul lor se pot găsi muguri gustativi.

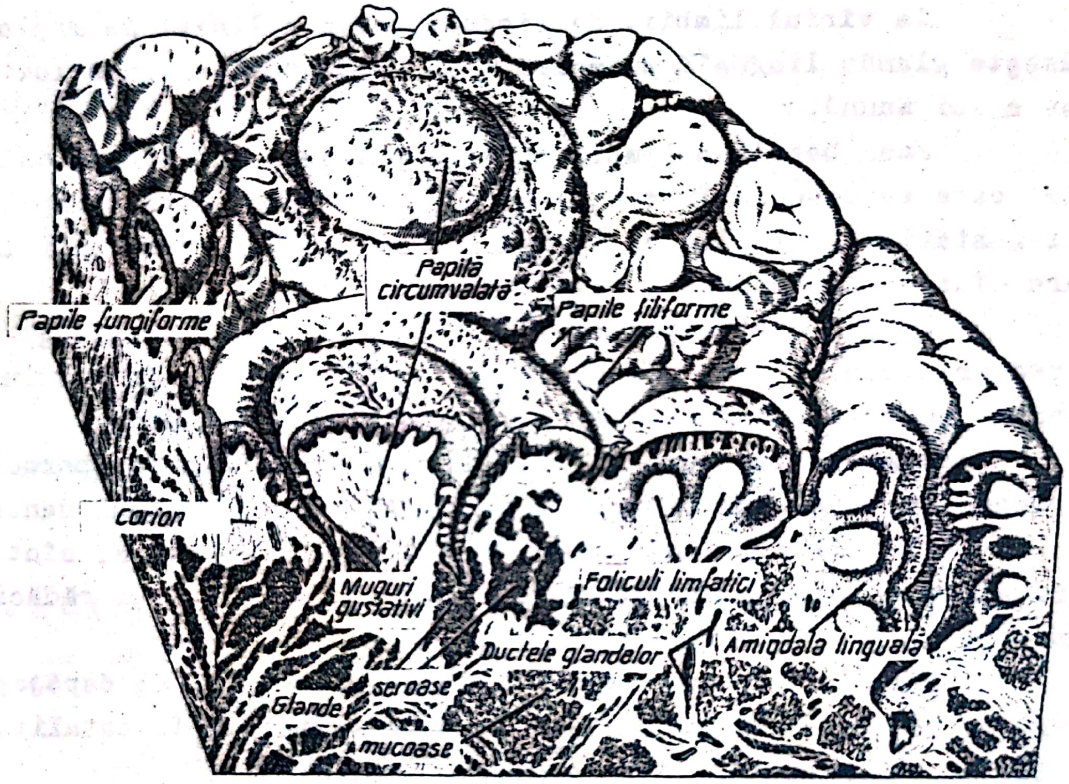

Fig.115. Secţiune prin faţa dorsală a limbii în regiunea V-ului lingual.

Se pare că vîrful limbii percepe în special gustul dulce, mijlocul şi porţiunea posterioară gustul amar, feţele laterale gustul acru şi sărat. In plus sînt percepute şi gustul metalic şi alcalin.

Mugurii funcţionează sincron. Saliva e aceea care are rol în umectarea porilor gustativi şi în spălarea lor.

La baza limbii, proeminînd la suprafaţă, se găsesc amigdalele linguale, acoperite de epiteliul pavimentos stratificat nekeratinizat. Fiecare amigdală conţine cîte o criptă, în fundul căreia adeseori se deschid canalele excretoare ale glandelor mucoase de la

baza limbii; prin scurgerea lor continuă sînt îndepărtate detritusurile alimentare, resturile celulare şi microbii din criptă, de unde şi raritatea inflamaţiilor de la acest nivel.

Mucoasa învelește şi aderă de musculatura linguală, care este striată, de tip scheletal; ea este constituită din fascicole, printre care se găsesc fibre colagene, ţesut adipos şi glande acinoase de tip seros şi mucos a căror canale străbat corionul mucoasei, pentru a se deschide la suprafaţa limbii.

La vîrful limbii, de fiecare parte a liniei de mijloc se găseşte glanda linguală anterioară seromucinoasă (glanda lui Blandin sau a lui Nuhn).

Zona bazală a limbii conţine glandele lui Ebner, de tip seros, care se deschid în şanţul papilelor circumvalate şi spală mugurii gustativi. Tot aici se mai găsesc şi glandele rădăcinii limbii care sînt de tip mucos.

Dinţii sînt formaţiuni dure cu rol în masticaţie şi în vorbirea articulată. Sînt situaţi în cavităţi speciale la nivelul maxilarului superior şi inferior, numite alveolele dentare.

Dintele împreună cu aparatul său de susţinere (parodonţiul) formează unitatea funcţională numită odonton sau organul dentar.

Toţi dinţii, indiferent de formă şi localizare, sînt constituiţi din 3 porţiuni : coroana, coletul sau gîtul şi rădăcina (în număr de la 1 - 3) (Fig.116).

Coroana este porţiunea vizibilă a dintelui ce depăşeşte marginea alveolară a maxilarului şi este acoperită în totalitate de smalţ.

Gîtul sau coletul este o porţiune îngustă, situată între coroană şi rădăcină, la nivelul lui inserîndu-se gingia.

Rădăcina este porţiunea dintelui inclusă în alveola dentară, terminîndu-se printr-un vîrf, numit apex.

In interiorul dintelui există o cavitate, mai largă la nivelul coroanei, numită camera pulpară şi mai îngustă la nivelul rădăcinii - canalul pulpar, care comunică cu ţesuturile peridentare prin orificiul dentar.

Dintele în întregime este format dintr-un ţesut conjunctiv calcificat, numit dentina sau ivoriu, acoperit la nivelul coroanei de ţesut dur, de origine epitelială, numit smalţ (email sau adamantina) şi la nivelul rădăcinei de ţesut osos numit ciment.

Dentina este primul ţesut dur care ia naştere în timpul

dezvoltării dinţilor. Are o culoare alb-gălbuie, ce depinde de gradul său de mineralizare. Din punct de vedere chimic conţine 70 % substanţe minerale (în special fosfat şi carbonat de calciu) incluse într-o matrice de natură glicoproteică complexă.

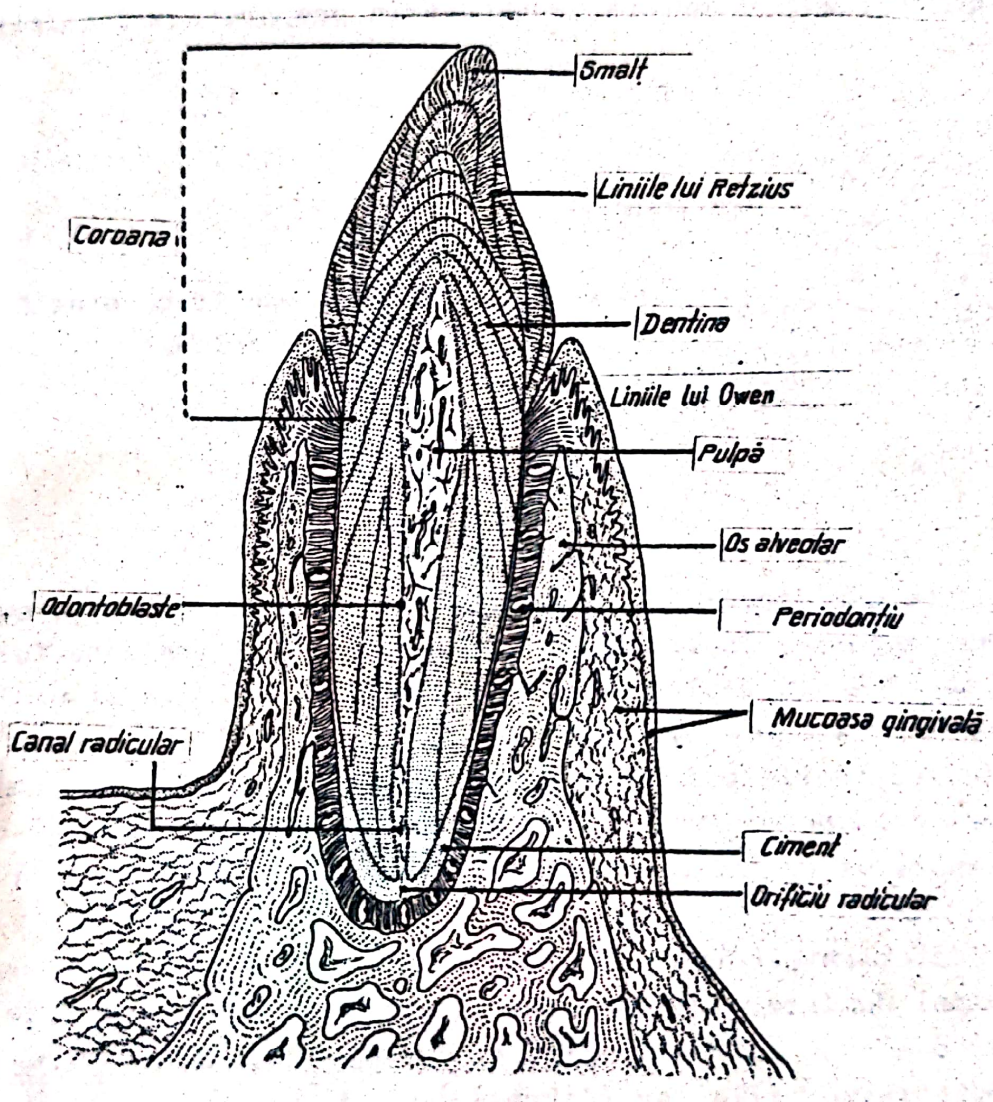

Fig.116. Secţiune sagitală printr-un incisiv implantat în alveolă.

Din punct de vedere morfologic, dentina unui <u>dinte uscat</u> este străbătută de foarte numeroase canalicule paralele, sinuoase (în forma literei S), subţiri (cu diametrul de 2 microni), orientate perpendicular pe dinte la nivelul rădăcinii şi oblic sau longitudinal în regiunea coroanei. Ele se întind de la camera pulpară sau de la canalul dentar pînă la suprafaţa dentinei, unde se ramifică şi,

subţiindu-se progresiv, se termină în tub deschis sau se anastomozează cu canaliculele vecine.

Canaliculele dentinale sînt delimitate de un strat subţire de predentină, ce formează teaca lui Neumann (Fig.117); aceasta diferă de restul substanţei printr-un înalt grad de refringenţă şi printr-o afinitate tinctorială deosebită în preparatele decalcificate.

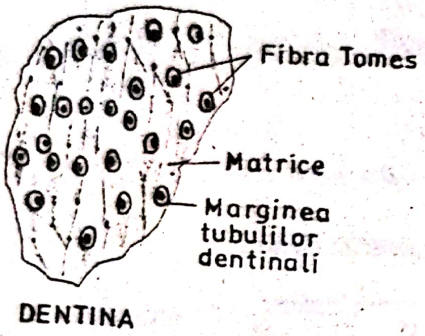

Fig.117. Secţiune transversală prin dentină.

Intre canalicule, dentina este reprezentată printr-o substanţă fundamentală calcificată, cu fibre colagene, aranjate în mănunchiuri paralele cu axul lung al dintelui, ce devin la nivelul coroanei tangente la suprafaţa liberă.

In secţiunile printr-un dinte decalcificat, fiecare canalicul dentinal conţine prelungirile citoplasmatice ale celulelor ce generează matricea organică a dentinei (ale odontoblastelor), numite fibrele Tomes.

Odontoblastele rămîn înafara dentinei, fiind situate la periferia pulpei dentare, într-un singur strat; pe măsură ce elaborează predentina ele se retrag progresiv, în substanţa nou formată rămînînd numai prelungirile lor (fibrele Tomes).

Calcificarea predentinei se realizează sub influenţa fosfatazei alcaline, dinspre profunzime spre suprafaţă. Procesul are loc ritmic, ceea ce determină o structură neomogenă a dentinei, cu alternarea regulată de zone clare şi întunecate numite liniile de contur ale lui Owen (Fig.116). Persistă spaţii slab calcificate sau complet lipsite de calciu la nivelul joncţiunii dentină - smalţ, respectiv dentină - ciment sau la nivelul rădăcinii imediat sub joncţiunea dentino-cementală ce constituie stratul granular al lui Tomes.

Dentina este un ţesut avascular, nutrindu-se prin interme-

diul lichidului seros (limfa dentară) din canaliculele dentinale. Deşi nu s-au evidenţiat terminaţii nervoase la nivelul ei, dentina are o sensibilitate, sub forma de durere la atingere, la rece, la acizi. Se pare că prelungirile Tomes transmit durerea spre terminaţiile nervoase din jurul odontoblaştilor şi din pulpă.

Dentina este elaborată în decursul întregii vieţi, ceea ce determină la bătrîni îngustarea şi chiar obliterarea canaliculelor dentinale şi micşorarea cavităţii pulpare. In grosimea unei astfel de dentine apar zone lipsite de sensibilitate, ca şi de canalicule.

Patologic, în cazul cariilor, se elaborează dentina secundară sau reparatorie, într-un ritm mult mai rapid, dar cu o structură neregulată (cu lipsa de orientare a canaliculelor).

Smalţul este cea mai dură structură din organism, avînd chimic 96 % săruri anorganice, din care fosfatul de calciu reprezintă 90 %, restul fiind reprezentat de fosfatul de magneziu, fluorura de Na, Ca şi K, etc. Nu se uzează decît prin frecarea reciprocă a dinţilor în mişcările de masticaţie. Prin transparenţa sa lasă să se vadă culoarea dentinei subjacentă.

Este un ţesut lipsit de celule, format dintr-un sistem de prisme numite "adamantine", dispuse perpendicular într-un singur rînd pe faţa externă a dentinei, strîns unite între ele printr-o substanţă interprismatică, mai slab mineralizată, dar mai refringentă (Fig.118).



Fig.118. Secţiune transversală prin prismele smalţului.

Diametrul prismei este de 4 microni; pe secţiune transversală are o formă hexagonală sau ovalară (Fig.118). Prisma este formată din cristale de hidroxiapatită dispuse într-o reţea fibrilară, incluse într-o matrice organică. La periferie există o substanţă

mai puţin mineralizată, numită "teaca prismei". Mineralizarea presmalţului se face ritmic, prin apoziţie, constituindu-se astfel "liniile de creştere ale lui Retzius".

Limita dintre smalţ şi dentină este reprezentată printr-o masă de substanţă interprismatică, ce se prezintă sub forma unei membrane neregulate, bine vizibilă, membrana lui Huxley (Fig.119).

Fig.119. Secţiune la nivelul smalţului şi a joncţiunii cu dentina.

La suprafaţă, în dintele abia erupt, smalţul este acoperit de o cuticulă formată din două pături - una internă "cuticula smalţului", groasă de 1 micron (reprezentată de ameloblastele pe cale de dispariţie), şi alta externă acelulară (probabil derivată din resturile keratinizate ale sacului dental). Datorită masticaţiei, cuticula dispare şi e înlocuită de un strat de proteine salivare.

Smalţul nu are terminaţii nervoase, nici vase de sînge. El se nutreşte prin endosmoză. Are rol în rezistenţă, dar şi în apărare, împiedicînd pătrunderea microbilor din mediul bucal în dinte. Îmbătrînirea organismului duce la scăderea capacităţii funcţionale a smalţului, ca şi a permeabilităţii sale, datorită deshidratării şi keratinizării progresive a matricei mucopolizaharidice, fenomen cunoscut sub numele de "maturarea smalţului".

Patologic, apariţia cariilor se datoreşte defectelor de mineralizare de la nivelul smalţului, cu formarea aşa numitelor lamele

şi tufe ale smalţului (vezi Fig.119)

Cimentul este un ţesut dur, gălbui, asemănător din punct de vedere histologic osului. El este format dintr-o substanţă fundamentală calcificată, în care se găsesc celule - cimentoblaste şi cimentocite, situate în lacune ce comunică între ele printr-un sistem canalicular, ce se deschide intern în spaţiul alveolo-dentar, iar extern se anastomozează cu canaliculele dentinale.

Ca şi osteoblastele, cimentoblastele se caracterizează prin conţinutul crescut în fosfatază alcalină, enzimă cu rol în mineralizare.

In ciment se găsesc şi fascicole colagene ce formează capetele dentare ale ligamentelor dintelui. In porţiunea cervicală există un ciment acelular. Porţiunea apicală a dinţilor, cu excepţia stratului adiacent dentinei care este tot acelular, conţine un ciment celular, tînăr.

Nutriţia se face tot prin endosmoză.

Cimentul este o structură dinamică, cimentogeneza putînd fi declanşată în orice perioadă a vieţii. Abraziunea ocluzională, ca şi corectarea poziţiei dinţilor vicios implantaţi se bazează tocmai pe această posibilitate a cimentului de a se rezorbi şi a se reface permanent.

Grosimea cimentului creşte cu vîrsta, în special la nivelul vîrfurilor rădăcinilor. Distrugerea periodontului (a ligamentelor alveolo-dentare) duce la necroza cimentului, urmată de rezorbţia sa de către celulele ţesutului conjunctiv înconjurător şi de depunerea unor noi straturi de ciment pe suprafaţa rădăcinii. Cînd această depunere este excesivă rezultă "hiperplazia cimentului" ce este considerată ca o reacţie iritativă.

Pulpa dentară reprezintă ţesuturile moi ale dintelui, care se continuă, prin orificiul radicular, cu ţesutul conjunctiv peridentar. Pulpa conţine substanţă fundamentală, fibre şi celule (Fig.116). Substanţa fundamentală este de tipul ţesutului conjunctiv gelatinos (similar cu cel din cordonul ombilical) şi se colorează slab cu reactivi bazici. Ea conţine fibre reticulare şi precolagene, ce sînt abundente în pulpa tînără. Maturizarea aduce după sine transformarea fibrelor precolagene şi colagene. Fibrele elastice se găsesc numai în pereţii vaselor aferente.

Celulele sînt reprezentate de fibrocite, izolate sau aglomerate, în special în centrul pulpei, odontoblaste, aşezate monostrati-

ficat la periferia pulpei, a căror nuclei situaţi la diverse nivele dau aspectul de pseudostratificare, limfocite şi histiocite situate în jurul vaselor. Sub stratul odontoblastelor există o zonă relativ slab celularizată, zona lui Weil. Aici se găsesc fibre reticulare, evidenţiate prin tehnici de impregnare argentică, numite fibrele lui Korff (Fig.120), care trec din camera pulpară în interstiţiile dintre odontoblaste, pentru a fi încorporate în matricea dentinală.

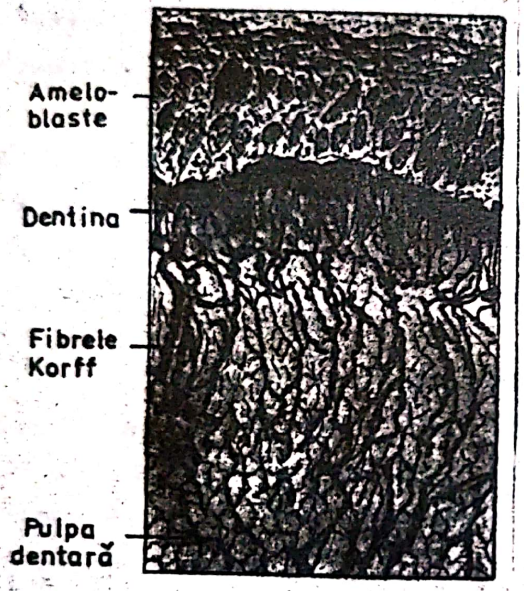

Fig.120. Fibrele lui Korff.

Pulpa dentară este bogat vascularizată şi inervată. O mică arteră pătrunde în pulpă, se capilarizează într-o reţea situată în contact strîns cu odontoblastele, sîngele venos fiind colectat în 1-2 venule.

Inervaţia este reprezentată de fibre mielinice destinate vaselor şi fibre amielinice ce formează un plex bogat printre celulele odontoblaste.

Înaintarea în vîrstă duce la o atrofie a pulpei, cu fibrozarea ţesutului conjunctiv şi dispariţia capilarelor. Odontoblastele suferă şi ele un proces de degenerescenţă. Pulpa astfel modificată nu mai poate mobiliza sărurile de calciu, care se depun, uneori putînd avea loc şi osificarea ei.

Dintele aflat în alveolă este înconjurat de ligamente alveolo-dentare, care alcătuiesc periodontul. Sînt fascicole puternice de colagen, situate între dinte, respectiv ciment şi alveola dentară, fiind înglobate într-o cantitate redusă de ţesut conjunctiv lax, bogat vascularizat şi inervat. Sensibilitatea periodontului este de tip profund, avînd anastomoze bogate cu fibrele nervoase din ţesutu-

rile vecine, lucru care explică persistenţa ei şi după rezecţia apexului dintelui sau a gingiei. Această membrană periodontală serveşte drept periost osului alveolar, dar diferă de acesta prin absenţa fibrelor elastice. Orientarea fascicolelor de colagen este diferită. Există fascicole cemento-alveolare verticale (apicale), oblice şi orizontale ca şi fascicole între crestele alveolare, fiind denumite în funcţie de direcţia sau punctele lor de fixare. Cînd dintele este în repaus, ligamentele alveolo-dentare sînt relaxate permiţînd o uşoară mobilitate a dintelui.

In spaţiul alveolo-dentar, în special la apexul radicular, pot persista insule de celule epiteliale, numite "resturile epiteliale ale lui Malassez" - vestigii ale tecii epiteliale a lui Hertwig; aceste resturi pot genera chiste paradentare şi tumori numite adamantinoame.

Osul alveolar face parte integrantă din structura organului dentar, apărînd şi dispărînd odată cu dintele. Este format din două lame de os compact, între care se găseşte un ţesut osos spongios. Compacta internă (lamina dura) este neregulată datorită inserţiei ligamentelor alveolo-dentare, cea externă este netedă, fiind acoperită de gingie şi în continuare cu compacta maxilarului sau a mandibulei. Osul spongios poate conţine măduvă hematogenă, care dispare cu vîrsta, rămînînd ca atare numai la nivelul molarului 3.

Osul alveolar este caracterizat printr-un proces de remaniere (rezorbţie - apoziţie) datorat proceselor de creştere a maxilarelor, erupţiei dinţilor, solicitărilor funcţionale etc.

Cimentul, ligamentele alveolo-dentare, osul alveolar sau alveola şi gingia alcătuiesc parodonţiul (para = lîngă, odons = dinte) sau patul dintelui, toate avînd o patologie specială.

Gingia este strîns aderentă de periostul crestelor osoase alveolare. La nivelul coletului dentar gingia este aderentă de dinte prin aşa numita "zona de ataşare a lui Gottlieb"; această adeziune scade cu vîrsta, gingia alunecînd spre rădăcina dintelui şi permiţînd formarea şanţului dento-gingival, loc de acumulare a tartrului dentar.

Epiteliul gingival este de tip pavimentos stratificat cu keratinizare, exceptînd zona adiacentă smalţului. Corionul bogat în limfocite şi plasmocite prezintă papile înalte, cu excepţia zonei epiteliale de ataşare la colet, care poate prezenta papile în cazul

existenţei la acest nivel a unor procese inflamatorii cronice.

Fibrele colagene de la nivelul corionului gingival se pot grupa în ligamente gingivo-dentale, cuticulare şi transseptale, ultimele fiind asociate cu fibrele ligamentului periodontal.

La om există două dentiţii - una temporară (dinţii de lapte sau deciduali) cîte 10 pentru fiecare maxilar şi una permanentă, cu cîte 16 dinţi pentru fiecare maxilar.

Evoluţia organului dentar cuprinde 4 stadii :

- dezvoltarea dintelui nemineralizat şi a parodonţiului (histogeneza);
- mineralizarea ţesuturilor dure;
- erupţia dinţilor, paralel cu creşterea rădăcinilor
- şi uzura dinţilor cu atrofia fiziologică a parodonţiului.

Histogeneza dintelui

In săptămîna a şasea a vieţii intrauterine ectodermul cavităţii bucale, care este format numai din două straturi de celule situate pe membrana bazală, prezintă la nivelul gingiilor, o proliferare şi o afundare în mezenchimul subjacent; iau astfel naştere două lame epiteliale, numite creste dentare. Din aceste creste se vor dezvolta, prin fragmentare, primordiile epiteliale atît ale dinţilor temporari, cît şi ale celor permanenţi (între a 6-a şi a 20-a săptămînă pînă la vîrsta de 4-5 ani : 32 primordii ale dinţilor definitivi (Fig.121).

Cît timp pedicolul de legătură cu creasta dentară persistă vorbim de mugure dentar; după rezorbţia sa - folicul dentar. Foliculul dentar este izolat de corionul înconjurător printr-o teacă conjunctivă, numită sacul dentar, care va da naştere parodonţiului.

In urma proliferării şi înfundării epiteliului se realizează o masă globuloasă de celule epiteliale, care iniţial ia forma de capişon, apoi de clopot; acesta este organul smalţului, ce găzduieşte în interior mezenchimul din care va rezulta pulpa dentară şi dentina.

Organul smalţului sau organul adamantin (Fig.122) are o origine epitelială şi este format din :

- un strat epitelial extern - cu celule cubice sau turtite;
- un strat epitelial intern, imediat deasupra pulpei dentare, cu celule numite adamantoblaste sau ameloblaste, specializate în elaborarea smalţului;

- o serie de celule stelate, situate între cele două straturi epiteliale, celule ce dispar pe măsură ce smaltul e depus de elementele stratului intern şi se formează coroana dintelui.

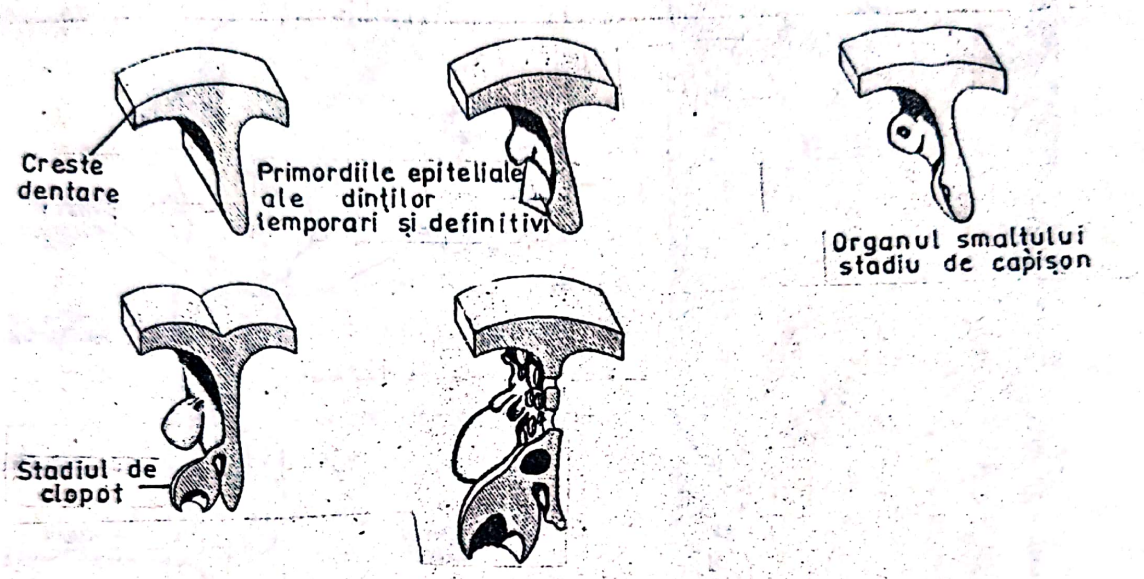

Fig.121. Schema dezvoltării dinţilor.

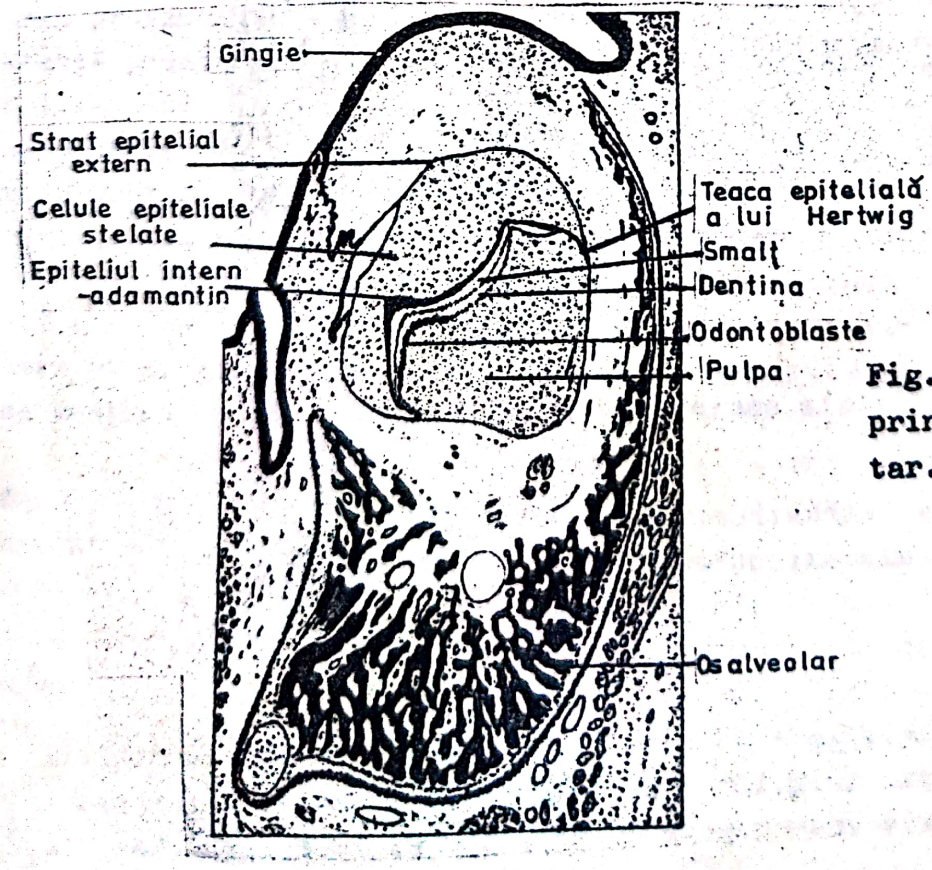

Fig.122. Secţiune prin foliculul dentar.

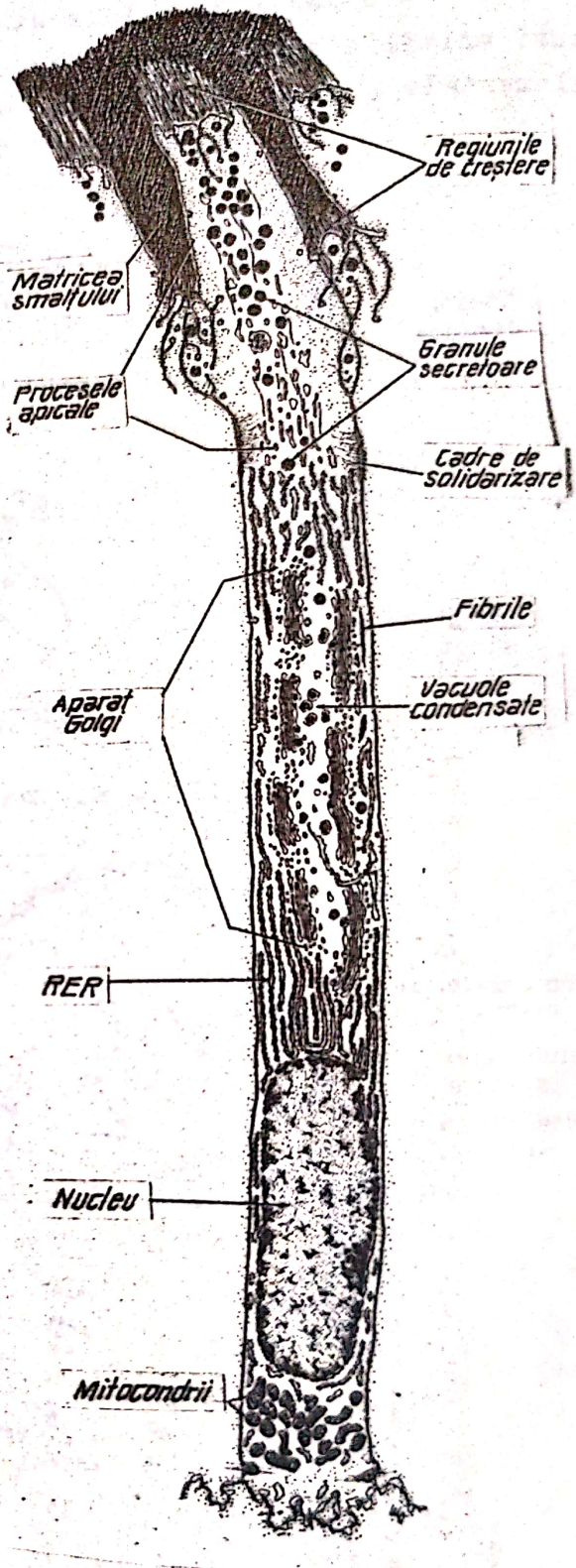

Fig.123 (stînga) - Celule ameloblaste.

Fig.124 (dreapta) - Ultrastructura unei celule ameloblaste.

Adamantoblastele sînt celule prismatice înalte, cu nucleii ovalari aşezaţi bazal (Fig.123); citoplasma cè prezintă o intensă activitate secretorie este bogată în organite şi fosfatază alcalină,

Scanned with OKEN Scanner

necesare în procesul de mineralizare. Mitocondriile , foarte numeroase, sînt localizate între nucleu şi baza celulei. Aparatul Golgi bogat şi reticulul endoplasmatic rugos sînt localizate în regiunea supranucleară. La nivelul ambilor poli celulele prezintă cadre de solidarizare (joncţiuni celulare) (Fig.124). Adamantoblastele odată formate, induc diferenţierea odontoblastelor din pulpa dentară.

Odontoblastele sînt celule specializate în sinteza predentinei. Sînt înalte, cu nucleul spre polul bazal. Regiunea supranucleară conţine un aparat Golgi dezvoltat, cisterne ale reticulului endoplasmatic rugos şi numeroşi ribosomi liberi. Celulele prezintă nişte prelungiri citoplasmatice lipsite de organite, numite fibrele Tomes (Fig.125). Odată diferenţiate, odontoblastele secretă o substanţă proteică, predentina, ce se depune în jurul fibrelor Tomes. Predentina elaborată se mineralizează ulterior prin focare multicentrice, care confluează.

Dentina mineralizată induce formarea smalţului. Acest lucru se realizează în modul următor : celulele adamantine sintetizează proteine sub formă de sferule, ce se acumulează în jurul fibrelor Tomes; prin acumulare acestea constituie structuri tubulare, care, prin presiune reciprocă, devin prismatice hexagonale. Această substanţă preadamantină, sau presmalţul, este bazofilă, dar prin mineralizare devine acidofilă. Pe măsură ce smalţul este depus, celulele se depărtează ritmic "în salturi". Elaborarea ritmică duce la striurile de creştere ale lui Retzius (Fig.116).

In acest fel s-a format coroana dintelui.

Concomitent, stratul mijlociu din organul adamantin dispare sub presiunea smalţului nouformat şi cele 2 straturi epiteliale (extern şi intern) fuzionează şi formează "învelitoarea smalţului". Ea se menţine ca un epiteliu pînă la erupţia dintelui.

Rădăcina se formează numai după ce coroana este complet dezvoltată. La nivelul zonei unde foiţa externă a organului smalţului se continuă direct cu cea internă, are loc o proliferare, din care rezultă teaca epitelială a lui Hertwig, situată de-a lungul papilei dentare. Prezenţa acestei teci determină la nivelul papilei diferenţierea odontoblastelor care vor forma dentina radiculară. Prezenţa dentinei induce apoi formarea cimentului, ce are loc după modalitatea unei osificări endoconjunctive. Cimentul se formează din porţiunea internă a sacului dentar şi este deci de origine mezodermică, din porţiunea externă diferenţiindu-se ligamentele alveolo-

dentare.

Extinderea în profunzime a rădăcinei este limitată de planul osos alveolar; această extindere în profunzime determină erupţia dinţilor, distrugerea ţesuturilor moi pe care dinţii le străbat, fiind realizată de enzime desmolitice, elaborate de celulele epiteliului de protecţie.

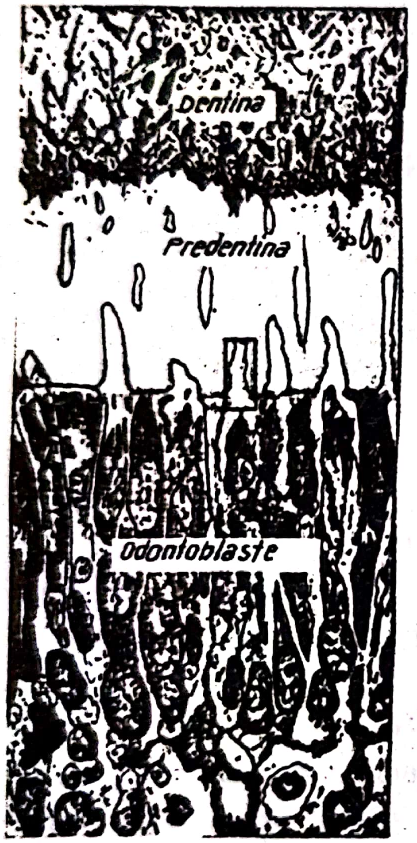

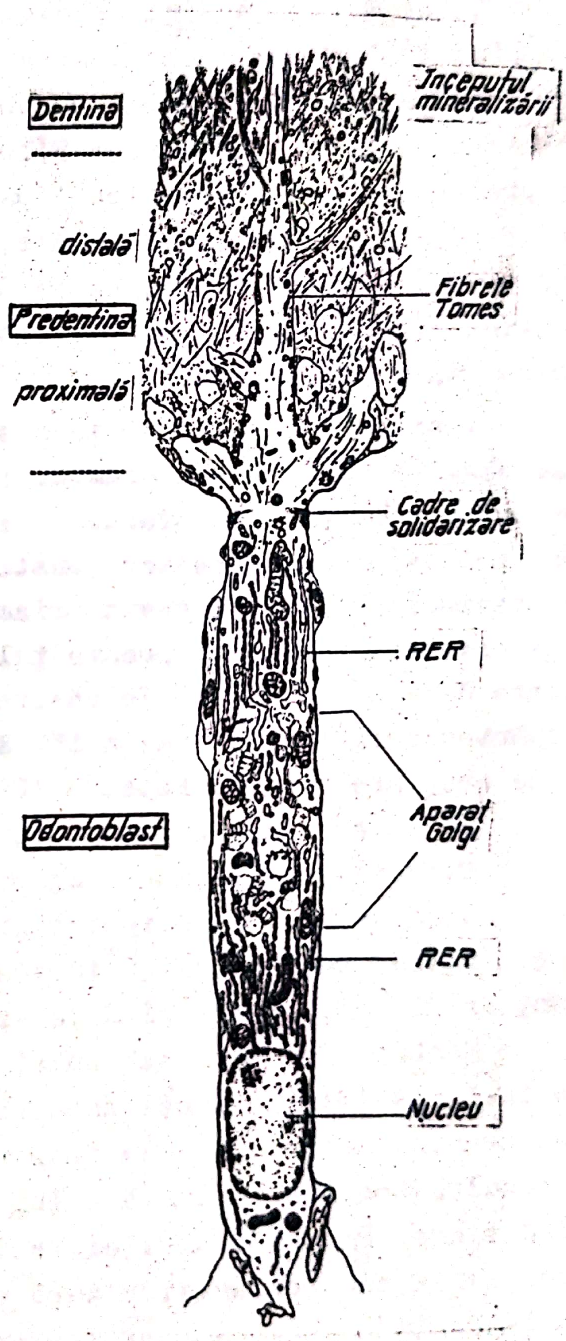

Fig.125. Celule odontoblaste - imagine de ansamblu (stînga) şi ultrastructura unei celule (dreapta).

Căderea dinţilor temporari se face prin procese osteolitice, prin activitatea osteoclastelor şi a cimentoclastelor. Rădăcina

se atrofiază prin compresiunea exercitată de dinţii definitivi în erupţie, din dinte rămînînd numai coroana, care devine mobilă şi cade (Fig.126).

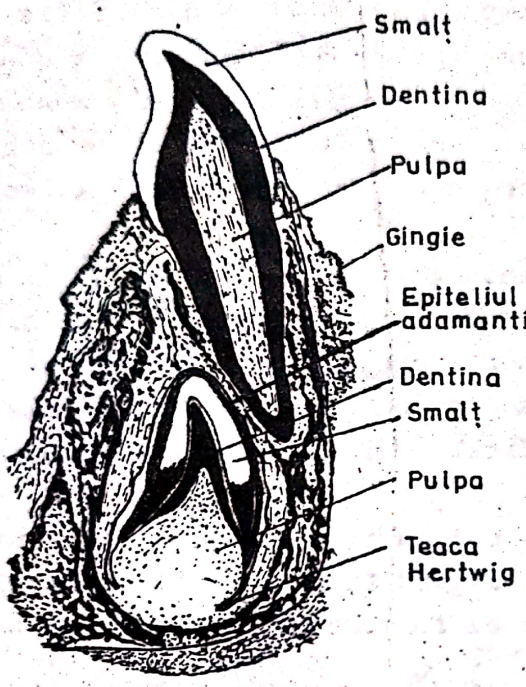

Fig.126. Schema dezvoltării dintelui decidual şi a celui definitiv.

Dintele definitiv este situat într-o alveolă proprie, localizată intern şi posterior faţă de cea a dintelui de lapte. După rezorbţia osoasă a dintelui temporar, alveola lui fuzionează cu cea a dintelui definitiv, iar aceasta pătrunde în alveola celui de lapte şi erupînd, determină căderea lui.

Erupţia şi creşterea dintelui definitiv sînt determinate de procese similare cu cele din erupţia dinţilor temporari, un rol important avînd alungirea rădăcinii. Erupţia se termină odată cu stabilirea fuziunii între gingie şi coletul dentar.

FARINGELE

Faringele reprezintă organul la nivelul căruia se încrucişează calea digestivă cu cea respiratorie, realizîndu-se astfel comunicarea atît între cavitatea bucală şi esofag, cît şi între regiunea nazală şi laringe.

Mucoasa conţine un epiteliu, de tip respirator la nivelul căii aeriene (a rinofaringelui) - ce coboară lateral pînă la deschiderea trompelor lui Eustache - şi de tip bucal la nivelul căii

digestive (a buco- şi hipofaringelui). La vîrstnici epiteliul respirator bogat în celule caliciforme poate fi înlocuit pe alocuri cu epiteliul de tip bucal. Corionul are papile mici numai în zonele acoperite de epiteliu pavimentos stratificat nekeratinizat şi este reprezentat de un ţesut conjunctiv dens, bogat în fine fibre elastice. La acest nivel se mai găsesc aglomerări limfoide ce constituie amigdalele palatine şi faringiene. In zona profundă, mucoasa prezintă un strat elastic gros şi dens, ce serveşte drept schelet organului; acesta se subţiază spre porţiunea incipientă a esofagului.

Cu excepţia pereţilor laterali ai rinofaringelui şi a zonei de pasaj faringo-esofagiene unde există submucoasă, pătura mucoasei este direct adiacentă păturei musculare. Musculara este alcătuită din fibre striate dispuse în două planuri : unul intern orientat longitudinal cu rol ridicător şi altul extern - oblic sau circular - cu rol constrictor.

Stratul elastic se continuă cu ţesutul conjunctiv interstiţial al păturei musculare, trimeţînd fibre printre fascicolele musculare; la nivelul fornixului el fuzionează cu periostul bazei craniului.

Sub stratul elastic, uneori chiar printre fascicolele musculare, se găsesc glande a căror tip diferă şi anume : mucoase pure la nivelul zonelor acoperite cu epiteliu de tip bucal şi mixte în regiunile acoperite de epiteliu ciliat.

In afara păturei musculare se află un ţesut lax - adventicea faringelui - ce se continuă cu adventicea structurilor vecine.

Structura generală a tractului digestiv

Următorul component al tubului digestiv supradiafragmatic - esofagul - cît şi ductul subdiafragmatic prezintă structura histologică organizată conform unui plan comun, fiind constituită din 4 straturi, orientate astfel de la interior spre exterior : mucoasa, submucoasa, musculoasa şi adventicea sau seroasa (după nivelul localizării porţiunii studiate) (Fig.127).

Mucoasa este alcătuită din epiteliu, corion şi muscularis mucosae. Epiteliul cu rol de tapetare este de tip pavimentos stratificat fără keratinizare la nivelul esofagului şi a anusului şi de tip simplu prismatic la nivelul stomacului şi intestinului. El realizează o barieră permeabilă selectivă între conţinutul tubului di-

gestiv şi organism, asigurînd transportul şi digestia alimentelor, prin secreţia de mucus şi de enzime digestive.

Corionul este bogat în fibre reticulare şi de colagen, elemente celulare de apărare (limfocite, plasmocite, macrofage), vase sanguine şi limfatice şi nervi. In funcţie de porţiunea studiată din tubul digestiv, corionul conţine şi glande. Muscularis mucosae (sau musculatura păturei mucoase) este formată din fibre musculare netede cu dispoziţie circulară în stratul intern şi longitudinală în cel extern; are rol în facilitarea unor mişcări localizate numai la nivelul păturei mucoase, independente de celelalte mişcări ale tractului digestiv, şi realizarea unui contact mai strîns între mucoasă şi alimente.

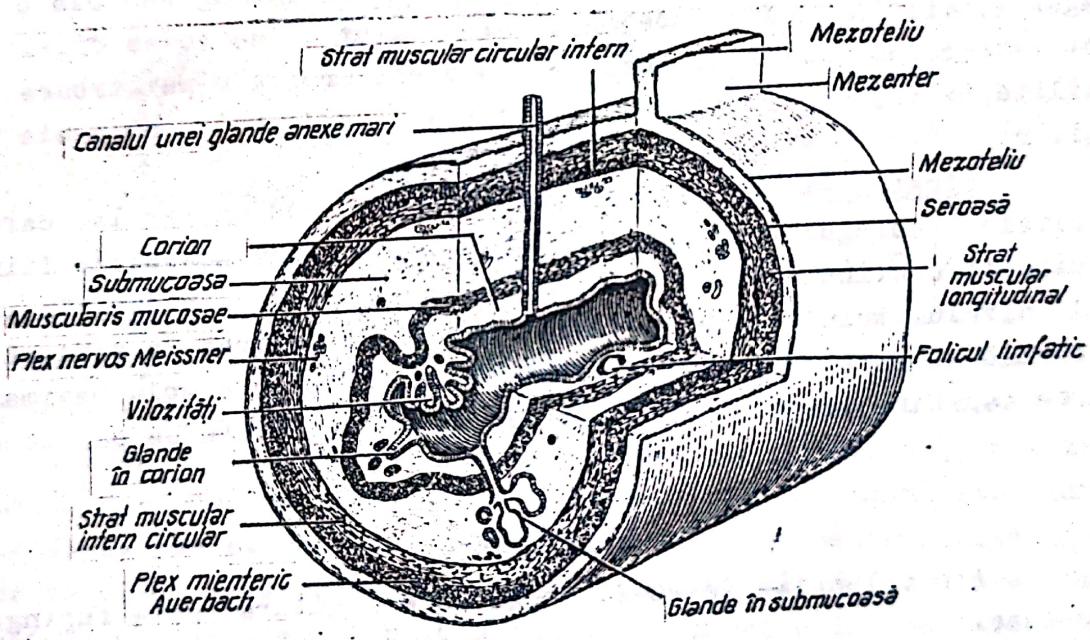

Fig.127. Schema organizării generale a tubului digestiv eso-gastro-intestinal.

Submucoasa este reprezentată de un ţesut conjunctiv lax bogat în fibre elastice, elemente limfoide, glande, vase sanguine şi limfatice, cît şi filete nervoase ce alcătuiesc plexul nervos submucos sau plexul lui Meissner.

Elementele limfoide, foarte abundente în corion şi în stratul submucos, dispuse fie difuz, fie în foliculi, realizează o puternică apărare a organismului faţă de elementele microbiene din in-

teriorul tractusului digestiv, cu atît mai mult cu cît bariera epitelială este mai vulnerabilă acolo unde epiteliul este simplu, nestratificat (stomac, intestin).

Musculara este dispusă sub formă de straturi, fibrele avînd o direcţie longitudinală în pătura externă şi circulară în cea internă. Fibrele sînt de tip neted pe toată lungimea tubului digestiv cu excepţia esofagului superior şi a anusului, unde se găsesc fibre musculare striate. Intre cele două pături, într-o atmosferă conjunctivă, se găsesc numeroase vase sanguine şi limfatice cît şi un bogat plex nervos, numit plexul nervos mienteric sau a lui Auerbach, alcătuit din filete nervoase şi ganglioni vegetativi intramurali.

In unele afecţiuni ca boala lui Hirschsprung sau cea a lui Chagas (infecţia cu Trypanosoma Cruzi) plexurile nervoase digestive sînt lezate sau distruse, ceea ce are drept urmare o perturbare a motilităţii tractului digestiv, însoţită de dilatări zonale ale pereţilor.

Stratul extern este format din ţesut conjunctiv lax care la nivelul esofagului şi rectului are denumirea de adventice fiind în directă continuitate cu structurile conjunctive din jur, în timp ce la nivelul tubului gastro-intestinal are denumirea de seroasă peritoneală şi este acoperit în afară de un epiteliu simplu pavimentos de tapetare (mezoteliu), care îl separă de cavitatea peritoneală.

ESOFAGUL

Are o lungime de 20-25 cm şi face legătura între faringe şi stomac.

Mucoasa prezintă cute longitudinale, lumenul luînd un aspect festonat pe secţiune transversală, aspect ce dispare în momentul trecerii bolului alimentar. Epiteliul se continuă cu cel al faringelui şi este de tip pavimentos stratificat fără keratinizare. La om celulele superficiale turtite conţin un număr mic de granule de keratohialină (Fig.128), fără a suferi însă o veritabilă keratinizare.

La unele specii de mamifere (rozătoare, rumegătoare) epiteliul suferă un proces de keratinizare.

Rata de înlocuire a celulelor epiteliale este de 2 - 3 zile. Trecerea spre stomac se face brusc (Fig.129) realizînd ceea ce se

cheamă joncţiunea esofago-stomacală (sau eso-gastrică).

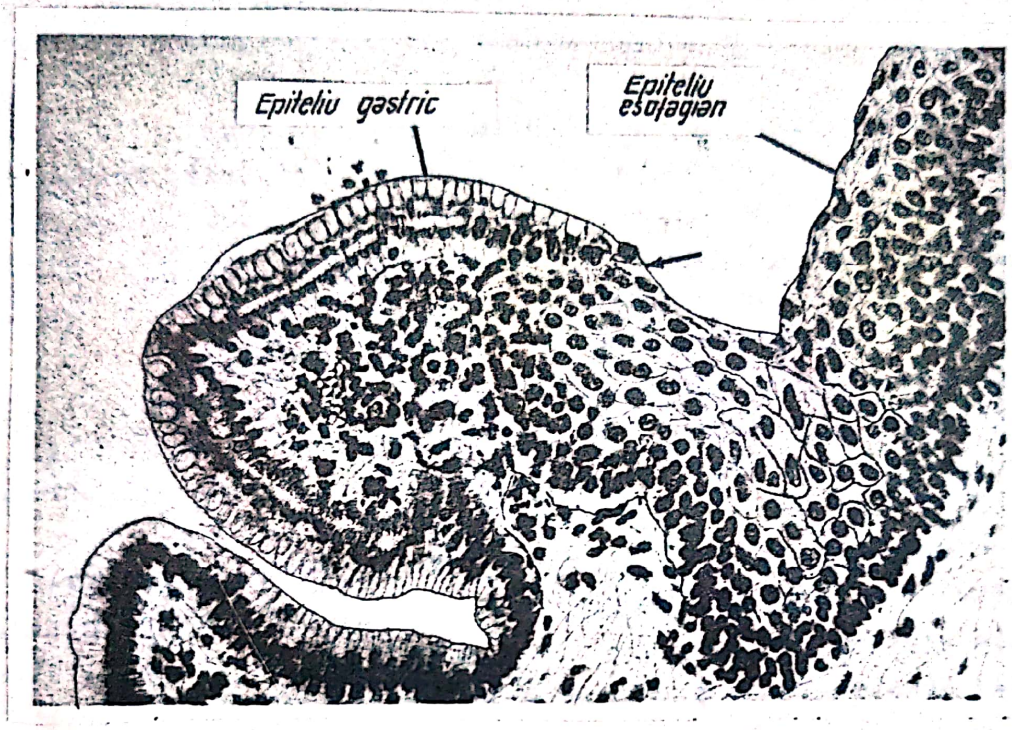

Fig.129. Pasajul epitelial esofago-gastric.

Corionul este format din ţesut conjunctiv lax cu fine fibre colagene şi elastice. In porţiunea superioară a organului (avînd proiecţie între cartilagiul cricoid al laringelui şi al 5-lea cartilagiu al traheei), cît şi în zona sa inferioară, adiacent cardiei, corionul conţine glande a căror structură aminteşte glandele cardiale ale stomacului, pentru care se şi numesc glandele esofagiene cardiale superioare şi inferioare. Sînt glande tubulare ramificate şi conturnate, cu celule cubico-cilindrice în zona secretoare, ce dau uneori o reacţie pozitivă pentru mucină. Ductele mici se deschid în canale mai largi, mărginite de epiteliu simplu cilindric; Canalele glandelor esofagiene cardiale superioare şi inferioare se deschid în lumen la nivelul crestelor epiteliale interpapilare, nivel la care epiteliul pavimentos stratificat al esofagului poate fi înlocuit cu un epiteliu simplu cilindric. Acest aspect pretează la confuzia cu leziunile erozive.

Numărul şi dezvoltarea glandelor cardiale, ca şi existenţa unor insule de "mucoasă gastrică ectopică" ar putea explica, după unii autori, originea diverticulilor, a kistelor, ulcerelor sau cancerelor esofagiene.

Muscularis mucosae, care începe să se structuralizeze evi-

dent în porţiunea inferioară a faringelui şi cea superioară a esofagului, devine bine reprezentată la nivelul organului şi conţine fibre musculare netede longitudinale şi o reţea groasă de fibre elastice.

Submucoasa este constituită din ţesut conjunctiv lax, cu numeroase fibre colagene, vase sanguine şi limfatice, filete nervoase şi grupe de glande tubulare ramificate, sau tubulo-alveolare, numite glandele submucoase sau glandele esofagiene proprii (Fig.130), răspîndite pe tot parcursul organului. Zonele secretoare conţin celule mucoase. Canalele mici au un epiteliu cubico-cilindric ce creşte progresiv, canalul comun avînd un epiteliu pavimentos stratificat. El se termină printr-o porţiune mai dilatată, numită "cisterna lui Schaffer", ades înconjurată de elemente limfoide aglomerate în corion.

Secreţia lor mucoasă are rol în lubrefierea mucoasei, favorizînd trecerea rapidă a alimentelor spre stomac. La unele mamifere secreţia acestor glande poate fi sero-mucoasă, după cum la altele (pisică) aceste glande pot lipsi.

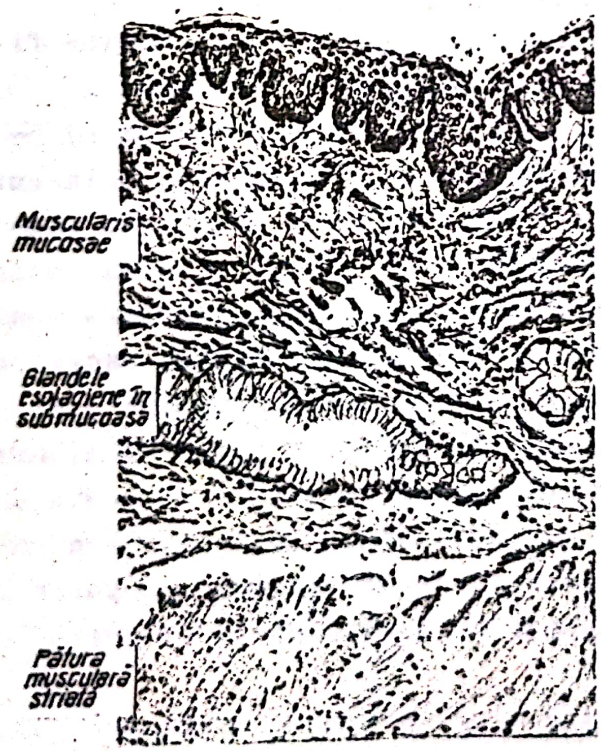

Fig.130. Secţiune prin treimea superioară a esofagului.

Pătura musculară este bine dezvoltată. In treimea superioară este constituită numai din fibre striate (Fig.130), în cea mijlo-

cie dintr-un amestec de fibre striate şi netede, iar în treimea inferioară numai din fibre musculare netede. Fibrele sînt dispuse în două planuri : unul intern în care au orientare circulară, altul extern cu direcţie longitudinală. Această dispoziţie nu este strict respectată de fibrele musculare striate.

Cu toate că în zona superioară a organului musculatura este striată, ea acţionează în deglutiţie ca şi un muşchi involuntar. Deşi anatomic nu se observă nici o modificare în orientarea şi grosimea păturii musculare de la nivelul joncţiunilor faringo-esofagiene şi esofago-gastrice, tonusul de la aceste nivele este crescut, aceste zone funcţionînd ca nişte "sfinctere"; dintre acestea două, cel mai eficient este "sfincterul" gastro-esofagian, care opreşte refluxul conţinutului gastric în esofag.

Pătura externă sau adventicea conţine vasele şi nervii organului (derivaţi din nervul vag şi trunchiurile simpatice toracice). Ea se continuă cu ţesutul conjunctiv al gîtului şi al mediastinului.

Histofiziologia esofagului

Limba propulsează alimentele în faringe. Printr-o coordonare a mişcărilor voluntare şi involuntare ale musculaturii faringelui şi esofagului, are loc închiderea involuntară a glotei, ridicarea laringelui, constricţia faringelui şi relaxarea reflexă a sfincterului faringo-esofagian. Bolul alimentar intră în esofag, stimulează prin distensia pe care o produce mişcări peristaltice în undă, ce-l împing cu o viteză de 4-6 cm/sec. Datorită undelor peristaltice, sfincterul gastro-esofagian se relaxează înaintea sosirii bolului în porţiunea inferioară a esofagului, permiţînd pătrunderea sa în stomac. Perturbarea acestei coordonări determină spasme esofagiene.

Tubul digestiv subdiafragmatic

STOMACUL

Stomacul este segmentul dilatat al tubului digestiv; el prezintă o formă de cimpoi şi are două margini numite mica şi marea curbură şi două feţe. Locul de deschidere a esofagului în stomac poartă numele de cardia, zona din stînga cardiei, de forma unei cupole se numeşte fundus sau fundul gastric, porţiunea centrală verticală - corpul stomacului, iar regiunea de trecere în duoden - pilor.

Forma şi structura stomacului sînt adaptate pentru funcţia mecanică şi de digestie, deci rolul său este să înmagazineze, să amestece, să fluidifice şi să transforme alimentele într-o masă vîscoasă numită chim, cu ajutorul secreţiilor pe care le elaborează.

Pentru funcţia de rezervor (mai puţin importantă la om), stomacul este dilatat în porţiunea superioară (fundus), nivel la care peretele este dotat cu o deosebită elasticitate şi cu un grad mai redus al mişcărilor peristaltice.

Amestecarea alimentelor are loc în porţiunea mijlocie şi inferioară, zone prevăzute cu o tunică musculară groasă, şi deci cu mişcări peristaltice puternice, sub forma undelor cu direcţia spre duoden.

Fluidificarea, începută în cavitatea bucală prin procesul de masticaţie, este realizată prin amestecul cu produsul de secreţie a unor glande specializate, situate în corionul mucoasei, dar şi a celulelor ce tapetează suprafaţa internă gastrică; odată cu acest proces alimentele sînt supuse digestiei.

In stare de vacuitate, organul prezintă cute longitudinale, realizînd marele relief al stomacului, datorate activităţii contractile a musculaturii mucoasei pe stratul submucoasei.

Pe toată suprafaţa sa mucoasa prezintă mici ridicături mamelonate rotunde sau poligonale, de 1-6 mm diametru, numite "ariile gastrice", delimitate de şanţuri circulare, aspect ce contribuie la realizarea micului relief gastric. Suprafaţa ariilor este uşor neregulată datorită unor multiple orificii punctiforme. O secţiune perpendiculară pe mucoasă arată că aceste orificii nu sînt altceva decît înfundături ale epiteliului de învelis în corion, numite <u>cripte sau faveole gastrice</u>. La baza criptelor se deschid glandele stomacului situate în corion (Fig.131).

Mucoasa este constituită histologic din epiteliu, corion şi muscularis mucosae. La nivelul cardiei epiteliul se continuă brusc cu cel esofagian, în timp ce la nivelul pilorului el este înlocuit treptat de epiteliul intestinal.

Atît la nivelul criptelor, cît şi la nivelul suprafeţei organului, epiteliul are aceeaşi structură : el este simplu, prismatic înalt (20-40 microni) şi conţine celule secretoare de mucoid. Prin caracterele lor morfologice ca şi prin natura produsului elaborat, aceste celule se deosebesc de celulele caliciforme intestinale. Nucleii ovalari sau rotunzi sînt situaţi în treimea inferioară, iar

la polul apical se observă granule de mucigen ce sînt P.A.S. pozitive (datorită bogăţiei în polizaharide neutre). Reacţiile pentru albastru alcian ca şi pentru alţi coloranţi electivi ai mucusului sînt negative. Pe secţiunile prelucrate după tehnica de rutină, în special în cazul unei fixări neadecvate, regiunea supranucleară a acestor celule apare mai clară sau foarte vacuolizată.

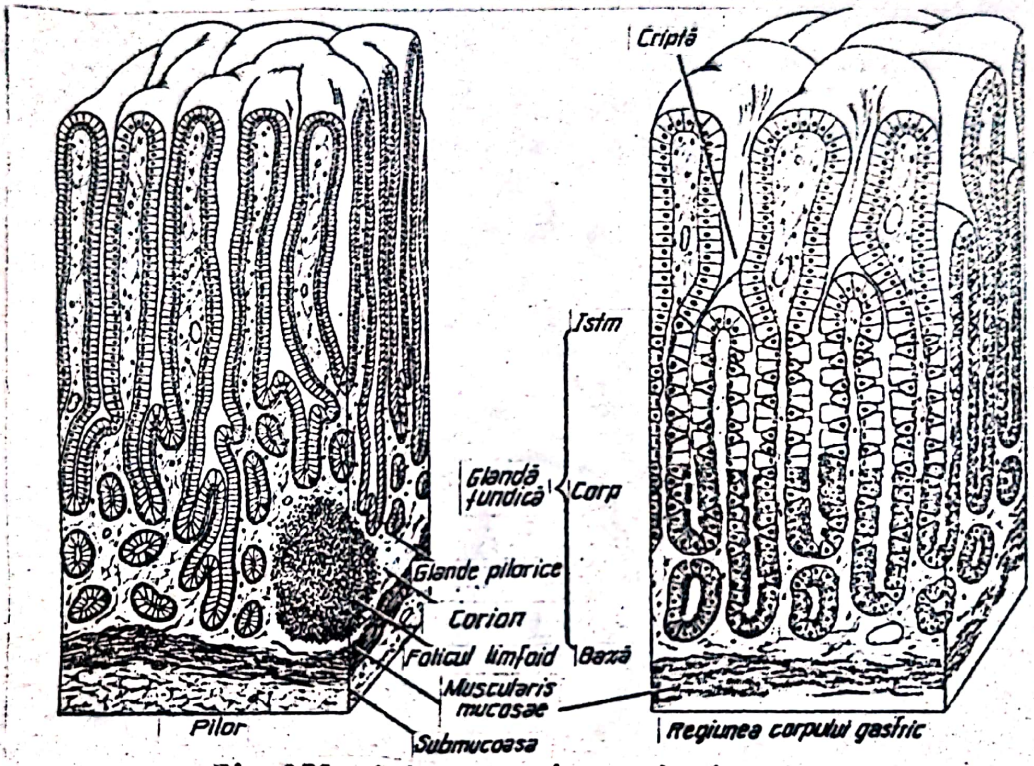

Fig.131. Schema unei secţiuni prin peretele stomacului.

Electronomicroscopic membrana plasmatică prezintă la polul apical microvili scurţi, înconjuraţi de un strat de glicocalix, iar pe feţele laterale complexe joncţionale.

Granulele de mucigen sînt ovoide, sferice sau discoidale, şi cu densitate omogenă; se citează totuşi şi granule de densitate mai redusă, neomogenă, în care se poate identifica o structură reticulară, sau granule în care numai miezul e dens.

Celula are un complex Golgi bine dezvoltat, un reticul endoplasmatic redus şi ribozomii liberi dispersaţi (Fig.132).

Eliminarea mucoidului se face fără dezintegrarea citoplasmei, deci este de tip merocrin, de aici şi denumirea de "celulă mucipară închisă". Mucoidul eliberat se etalează şi acoperă suprafaţa mucoasei, protejînd-o de acţiunea produsului de secreţie a glandelor fundice. Spre deosebire de mucusul secretat de glandele cavităţii

bucale, mucoidul eliberat de epiteliul de învelig gi din cripte nu este precipitat de acidul acetic.

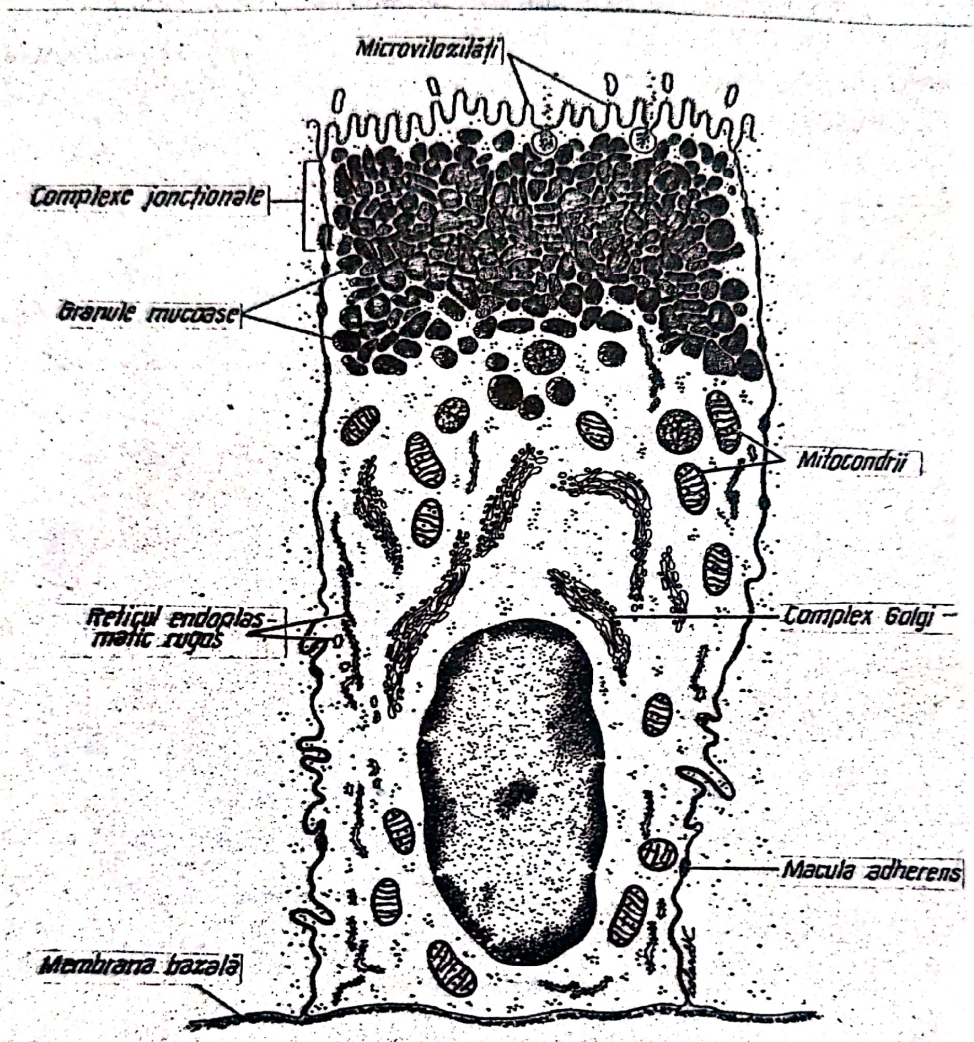

Fig.132. Ultrastructura celulei epiteliale gastrice de tapetare.

Epiteliul de învelig se descuamă permanent în lumen; se pare că întreaga populaţie celulară mucoidă de suprafaţă este reînnoită la fiecare 2-3 zile. Regenerarea se face pe baza celulelor din fundul criptelor gi de la gîtul glandelor, care sînt mai puţin diferenţiate gi prezintă un indice mitotic crescut gi o capacitate secretantă mucipară mai redusă. Celulele nou formate sînt deplasate încet spre suprafaţă, luînd locul celor eliminate.

Corionul este format dintr-un ţesut conjunctiv lax cu vase

şi nervi, ce ocupă spaţiul dintre epiteliul de înveliş, muscularis mucosae şi glandele gastrice; el este mai evident atît între cripte, cît şi între gîtul glandelor. Conţine o reţea delicată de fibre colagene şi reticulare şi elemente limfoide dispuse difuz : numeroase limfocite mici, dar şi plasmocite, granulocite eozinofile şi mastocite. Uneori fiziologic, dar cel mai ades patologic, se pot observa printre glande plasmocite conţinînd în citoplasmă incluzii acidofile (numite corpi Russell).

In zona profundă, şi în special în zona pilorică, se găsesc în corion şi fibre musculare netede.

Corionul conţine glande a căror particularităţi morfologice permit descrierea a 3 regiuni la nivelul stomacului : cardială, a corpului şi fundului şi pilorică (Fig.133).

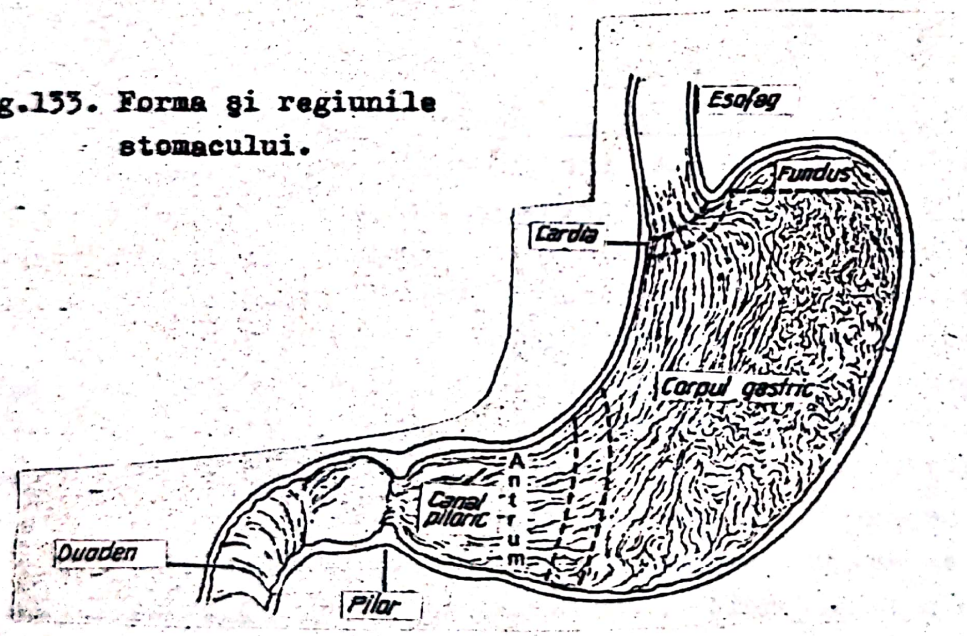

Fig.133. Forma şi regiunile stomacului.

Regiunea cardială se întinde ca o bandă circulară lată de 0,5 - 3 cm. în jurul cardiei. Glandele din corionul acestei zone, puţin numeroase, sînt de tip tubular, simple sau ramificate, asemănătoare glandelor esofagiene cardiale. Ele sînt tapetate de celule ce secretă mucus, similare histologic celor din glandele pilorice sau celulelor accesorii de la gîtul glandelor fundice (Fig.134). Printre ele se pot găsi şi celule argentafine.

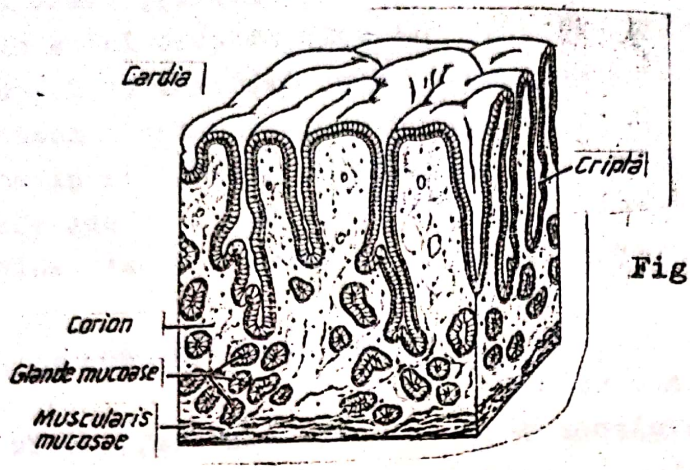

Fig.134. Secţiune prin mucoasa regiunii cardiale

Regiunea corpului şi a fundului stomacului este cea mai întinsă, criptele sînt scurte, iar glandele, foarte numeroase, se numesc fundice sau gastrice propriu-zise. Aceste glande se deschid la nivelul criptelor, izolat sau cîte 2-3 grupate, şi ocupă aproape toată grosimea mucoasei, corionul dintre ele fiind mult redus. Ele sînt de 2-3 ori mai lungi decît criptele (Fig.135).

Sînt glande tubulare drepte sau uşor sinuoase, rar ramificate. Li se descrie trei porţiuni : un istm sau gît, un corp şi un fund. Istmul este o zonă de tranziţie între glandă şi criptă. Celulele ce tapetează porţiunea superioară a istmului prezintă numeroase mitoze şi asigură regenerarea celulelor glandei.

Glandele fundice sînt delimitate de 3 tipuri de celule exocrine (accesorii, parietale şi principale) şi de 2 tipuri de celule endocrine.

Celulele accesorii (auxiliare, mucopeptice sau mucoide), relativ puţine la număr, sînt localizate la nivelul istmului glandei, fiind de obicei grupate. Sînt celule mici, de formă neregulată datorită compresiunii exercitate de către celulele vecine, iar nucleii sînt ades turtiţi, dispuşi bazal. Polul apical prezintă granule palide, transparente pe preparatele proaspete necolorate, dar cu afinitate crescută pentru reactivul Schiff (reacţie P.A.S. pozitivă), mucihemateină şi mucicarmin, diferenţiindu-se astfel de celulele

gastrice mucoide de învelis. Ultrastructural, conţine granule dense sferice, ovale sau discoidale la polul apical, mitocondrii, complex Golgi; reticulul endoplasmatic este redus.

La adult aceste celule nu prezintă mitoze, ceea ce dovedeşte că ele provin din celulele nediferenţiate de la fundul criptelor sau din zona superioară a gîtului glandei, printr-un proces de transformare treptată.

Studii experimentale folosind colchicina (blocant al mitozelor) şi autoradipgrafia cu timidină tritiată au arătat că aceste celule se reînoiesc la cca. o săptămînă.

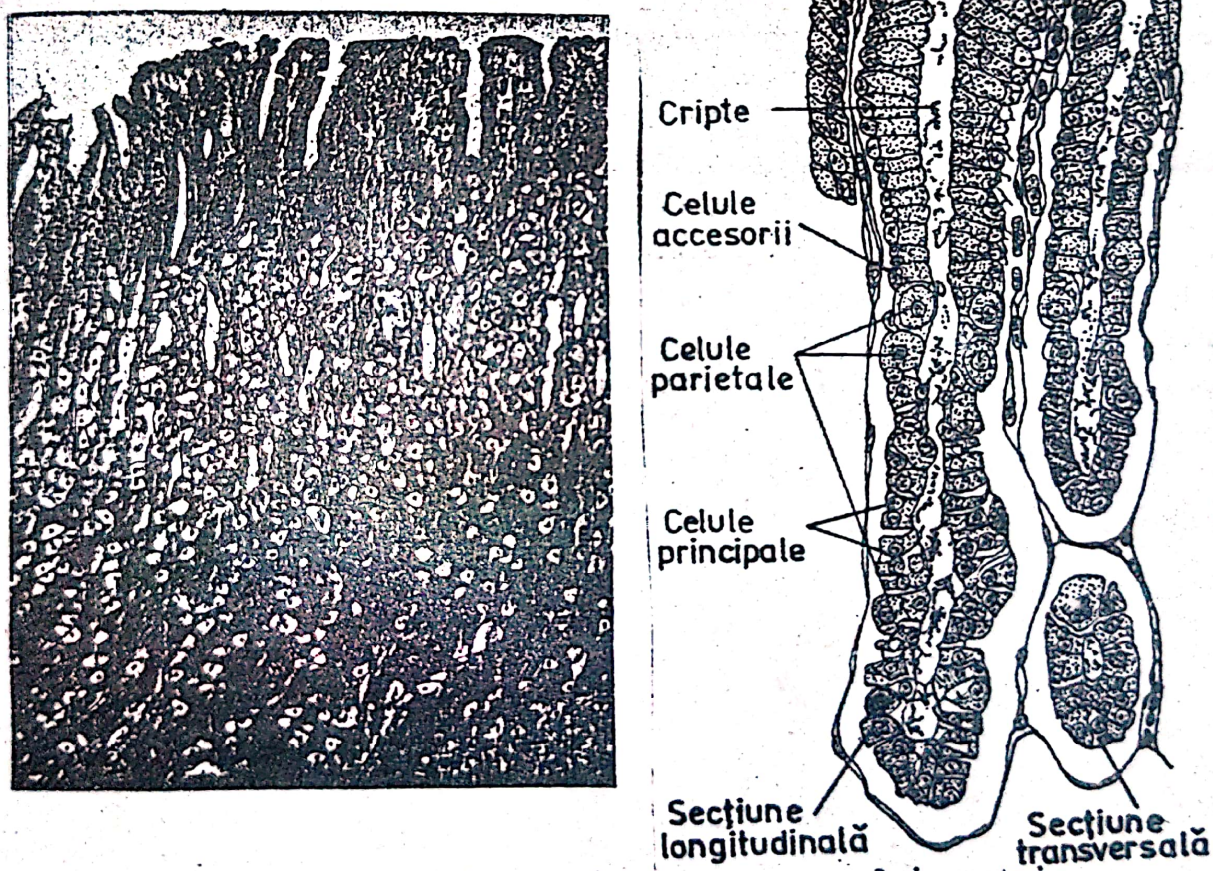

Fig.135. Secţiune prin mucoasa corpului gastric (stînga) şi schema glandei fundice (dreapta).

Celulele principale (bazofile, zimogene, centrale, pepsinogene sau adelomorfe) sînt cele mai numeroase. Ele sînt cubice sau cilindric-joase, mărginind prin polul lor apical cea mai mare parte din lumenul glandei. Limitele lor laterale sînt greu de identificat,

de unde şi denumirea de "celule adelomorfe".

Sînt foarte sensibile, după moarte încep să se dezintegreze aproape imediat; de aceea pentru a fi bine evidenţiate sînt necesare unele precauţii şi anume : o prelevare rapidă post mortem şi folosirea unui fixator de elecţie (ex. amestecul acid osmic, sublimat şi formalină).

Celulele principale au unul, uneori doi nuclei rotunzi, hipocromi, situaţi central şi o citoplasmă a cărei tinctorialitate variază după tehnicile de coloraţie folosite. La coloraţia uzuală (H.E.) citoplasma apare uşor bazofilă (în special la polul bazal), cu polul apical ocupat de granulaţii mari, violete. La coloraţia P.A.S. - hematoxilină sau prin metoda Bodian, granulaţiile sînt roşii. In cele mai multe cazuri, însă, ele nu sînt evidente, citoplasma avînd un aspect palid - vacuolat.

La microscopul electronic celulele apar structuralizate după modelul celulelor sintetizante de proteine, rolul lor fiind în elaborarea enzimelor gastrice. Conţin un reticul endoplasmatic rugos foarte bine dezvoltat, concentrat în special subnuclear, o bogăţie de ribozomi ataşaţi şi liberi, aceste tipuri de organite fiind responsabile de bazofilia citoplasmei. La acestea se adaugă numeroase mitocondrii(Fig.136).

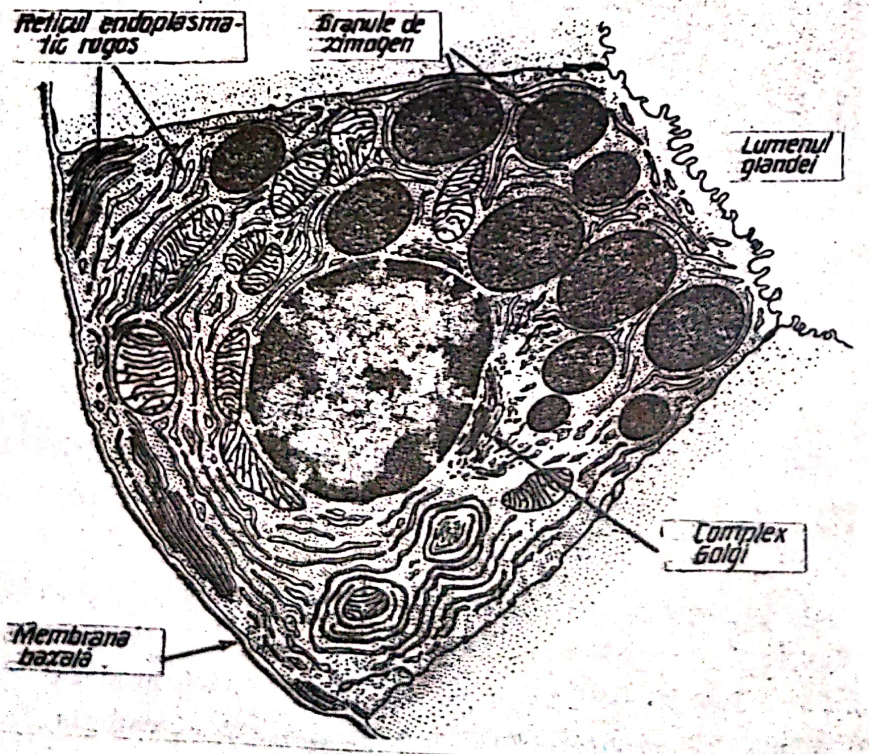

Fig.136. Schema ultrastructurii unei celule principale.

Supranuclear se evidenţiază un aparat Golgi bine dezvoltat. Membrana plasmatică a polului apical are microvili scurţi, acoperiţi de glicocalix. Citoplasma apicală conţine granule mari inegale, rotunde sau ovalare, de zimogen, slab electronopace.

Se consideră că la om granulele conţin în special pepsinogen, precursorul pepsinei. La gobolan aceste celule au rol şi în sinteza factorului intrinsec.

Celulele parietale (oxintice, marginale, acidofile sau delomorfe) sînt localizate mai ales în regiunea superioară a glandei, printre celelalte tipuri de celule, de care sînt ancorate prin complexe joncţionale. Sînt mari, bine delimitate, proeminînd spre membrana bazală, de unde şi numele de celule delomorfe, în special după activitatea secretorie prelungită a glandei, cînd dimensiunea celulelor zimogene este mai redusă. Au formă rotundă sau piramidală, cu unul sau doi nuclei rotunzi, bogaţi în cromatină, situaţi central. Citoplasma este puternic acidofilă, colorîndu-se intens cu eozină, floxină sau alţi coloranţi cu acizi anilinici, foarte bogată în mitocondrii, care pot imprima celulei un aspect foarte discret granular.

Membrana plasmatică apicală, prevăzută ultrastructural cu numeroase microvilozităţi lungi, lipsite de glicocalix, trimite în citoplasmă multiple invaginări, care realizează un sistem de canalicule sub forma unei reţele perinucleare; (Fig.137); astfel, prin aceste reţele de canalicule secretoare suprafaţa apicală celulară este mult sporită.

Celulele elaborează la nivelul canaliculilor intracelulare (deci în exteriorul celulei) acidul clorhidric prezent în sucul gastric : din sînge celula captează apă (H_2O) şi bioxid de carbon (CO_2), pe care le transformă în acid carbonic (H_2CO_3) sub acţiunea anhidrazei carbonice; acidul carbonic H_2CO_3 se disociază în HCO_3^-, care va fi eliminat în sînge, unde va determina creşterea pH-ului sanguin în timpul digestiei, şi H^+ ce este transportat printr-un mecanism activ în afara citoplasmei tocmai în sistemul canaliculelor intracelulare.

Paralel are loc disocierea NaCl, cu transportul activ al ionului de Cl^- prin celula parietală în canaliculele intracelulare, unde are loc cuplarea cu protonul H^+ şi formarea HCl; apa difuzează pasiv (Fig.138).

Acidul clorhidric este colectat în canaliculele intercelu-

lare şi deversat în lumenul glandei fundice. Se evidenţiază prin impregnări cromo-argentice.

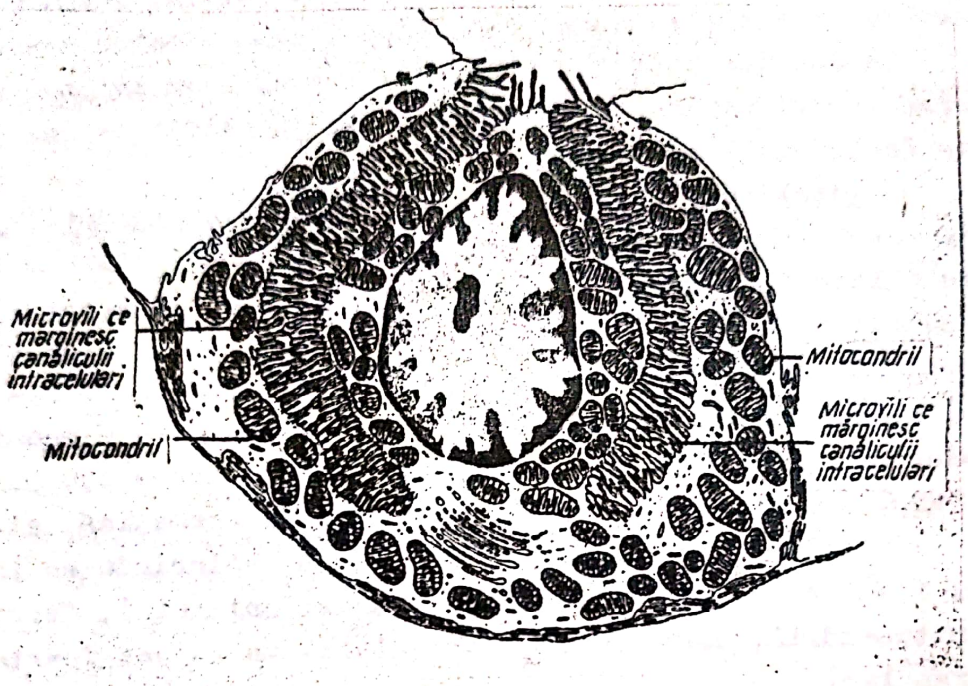

Fig.137. Schema structurii electronomicroscopice a unei celule parietale.

Consumul înalt de energie necesar formării acidului clorhidric este furnizat de mitocondriile aflate în număr mare în citoplasmă. Celula mai prezintă un complex Golgi situat la polul bazal, un aparat reticulo-endoplasmatic mai puţin dezvoltat şi este lipsită de granule secretorii.

Celulele parietale secretă în jur de 0,16 acid clorhidric şi 0,07 clorură de potasiu. Deoarece nu stochează ionii de H^+ şi Cl^-, producţia de HCl are loc în funcţie de necesităţi. Aceasta este stimulată de către histamină şi gastrină (ambele secretate de mucoasa gastrică) ca şi prin terminaţiile nervului vag.

Studii autoradiografice cu vitamina B_{12} marcată au arătat că celulele parietale la om au rol şi în producerea unei glicoproteine, numită factorul intrinsec sau factorul lui Castle, substanţă responsabilă de absorbţia vitaminei B_{12} (factorul extrinsec) în intestin.

Vitamina B_{12} este indispensabilă hematopoiezei, lipsa ei ducînd la o anemie gravă numită anemia pernicioasă. Pacienţii cu această maladie prezintă o atrofie a celulelor parietale din glande-

le fundice. Acelaşi efect este obţinut şi prin rezecţia gastrică lărgită, eventualitate care impune administrarea injectabilă a preparatelor de vitamina B_{12}.

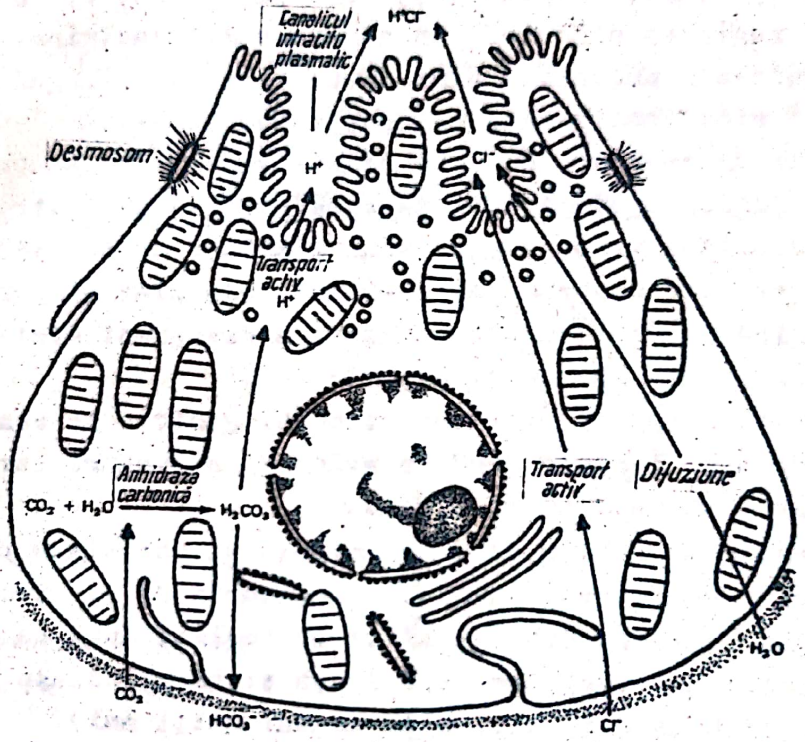

Fig.138. Schema formării acidului clorhidric la nivelul celulei parietale.

Celulele argentafine (sau enterocromafine) îşi au numele datorat afinităţii granulelor secretorii aflate în citoplasmă, la polul bazal, pentru sărurile de crom şi de argint (deci nu se evidenţiază la coloraţiile uzuale). În funcţie de reacţia de colorare cu argint, celulele se împart în "argentafine", a căror granulaţii reduc sărurile de argint fără o tratare prealabilă, şi "argirofile", a căror granule se evidenţiază prin tratare prealabilă cu o substanţă reducătoare şi apoi cu săruri de argint.

Sînt destul de reduse numeric în stomac şi sînt deobicei localizate la baza glandelor fundice, printre celulele principale.

La microscopul electronic aceste celule se caracterizează prin prezenţa unor numeroase granule de densitate variabilă, de aspect polimorf, înconjurate de o membrană fină. Aceste granule sînt

le fundice. Acelagi efect este obţinut şi prin rezecţia gastrică lărgită, eventualitate care impune administrarea injectabilă a preparatelor de vitamina B_{12}.

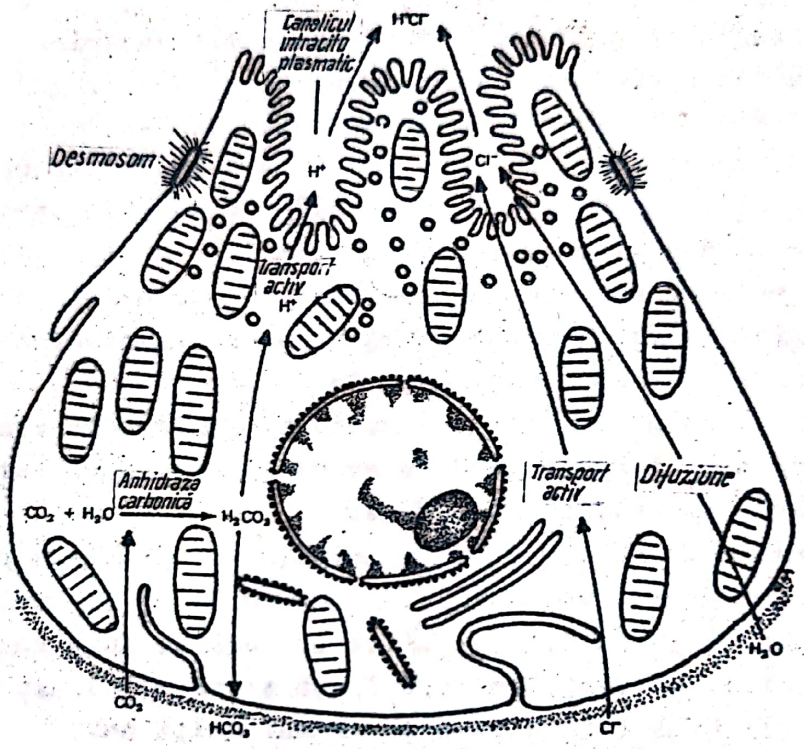

Fig.138. Schema formării acidului clorhidric la nivelul celulei parietale.

Celulele argentafine (sau enterocromafine) îşi au numele datorat afinităţii granulelor secretorii aflate în citoplasmă, la polul bazal, pentru sărurile de crom şi de argint (deci nu se evidenţiază la coloraţiile uzuale). În funcţie de reacţia de colorare cu argint, celulele se împart în "argentafine", a căror granulaţii reduc sărurile de argint fără o tratare prealabilă, şi "argirofile", a căror granule se evidenţiază prin tratare prealabilă cu o substanţă reducătoare şi apoi cu săruri de argint.

Sînt destul de reduse numeric în stomac şi sînt deobicei localizate la baza glandelor fundice, printre celulele principale.

La microscopul electronic aceste celule se caracterizează prin prezenţa unor numeroase granule de densitate variabilă, de aspect polimorf, înconjurate de o membrană fină. Aceste granule sînt

situate la polul bazal, în vecinătatea capilarelor din corion. Celulele sînt de formă piramidală, cu un pol apical îngust, acoperit de microvili.

Produsul lor de secreţie conţine, cel puţin pentru unele, serotonină (5-hidroxitriptamină), iar pentru altele, localizate în special în regiunea pilorică, un hormon numit gastrina.

Celulele endocrine sînt dispersate de-a lungul tractului digestiv şi sînt considerate ca aparţinînd sistemului endocrin digestiv difuz unicelular, cu care ocazie vom reveni asupra lor.

Celulele producătoare de substanţă asemănătoare glucagonului - aşa numită enteroglucagon sînt similare morfologic celulelor alfa din insulele endocrine pancreatice; ele sînt dispersate în mucoasa gastrică şi intestinală şi aparţin deasemeni sistemului endocrin digestiv, unde le vom şi descrie

Trecerea de la regiunea corpului gastric la cea pilorică se face treptat, glandele fundice avînd în structura lor numai celule accesorii şi celule principale.

Regenerarea celulelor principale şi parietale pare a fi făcută prin diferenţierea celulelor accesorii de la nivelul gîtului glandelor. Studiile autoradiografice au indicat însă că aceste tipuri de celule au o viaţă relativ lungă şi se reînoiesc foarte încet (după unii autori în unul pînă la mai mulţi ani).

Regiunea pilorică se găseşte în porţiunea cea mai distală a stomacului şi se întinde pe o distanţă de 4-5 cm. Se caracterizează prin prezenţa unor cripte foarte adînci, ce ocupă aproape jumătate din grosimea mucoasei. In fundul criptelor se deschid glandele pilorice, de tip tubular, simple sau ramificate, uneori conturnate la polul bazal, scurte şi cu lumen larg (Fig.159). Sînt mărginite de un singur tip de celule palide, ai căror nuclei sînt situaţi bazal. Citoplasma conţine în regiunea apicală granule de mucus, aspect ce face ca la coloraţia uzuală (H.E.) să fie foarte asemănătoare celulelor accesorii din glandele fundice sau celor din glandele Brunner duodenale. Totuşi prin folosirea unor tehnici speciale (Giemsa şi Cresyl violet) celulele glandelor pilorice se pot diferenţia de cele accesorii.

Prin produsul lor de secreţie glandele pilorice contribuie alături de mucoidul eliminat de epiteliul de suprafaţă şi de mucusul celulelor accesorii din glandele fundice, la menţinerea integrităţii morfofuncţionale a mucoasei gastrice în general şi a glan-

delor fundice în special. In plus, se pare că mai are rol şi în facilitarea trecerii alimentelor din stomac în duoden.

Cercetările de microscopie electronică şi imunofluorescenţă au descris la nivelul glandelor pilorice numeroase celule aparţinînd sistemului enterocromafin, responsabile de secreţia gastrinei.

Mucoasa regiunii pilorice poate fi uneori înlocuită parţial de un epiteliu de tip intestinal, proces cunoscut sub numele de metaplazie intestinală a mucoasei gastrice şi considerat de unii autori că ar favoriza apariţia leziunilor ulcerative ale stomacului.

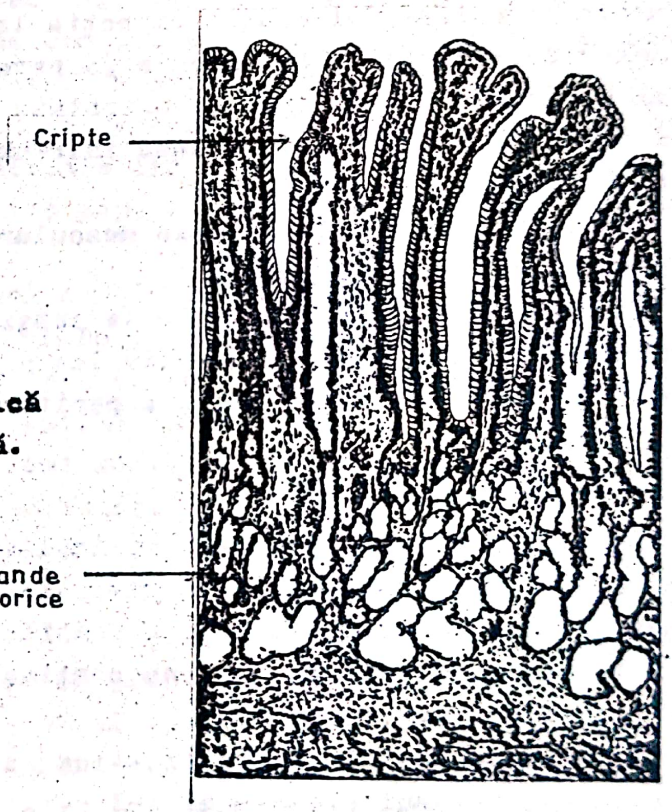

Fig.139. Mucoasa gastrică în regiunea pilorică.

Ultimul constituient al mucoasei este <u>muscularis mucosae</u>. Este reprezentat prin fibre musculare netede orientate circular în pătura internă şi longitudinal în cea externă, pe alocuri putîndu-se identifica şi un al treilea plan exterior circular. Unele fibre din pătura internă se insinuează printre glandele din corion, spre suprafaţă, facilitînd prin contracţia lor eliberarea produsului de secreţie acumulat în glande.

<u>Pătura submucoasă</u> este reprezentată de un ţesut conjunctiv ce conţine adipocite, fibre colagene şi elastice, numeroase celule

limfoide, granulocite eozinofile şi mastocite. Tot aici se găsesc vase mari limfatice şi sanguine şi un bogat plex nervos (Meissner).

Musculatura stomacului este dispusă în trei pături. Cea internă are dispoziţie oblică şi este relativ bine dezvoltată, cu excepţia regiunii pilorice, unde dispare treptat.

Stratul mijlociu este cel mai uniform şi mai bine dezvoltat şi are o dispoziţie circulară a fibrelor musculare. La nivelul pilorului formează un sfincter circular gros, ce controlează evacuarea conţinutului gastric.

Stratul extern continuă fibrele longitudinale ale esofagului. Fibrele musculare îşi menţin direcţia longitudinală numai de-a lungul celor două curburi, în timp ce pe peretele anterior şi posterior al stomacului devin treptat orientate spre marea curbură. In regiunea pilorică fibrele se grupează într-un strat ce se continuă în pătura externă a intestinului.

La limita dintre straturile musculare se găseşte un bogat plex nervos mienteric (Auerbach).

Seroasa stomacului este foarte subţire şi e reprezentată de o pătură redusă de ţesut conjunctiv lax acoperită de mezoteliul peritoneal. Ea se continuă cu seroasa peritoneală ce învelesţe marele şi micul epiploon.

Histofiziologie

- Funcţia mecanică a stomacului implică capacitatea de distensie şi stocaj a organului, în special la nivelul regiunii fundusului, capacitatea de amestecare şi fluidificare a alimentelor, precum şi de evacuare prin împingerea conţinutului său în intestin, datorită mişcărilor peristaltice.

Capacitatea de distensie şi stocaj a alimentelor este considerabilă. Deşi volumul stomacului gol este doar de 50 ml, totuşi cca. 1000 ml alimente pot fi introduse fără ca presiunea intraluminală a sa să înceapă să crească.

Alimentele, după ce au fost masticate în cavitatea bucală, ajung în stomac în stare semisolidă. Aici vor fi amestecate prin activitatea contractilă a pereţilor musculari şi vor fi fluidificate prin acţiunea produsului de secreţie a glandelor mucoasei. Conţinutul porţiunii superioare a stomacului poate rămîne semisolid cîtva timp după introducerea alimentelor, în timp ce în porţiunea distală este transformat într-o masă fluidă, numită chim. Cînd chimul a ajuns la anumită consistenţă, este transferat în duoden cu

ajutorul mişcărilor peristaltice.

Originea mişcărilor peristaltice este la nivelul fundului gastric; ele se propagă sub formă de unde la nivelul musculaturii organului, contribuind astfel şi la mixturarea şi fluidificarea conţinutului în timp ce acesta avansează spre pilor. Cu fiecare undă peristaltică circa 5 - 15 ml de chim gastric trece în duoden.

- Funcţia digestivă este mai complexă. In intervalul de 3-5 ore cît stau în stomac, alimentele vin în strîns contact cu sucul gastric. Activitatea secretorie a organului este de 2000-3000 ml zilnic, cca. 1000 ml suc gastric după fiecare prînz. Sucul gastric este un lichid clar, ce conţine o serie de enzime ca şi mucus, apă, electroliţi, acestea fiind în mare parte reabsorbite.

Principala enzimă gastrică este pepsina. Ea este secretată de către celulele principale din glandele fundice sub forma unei proenzime inactive numită pepsinogen, ca răspuns la stimularea nervului vag.

pH-ul scăzut al conţinutului gastric, datorat secreţiei acidului clorhidric de către celulele parietale, face ca pepsinogenul să fie convertit într-o enzimă activă - pepsina. Aceasta îşi desfăşoară activitatea optimă la pH=2. Rolul său este de a scinda proteinele în molecule mai mici. Ea nu acţionează, însă, asupra keratinelor sau asupra mucinelor.

La sugari sucul gastric conţine şi o altă enzimă, numită labferment, secretată tot de celulele principale, cu rol în transformarea cazeinogenului din lapte în cazeină; acest proces are loc la un pH de 4,5 - 5,5 şi în prezenţa ionilor de calciu.

La copilul mic sucul gastric conţine în cantităţi mici şi o lipază ce ar hidroliza grăsimile, dar activitatea lipolitică a sucului gastric la adult este discutabilă.

Deşi sucul gastric are un conţinut bogat în enzime şi acid clorhidric, nu există în mod normal o difuziune a acestora înapoi în mucoasă, datorită existenţei unei "bariere de protecţie" realizată de pelicula de mucus ce aderă strîns de suprafaţa epiteliului. La realizarea peliculei de mucus contribuie activ epiteliul de învelis secretor de mucoid, celulele accesorii ale glandelor fundice, glandele cardiale şi pilorice. Dacă, însă, mucoasa gastrică este expusă la acţiunea aspirinei sau a alchoolului, epiteliul de învelis este lezat, iar bariera de protecţie mult redusă.

Importanţa integrităţii mucoasei gastrice este deosebită

şi pentru elaborarea factorului intrinsec al lui Castle, secretat de celulele parietale, ce intervine în legarea şi facilitarea absorbţiei factorului extrinsec (vitamina B_{12}), cu rol deosebit în procesul hematopoiezei.

Secreţia gastrică se află sub control nervos, prin intermediul nervului vag, a cărui excitare experimentală determină hipersecreţie de suc bogat în pepsină, în timp ce injectarea de histamină provoacă un suc bogat în acid clorhidric -, dar şi sub influenţă endocrină - legată de activitatea celulelor argentafine, asupra cărora vom reveni.

Cu vîrsta peretele stomacului suferă un proces de atrofiere, care se evidenţiază în special la nivelul mucoasei; ceea ce atrage după sine tulburări consecutive în absorbţia intestinală, dar şi un grad oarecare de anemie.

INTESTINUL

INTESTINUL SUBŢIRE

Este porţiunea din tubul digestiv cuprinsă între stomac şi intestinul gros. Are formă tubulară, o lungime de 6-9 m şi un diametru ce descreşte progresiv de la 4-5 cm la nivelul porţiunii iniţiale gastro-duodenale, la 2-3 cm în dreptul valvulei ileo-cecale.

Intestinul subţire este împărţit arbitrar în trei segmente: duodenul, jejunul şi ileonul. Primul segment, retroperitoneal, este fixat de peretele posterior al abdomenului, în timp ce ultimele două segmente sînt mobile, fiind ancorate de perete prin intermediul mezenterului.

Structura histologică a intestinului subţire este adaptată în vederea trecerii chimului venit din stomac spre intestinul gros, în vederea desăvîrşirii procesului digestiei prin sucurile secretate de glandele proprii, dar şi de glandele anexe tubului digestiv (ficatul şi pancreasul) şi pentru funcţia de absorbţie în circulaţia sanguină şi limfatică a produselor rezultate în urma digestiei: aminoacizi, monozaharide şi acizi graşi.

Pentru realizarea funcţiei de absorbţie intestinul subţire prezintă patru tipuri de specializări structurale, ce au drept scop mărirea suprafeţei de contact dintre epiteliul şi alimentele digerate:

a) <u>Valvulele conivente</u> sau ale lui Kerckring (Fig.140), ce

sînt falduri semilunare sau circulare proeminînd în lumen, vizibile macroscopic, cu o înălţime de 8-10 mm, o grosime de 3-4 mm şi o lungime în jur de 5 cm; prezenţa lor în lumen începe de la cca.5 cm distanţă de pilor, cresc în dimensiuni în ultima porţiune a duodenului şi în prima porţiune a jejunului, pentru a diminua ca număr şi volum spre mijlocul ileonului, unde şi dispar. La constituirea lor participă mucoasa şi submucoasa intestinului subţire.

b) Vilozităţile intestinale sînt proeminenţe numai ale mucoasei, de formă variabilă de la aspectul unor frunze în duoden, la cel de deget (digitiform) în ileon; forma lor, cît şi înălţimea (0,5-1,5 mm) sînt dependente atît de gradul de distensie al peretelui intestinal, cît şi de gradul de contracţie al fibrelor musculare netede situate în interior (Fig.141 C). Numărul lor este foarte mare, pe un milimetru pătrat fiind situate 10-40 vilozităţi, mai dense în duoden şi jejunul proximal, unde dau un aspect catifelat suprafeţei interne.

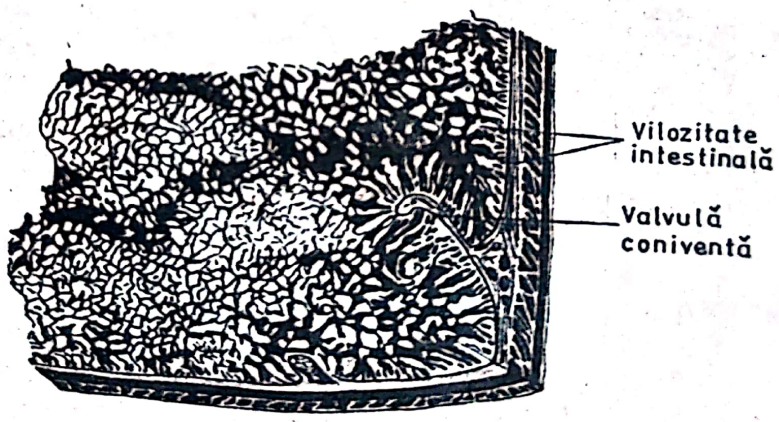

Fig.140. Secţiune prin intestinul subţire văzută la lupă.

c) In spaţiile dintre vilozităţi se deschid nişte cripte, invaginaţii ale epiteliului de înveliş în corion, de formă tubulară, numite glandele Lieberkühn, adînci de 320-450 microni, ce au drept scop mărirea suprafeţei de contact dintre celulele epiteliale absorbante şi chim (Fig.141 B).

d) In sfîrşit, tot în vederea măririi suprafeţei de absorb-

sînt falduri semilunare sau circulare proeminînd în lumen, vizibile macroscopic, cu o înălţime de 8-10 mm, o grosime de 3-4 mm şi o lungime în jur de 5 cm; prezenţa lor în lumen începe de la cca.5 cm distanţă de pilor, cresc în dimensiuni în ultima porţiune a duodenului şi în prima porţiune a jejunului, pentru a diminua ca număr şi volum spre mijlocul ileonului, unde şi dispar. La constituirea lor participă mucoasa şi submucoasa intestinului subţire.

b) Vilozităţile intestinale sînt proeminenţe numai ale mucoasei, de formă variabilă de la aspectul unor frunze în duoden, la cel de deget (digitiform) în ileon; forma lor, cît şi înălţimea (0,5-1,5 mm) sînt dependente atît de gradul de distensie al peretelui intestinal, cît şi de gradul de contracţie al fibrelor musculare netede situate în interior (Fig.141 C). Numărul lor este foarte mare, pe un milimetru pătrat fiind situate 10-40 vilozităţi, mai dense în duoden şi jejunul proximal, unde dau un aspect catifelat suprafeţei interne.

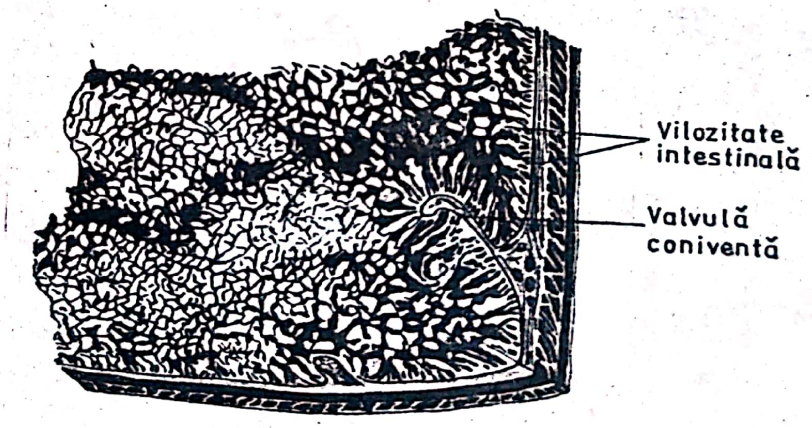

Fig.140. Secţiune prin intestinul subţire văzută la lupă.

c) In spaţiile dintre vilozităţi se deschid nişte cripte, invaginaţii ale epiteliului de înveliş în corion, de formă tubulară, numite glandele Lieberkühn, adînci de 320-450 microni, ce au drept scop mărirea suprafeţei de contact dintre celulele epiteliale absorbante şi chim (Fig.141 B).

d) In sfîrşit, tot în vederea măririi suprafeţei de absorb-

ţie, celulele epiteliale ale intestinului sînt prevăzute cu microvilozităţi, evidenţiabile la microscopul electronic, acestea realizînd în microscopia optică structura caracteristică de platou striat.

Intestinul subţire este organizat în cele patru tunici comune tubului eso-gastro-intestinal.

Mucoasa reprezintă cca. 2/3 din grosimea peretelui.

Epiteliul de tapetare a suprafeţei interne a intestinului este simplu prismatic. El învelește vilozităţile şi coboară în glandele Lieberkühn, asigurînd existenţa unei continuităţi structurale microscopice.

Spre deosebire de stomac în a cărui structură de înveliş se întîlnea un singur tip de celulă, epiteliul de tapetare intestinal este compus din trei feluri de celule : enterocite sau celulele absorbante cu platou striat, celule caliciforme sau cu mucus şi celule ce aparţin sistemului endocrin digestiv difuz (Fig.141 A).

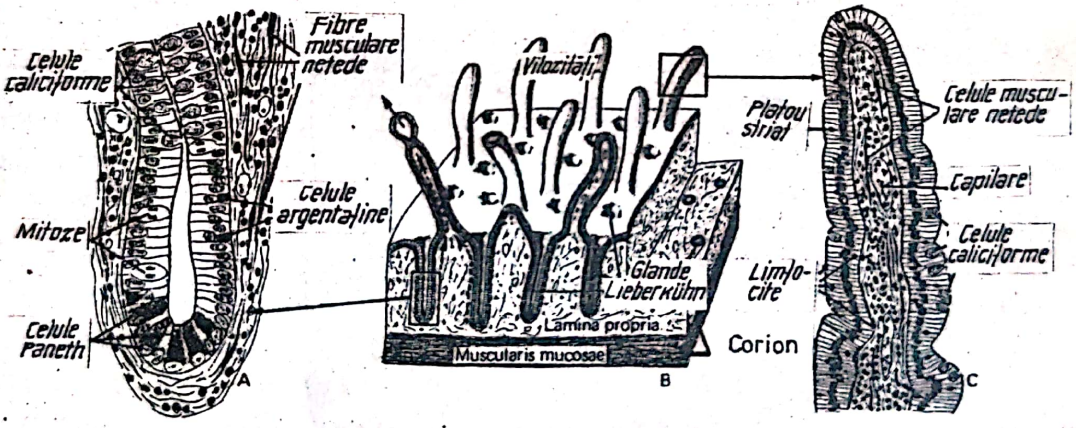

Fig.141. Schema structurii mucoasei intestinului subţire (B); detaliul unei glande Lieberkühn (A) şi al unei vilozităţi (C).

Enterocitele sînt celule prismatice, înalte de 20-26 microni, cu nuclei ovalari situaţi în treimea inferioară, aproximativ la acelaş nivel. Aceste celule sînt adaptate pentru funcţia de absorbţie prin structura specializată a membranei plasmatice apicale, numită platou striat. Acesta apare la microscopul optic sub forma unei structuri cu striaţii discrete perpendiculare pe suprafaţă, ce prezintă reacţia P.A.S. pozitivă.

Ultrastructural, platoul striat este constituit dintr-un număr mare (cca. 3000 la o celulă) de expansiuni ale membranei

plasmatice, numite microvilozităţi, înalte de 1-1,4 microni şi cu un diametru de 8 Å. Axul unei expansiuni conţine, într-o fină matrice citoplasmatică, un fascicol de filamente dispuse longitudinal, care se confundă la baza microvililor cu reţeaua terminală, dispusă paralel cu suprafaţa şi ancorată lateral la nivelul zonulei adherens. Microvilozităţile sînt acoperite de un strat de natură glicoproteică, gros de 0,1-0,5 microni, care conferă o deosebită rezistenţă faţă de agenţii proteolitici şi mucolitici (Fig. 142). In afara rolului său protector, stratul de glicocalix participă activ şi în procesele digestive, filamentele sale glicoproteice adsorbind unele enzime digestive din lumen, ca amilaza şi proteazele pancreatice. In acest fel, unele procese digestive au loc şi pe suprafaţa microvilozităţilor. Prin studii de imunofluorescenţă efectuate pe microvilii izolaţi prin centrifugare diferenţiată, s-a văzut că la acest nivel este locul de activitate a dizaharidazelor intestinului subţire. Platoul striat intestinal izolat hidrolizează dizaharidele în monozaharide. Prin analogie, s-au localizat tot aici şi dipeptidaze, enzime cu rol în hidrolizarea dipeptidelor în aminoacizi.

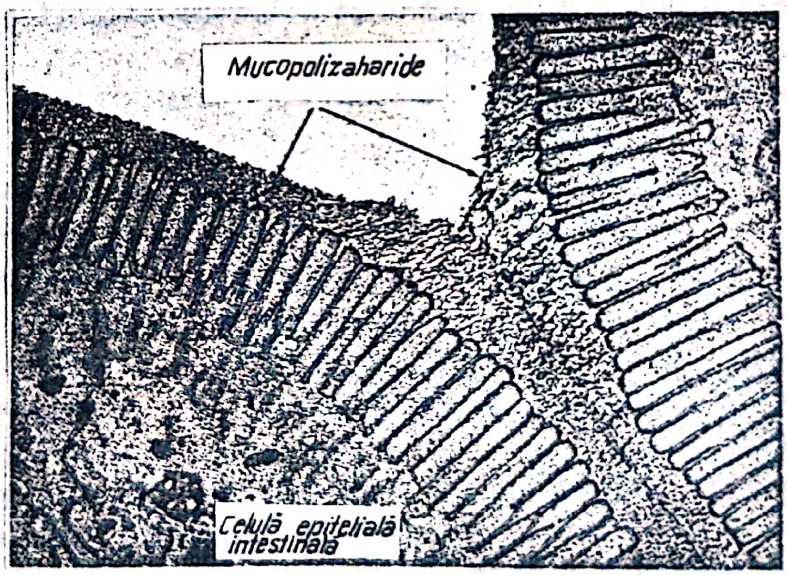

Fig.142. Ultrastructura platoului striat a două enterocite vecine.

In acest fel platoul striat joacă, pe lîngă rolul deosebit de important în procesul de absorbţie (prin mărirea suprafeţei de contact între intestin şi elementele nutritive) şi un rol de

mare importanţă fiziologică în realizarea digestiei carbohidraţilor şi proteinelor. In plus, se pare că jejunul prezintă tot la acest nivel receptori specifici implicaţi în absorbţia selectivă a unor substanţe, care se absorb numai în această porţiune a intestinului.

Enterocitele au citoplasma bazofilă şi de aspect granular, cu excepţia zonei subjacente platoului striat, care este mai clară, fiind ocupată de reţeaua terminală şi lipsită de organite. Această zonă apare birefringentă la microscopul cu lumină polarizantă şi se colorează selectiv printr-o metodă specială (cu acid tanic, acid fosfo-molibdic şi colorant amido negru).

La microscopul electronic enterocitele conţin la polul apical numeroase mitocondrii (situate sub reţeaua terminală), lizozomi şi reticul endoplasmatic neted bine dezvoltat, membranele acestor organite conţinînd enzimele esenţiale pentru sinteza trigliceridelor din acizi graşi şi monozaharide, de unde şi rolul deosebit jucat de ele în absorbţia intestinală a grăsimilor.

Aparatul Golgi are o localizare supranucleară şi e mai dezvoltat în timpul absorbţiei lipidelor; polul bazal conţine un reticul endoplasmatic rugos bogat şi ribozomi ataşaţi şi liberi, ceea ce explică bazofilia citoplasmei.

Feţele laterale ale enterocitelor sînt foarte apropiate în zona superioară a celulelor, fiind solidarizate prin complexe joncţionale şi putînd prezenta uneori şi interdigitaţii. Spre polul bazal, membranele plasmatice laterale ale celulelor vecine se îndepărtează în fazele de absorbţie activă, delimitînd împreună cu membrana bazală spaţii în care se acumulează chilomicronii absorbiţi din lumen, după ce au traversat, în prealabil, plasmalema platoului striat, citoplasma apicală şi membrana plasmatică laterală a enterocitelor (Fig.143).

Membrana plasmatică de la polul bazal al celulelor este strîns aplicată pe membrana bazală a epiteliului, care trimite expansiuni spre spaţiile dintre enterocite.

Astfel, pentru a ajunge în capilarele şi limfaticele vilozităţilor intestinale, materialul absorbit şi depozitat între extremităţile bazale ale enterocitelor trebuie să traverseze şi această membrana bazală.

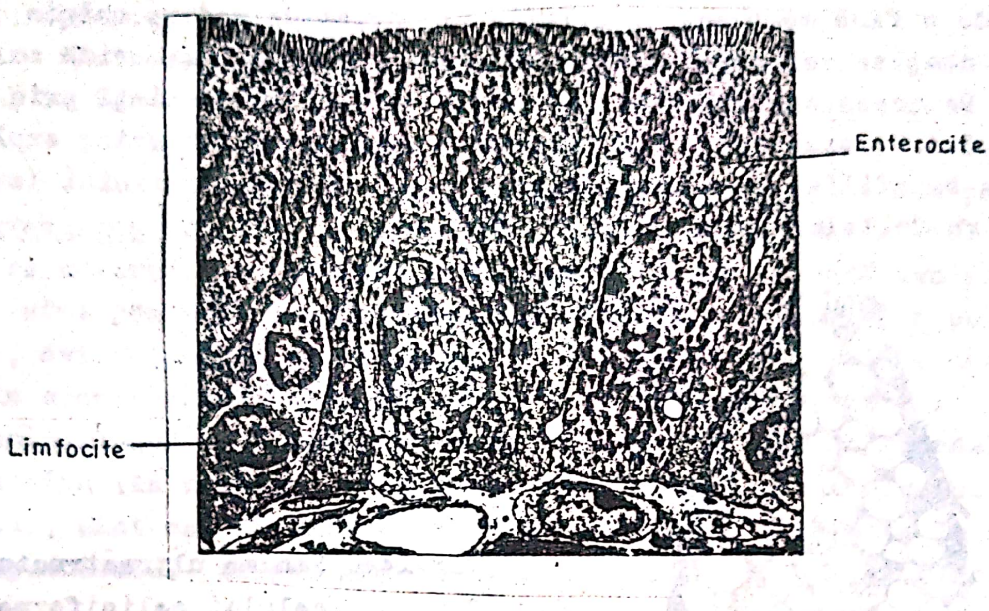

Fig.143. Ultrastructura unei porţiuni din epiteliul de tapetare a intestinului subţire. Se remarcă microvilii de la polul apical al enterocitelor; în stînga două limfocite traversează epiteliul; în centru se află o celulă argentafină.

Celulele caliciforme apar intercalate printre enterocite, de care sînt solidarizate prin complexe joncţionale; ele sînt mai rare în duoden şi devin tot mai numeroase pe măsură ce ne apropiem de intestinul gros.

De forma unor cupe sau calicii (de unde şi numele), aceste celule au polul apical de aspect spumos la coloraţia H.E. (Fig.146) datorită prezenţei produsului de secreţie sub forma picăturilor de mucus. Devin mai evidente prin coloraţii elective, cum ar fi : mucicarmin, albastru Alcian, albastru de toluidină. Spre deosebire de citoplasma zonei apicale, care este palidă şi destinsă prin acumularea produsului de secreţie, fiind denumită "theca", zona bazală este mult mai îngustă şi conţine un nucleu turtit, iar citoplasma este intens bazofilă.

Ultrastructural, aceste celule îşi au organitele distribuite în zona bazală. Abundenţa ribozomilor liberi şi ataşaţi pe reticulul endoplasmatic rugos, în zona bazală dar şi pe feţele laterale ale celulei, explică bazofilia. Aparatul Golgi, bine dezvoltat este situat în theca, între nucleu şi picăturile de mucus, la ela-

borarea cărora contribuie; fiecare picătură de mucus este înconjurată de o fină membrană (Fig.144). Din punct de vedere chimic, mucusul conţine cel puţin două mucoproteine şi o polizaharidă sulfatată. De aceea carbohidraţii conţinuţi pot fi evidenţiaţi prin reacţia P.A.S. pozitivă, iar prezenţa polizaharidelor acide explică uşoara bazofilie ca şi metacromazia cu coloranţii tiazinici (ex. : albastru de toluidină).

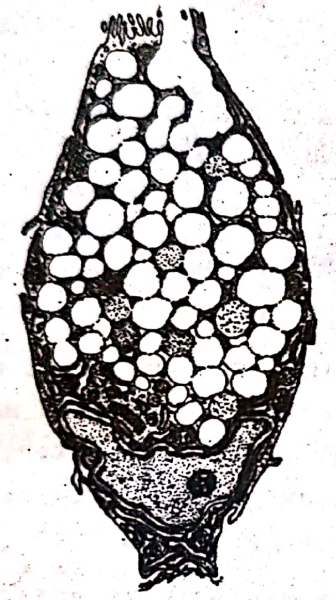

Fig.144. Schema ultrastructurii celulei caliciforme intestinale.

Studii autoradiografice au arătat că sinteza proteinelor are loc din amino-acizi la nivelul reticulului endoplasmatic rugos, în timp ce sinteza polizaharidelor se face din mono- şi dizaharide în complexul Golgi. Tot aici are loc legarea polizaharidelor de proteine şi sulfatarea polizaharidelor.

Există diferenţe chimice calitative între mucusul celulelor caliciforme de la diferite nivele ale intestinului; astfel cele din colon au un mucus mai bogat în polizaharide acide, faţă de celulele mucoase din intestinul subţire.

Membrana plasmatică a acestor celule este în general netedă, cu excepţia cîtorva interdigitaţii laterale şi a cîtorva microvili dispersaţi la polul apical.

Celulele caliciforme au semnificaţia unor glande mucoase unicelulare, ce-şi elimină produsul de secreţie prin dezintegrarea citoplasmei supranucleare, după modalitatea apocrină, de unde şi numele sub care mai sînt cunoscute de "celule mucoase de tip deschis" - sau prin fuziunea membranelor picăturilor între ele, apoi

cu plasmalema, permiţînd eliminarea mucusului cu păstrarea integrităţii suprafeţei celulare.

Prin mucusul pe care-l elaborează, celulele caliciforme au rol în lubrificarea şi protejarea epiteliului de suprafaţă.

Celulele ce aparţin sistemului endocrin digestiv difuz poartă numele de celule argentafine sau enterocromafine sau celule bazigranulare (Fig.145). Localizate în special la baza epiteliului, printre enterocite, celulele endocrine au formă rotundă sau piramidală, sînt joase şi conţin numeroase granule în citoplasma polului bazal, evidenţiabile prin tehnici speciale. Ca şi celulele endocrine din mucoasa gastrică, apar izolate şi dispersate, atît la nivelul epiteliului de înveliş al vilozităţilor, cît şi în glandele Lieberkühn (în cripte). Se găsesc în număr crescut la nivelul duodenului, sînt mai dispersate în jejun şi ileon, abundente la nivelul apendicelui; se pot găsi însă şi în căile biliare şi pancreatice.

Fig.145. Ultrastructura unei celule endocrine din duoden.

Celulele endocrine au fost împărţite în două mari categorii în funcţie de capacitatea lor de a reduce sărurile de argint.

Celulele a căror granule reduc soluţiile de azotat de argint amoniacal, colorîndu-se în brun sau negru au fost numite "celule argentafine" întrucît aceste granule devin brune după tratare cu bicromat, celulele au fost numite şi "enterocromafine".

A doua categorie de celule conţin granulaţii care se evidenţiază prin tratare prealabilă cu substanţe reducătoare, urmată

apoi de expunere la azotat de argint şi sînt denumite "celule argirofile". Studiile electrono-microscopice efectuate au arătat că există diferenţe între celule, în ceea ce priveşte ultrastructura organitelor şi a granulelor de secreţie. Intrucît vor fi tratate separat, amintim doar faptul că unele celule endocrine sintetizează şi stochează în granulaţii serotonina, altele enteroglucagon, altele gastrina.

Glandele Lieberkühn

Epiteliul de acoperire al intestinului subţire ce tapetează vilozităţile este mai înalt decît cel ce coboară în glandele Lieberkühn. In jumătatea lor superioară, celulele se identifică uşor : enterocite, celule caliciforme şi rare celule endocrine. In jumătatea inferioară celulele sînt mai puţin diferenţiate, iar nucleii lor prezintă numeroase mitoze; este zona de formare a celulelor tinere, care vor înlocui celulele exfoliate de pe vîrfurile vilozităţilor. Experimental, timidina tritiată administrată unui animal este încorporată de celulele în diviziune din fundul criptei, care suferă o treptată ascensiune spre vîrful vilozităţilor, de unde se elimină în grupe mici; la cca. 24 ore celulele marcate sînt găsite pe laturile vililor, pentru ca în 2-3 zile să se maturizeze funcţional, iar în a 5-a zi să fie exfoliate. Viaţa celulelor caliciforme este ceva mai redusă de 3-4 zile, primele două zile fiind necesare pentru diferenţiere funcţională. Se pare că mucusul se secretă continuu, fiecare celulă avînd însă un singur ciclu secretor. Acesta are o fază iniţială cînd celula, aflată în fundul glandei, sintetizează şi acumulează mucus, eliminarea acestuia fiind redusă. In faza intermediară, celula ascensionează în porţiunea superioară a glandei sau în jumătatea inferioară a vilozităţii şi este plină de mucus, sinteza şi secreţia fiind în echilibru. In faza finală, rata descărcării depăşeşte sinteza, şi celulele, aflate acum în vecinătatea vîrfurilor vililor, sînt golite de secreţie.

Rata celulelor nou formate pare a fi egală cu cea a celulelor descuamate şi eliminate. Se pare că zilnic se elimină aproximativ 250 gr. de epiteliu din intestinul subţire.

Tot în fundul glandelor Lieberkühn, printre celulele de regenerare, se găsesc celulele Paneth (Fig.146). Rar izolate, adesea grupate cîte 3-5, celulele acestea au formă piramidală, nucleii mari, hipocromi, rotunzi sau ovalari, situaţi bazal şi granule secretorii mari, rotunde, intens acidofile (eozinofile şi orangeofile)

la polul apical.

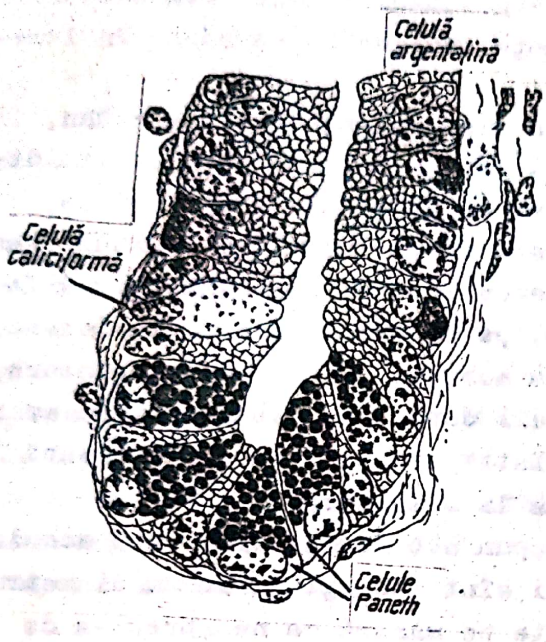

Fig.146. Secţiune prin fundul unei glande Lieberkühn.

Deşi prezintă toate caracteristicile necesare sintezei proteice, celula are un rol mai puţin bine cunoscut; citoplasma polului bazal, intens bazofilă, conţine reticul endoplasmatic rugos bine dezvoltat, şi complex Golgi proeminent; la polul apical se găsesc granule cu o densitate omogenă la om, care au fost mult timp considerate drept enzime digestive de tipul peptidazelor. Astăzi se consideră că ele conţin lizozim, o enzimă cu rol bacteriolitic, pentru elaborarea căreia celula concentrează cantităţi mari de zinc (zincul este componentul esenţial al unui număr mai mare de enzime, dar nu intră în compoziţia enzimelor digestive).

Celulele au o secreţie continuă, care este intensificată prin administrarea pilocarpinei.

Se pare că aceste celule constituie o populaţie stabilă cu turnover foarte mic; ele nu încorporează timidina tritiată şi nu prezintă mitoze. Sînt numeroase la om, maimuţă, şoarece, şobolan, dar pot lipsi la cîine, pisică, etc.

<u>Corionul intestinului subţire</u> se găseşte în spaţiul dintre glandele Lieberkühn şi în interiorul vilozităţilor. Este un ţesut conjunctiv bogat în fibre reticulare, mai condensate în zona subepitelială, şi fibre elastice dispuse în reţea fină în jurul glandelor, dar extinzîndu-se şi în vilozităţi. Celulele corionului sînt de două feluri : fixe - celule reticulare şi fibroblaste şi

mobile - limfocite, plasmocite, eozinofile şi macrofage. Ultimele intervin în procesul de apărare a organismului împotriva bacteriilor, toxinelor sau a altor substanţe antigenice ce ajung în lumenul intestinului.

Fibroblastele se dispun în jurul glandelor Lieberkühn, fiind aplicate la baza epiteliului de înveliş. Experienţe cu timidina tritiată au arătat că şi acestea, ca şi celulele epiteliale, suferă un proces de ascensiune treptată de la fundul spre gîtul glandelor. Microscopia electronică a demonstrat şi apariţia unor diferenţieri citologice la fibroblaste, pe măsură ce ele ascensionează. Continua reînoire şi ascensionare a acestor celule periglandulare constitue un argument împotriva ideii după care fibroblastele ar reprezenta la adult o populaţie relativ stabilă, ce proliferează şi se diferenţiază numai ca răspuns la o leziune.

Elementele limfoide se dispun sub formă difuză sau nodulară. Nodulii sau foliculii limfatici sînt izolaţi şi au un diametru între 0,6 - 3 mm. Numărul lor creşte pe măsură ce ne apropiem de intestinul gros. Foliculii mici ocupă numai corionul, oprindu-se deasupra muscularis mucosae. Cei mari ridică în cap epiteliul, străbat muscularis mucosae şi ocupă şi pătura submucoasă. Foliculii conţin centri germinativi (centri clari) înconjuraţi de o coroană de limfocite. Intre ei limfocitele realizează infiltraţii difuze.

Limfocitele reprezintă rezerva mobilă a celulelor imunocompetente; ele penetrează epiteliul de înveliş (Fig.143) şi se localizează în porţiunea sa bazală; procesul se intensifică în amploare, pe măsură ce ne apropiem de intestinul gros.

Macrofagele au un dublu rol : nespecific, prin activitatea de fagocitare, şi specific, prin prelucrarea antigenelor şi facilitarea contactului dintre acestea şi limfocite, acţiune ce induce răspunsul imun al gazdei în reacţia secundară.

Plasmocitele produc anticorpi în special de tipul imunoglobulinei A (IgA); plasmocitele ce produc acest anticorp sînt cele mai numeroase în corionul intestinal; IgA are rol protector împotriva bacteriilor şi a virusurilor. Ele mai produc şi IgM(ce acţionează efectiv în procesul de aglutinare şi opsonizare a antigenelor), IgG (cu acţiune în procesul de agregare antigen - anticorp, în neutralizarea toxinelor bacteriene şi în protecţia împotriva infecţiilor virale); IgE (ce induce eliberarea histaminei de către mastocite, fiind responsabilă şi de unele reacţii alergice) ca şi

IgD a cărei funcţie este încă puţin cunoscută.

Eozinofilele, a căror rol nu este bine precizat, par a distruge complexele antigen - anticorp, în a căror vecinătate se acumulează.

Corionul mai conţine vase sanguine şi limfatice, filete nervoase şi celule musculare netede.

Corionul din axul vilozităţilor conţine filete nervoase, o arteriolă ce se capilarizează, o venulă şi un chilifer, ultimul cu rol în absorbţia lipidelor. In axul central se găsesc fibre musculare netede extinse din muscularis mucosae, cu o dispoziţie longitudinală, cu rol de a facilita, prin contracţii periodice, scurtarea vilozităţilor şi astfel golirea chiliferelor în plexurile limfatice submucoase, apoi pe calea limfaticelor mezenterice în canalul toracic (Fig.147). Se pare că fiecare vilozitate execută 6 contracţii pe minut, cu care ocazie înălţimea se reduce la jumătate, iar grosimea creşte.

Fig.147. Structura unei vilozităţi intestinale.

Muscularis mucosae este formată dintr-un strat muscular intern dispus circular şi unul extern longitudinal, într-o bogată reţea elastică.

Pătura submucoasă este constituită dintr-un ţesut conjunc-

tiv, bogat în fibre elastice, vase, nervi şi elemente limfoide. Uneori poate conţine şi lobuli adipogi.

Rolul ei este de a asigura alunecarea mucoasei pe musculară, în cursul schimbărilor de volum ale intestinului.

Submucoasa conţine numai la nivelul duodenului glande numite glandele Brunner, duodenale sau submucoase. Prezente doar la mamifere, glandele Brunner încep de la nivelul sfincterului pilloric (la om putînd apare şi în interiorul regiunii pilorice stomacale), pînă în 2/3 distale ale duodenului anatomic, la care nivel diminuă în dimensiuni şi dispar treptat.(De aici concluzia că duodenul histologic nu este identic cu cel anatomic).

Sînt glande tubulare ramificate şi conturnate (Fig.148), aranjate în lobuli de 0,5-1 mm diametru, adenomerul fiind constituit dintr-un singur tip de celule mucoase. Canalul excretor este lung, el traversează muscularis mucosae şi se deschide cel mai ades în fundul unei glande Lieberkühn; mai rar direct la baza vilozităţilor.

Celulele ce secretă glicoproteină neutră, conţin un reticul endoplasmatic rugos abundent, localizat bazal, un complex Golgi bine dezvoltat şi numeroase mitocondrii.

Polul apical conţine granule mucoide.

Secreţia glandelor Brunner este continuă, mucoidă, vîscoasă şi alcalină (pH = 8,2 - 9,3), cu rol protector împotriva efectelor erozive ale sucului gastric, participînd şi la realizarea neutralităţii sucului intestinal.

Submucoasa conţine şi elemente limfoide difuze sau nodulare, mai abundente cu cît sînt localizate spre intestinul gros.

La nivelul ileonului foliculii limfoizi sînt agminaţi şi iau numele de plăci Peyer. In număr de 30-40, plăcile Peyer se observă şi macroscopic sub forma unor formaţiuni uşor denivelate, ovalare, cu o lungime de 12-20 mm şi o lăţime de 8-12 mm, dispuse pe peretele opus liniei de inserţie a mezenterului. Microscopic, conţin centri germinativi largi; foliculii agminaţi, care au dimensiuni mari, străbat muscularis mucosae, ocupă şi corionul şi împing mucoasa, care este mai subţire, adesea lipsită de vilozităţi şi chiar de glande Lieberkühn.

Tot în submucoasă se găsesc importante plexuri vasculare şi nervoase (Meissner).

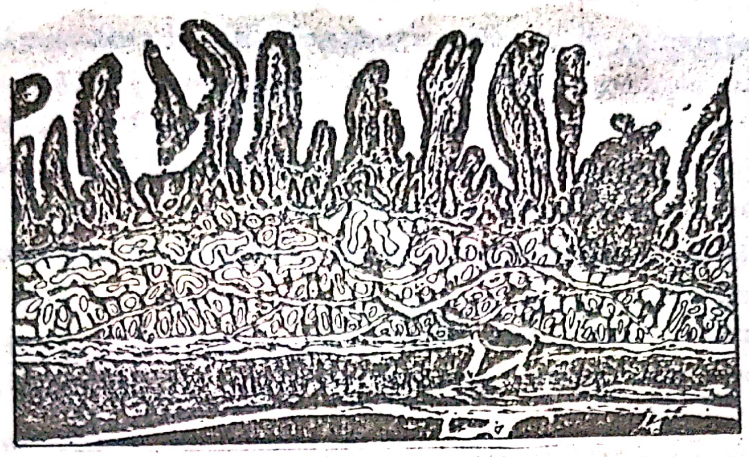

Ansamblu



Glande Lieberkühn

Detaliu

Glande Brunner

Fig.148. Secţiune prin mucoasa şi submucoasa duodenului.

Pătura musculară este alcătuită din fibre musculare netede dispuse în două straturi bine dezvoltate : extern longitudinal şi intern circular. Intre ele se găseşte un bogat plex nervos al lui Auerbach.

Seroasa este reprezentată de un strat subţire de ţesut conjunctiv lax acoperit de un epiteliu simplu pavimentos - realizînd mezoteliul peritoneal. La nivelul locului de inserţie al mezenterului, peritoneul se continuă cu cel mezenteric.

Histofiziologia intestinului subţire

Intestinul subţire îndeplineşte următoarele funcţii :

a) secretorie şi digestivă, prin care contribuie, alături de ficat şi pancreas, la elaborarea sucului intestinal, şi la continuarea procesului digestiv;

b) de absorbţie, prin care produsele de digestie sînt transportate din interiorul intestinului în sînge sau limfă;

c) mecanică, realizată prin mişcări peristaltice, cu rol în propulsarea conţinutului intestinal şi prin mişcări de pendulare lente, cu rol în omogenizarea conţinutului.

d) endocrină, graţie celulelor ce alcătuiesc sistemul endocrin difuz digestiv;

e) de apărare, împotriva microbilor, toxinelor şi a altor substanţe antigene din lumen, proces realizat de către elementele de apărare.

Detaliem primele două funcţii.

a) <u>Funcţia secretorie şi digestivă</u>

Digestia, începută în cavitatea bucală şi stomac, se desfăşoară în continuare în intestin atît de eficient, încît numai mici cantităţi de alimente nemodificate pătrund în intestinul gros. Sucul intestinal cu rol în digestie neutralizează aciditatea chimului gastric, el conţinînd şi produsele de secreţie ale ficatului şi pancreasului eliberate în duoden prin ampula lui Vater : bila transformă lipidele într-o emulsie fină de trigliceride, iar sucul pancreatic elaborează enzimele (proteaze, amilaze şi lipaze), necesare digestiei celor trei categorii nutritive (mecanismele intime vor fi descrise la capitolele respective).

Participarea intestinului la procesul digestiv are loc prin elaborarea de către mucoasă a unor enzime digestive, printre care s-au izolat : amilaza, aminopeptidaza, enterokinaza, maltaza, invertinaza, lactaza. Pînă nu demult se considera că enzimele respective sînt eliminate în lumenul intestinului, unde-şi exercită acţiunea, alături de secreţiile ficatului şi pancreasului. Astăzi, se ştie că unele enzime sînt cantonate la nivelul platoului striat al enterocitelor, nivel la care are loc digestia şi absorbţia produselor de digestie.

Dintre enzimele care hidrolizează dizaharidele sînt cunoscute astăzi : <u>sucraza</u>, care scindează zahărul în glucoză şi fructoză; <u>lactaza</u>, ce scindează zahărul din lapte în glucoză şi galactoză, şi <u>maltaza</u>, care hidrolizează dizaharidele derivate din glicogen şi amidon în glucoză.

Aceste enzime hidrolizează dizaharidele în hexoze, care trec în sînge, graţie pompelor hexozice situate în celulele absorbante.

Lipsa unei enzime, datorată unui defect genetic, va determina tulburări în digestia produsului respectiv. De exemplu, absenţa congenitală a lactazei face ca unii copii mici să nu suporte laptele; administrarea lui va fi însoţită de balonări abdominale şi scaune diareice.

Printre enzimele ce hidrolizează proteinele s-a identificat la nivelul platoului striat leucil aminopeptidaza.

b) Funcţia de absorbţie

Intestinul subţire constituie sediul principal pentru absorbţia produselor de digestie ale glucidelor, lipidelor şi proteinelor; fiind un proces foarte complex, absorbţia se realizează atît conform legilor difuziunii şi a presiunii osmotice, cît şi printr-un mecanism activ al enterocitelor, ce trebuie să absoarbă unii produşi (ex. monozaharidele) împotriva existenţei unui gradient de concentraţie.

Absorbţia presupune trei faze :

- contactul între substanţele nutritive şi enterocite - mult mărit datorită existenţei valvulelor conivente, a vilozităţilor, a criptelor şi a microvililor;
- transportul produselor absorbite prin celule;
- expulsia lor în sînge sau în limfă.

Proteinele sînt absorbite sub formă de aminoacizi, prin mecanisme de transport activ, ce nu pot fi urmărite microscopic, nefiind însoţite de modificări morfologice evidente. Acizii aminaţi trec apoi prin membrana bazală în capilarele sanguine şi prin vena portă în ficat. Noul născut are capacitatea de a absorbi ca atare în jejun şi ileon şi unele proteine din lapte, printr-un mecanism de pinocitoză. In felul acesta, anticorpii materni secretaţi în colostru, pot fi transmişi noului născut, aspect important al procesului imun de apărare. La cîteva săptămîni, după naştere, capacitatea aceasta scade, pentru a dispare complet la adult; se poate menţine însă la unele persoane, determinînd astfel unele alergii alimentare.

Glucidele sînt absorbite sub formă de mono- şi dizaharide; monozaharidele sînt în mod obişnuit complet absorbite şi de aceea, cel puţin în porţiunea terminală a intestinului, aceasta trebuie să se desfăşoare împotriva unui gradient de concentraţie. Viteza de absorbţie scade, însă, cu timpul. După unii autori monozaharidele ar fi absorbite după ce au fost fosforilate. Absorbţia creşte sub

influenţa insulinei şi a hormonului tiroidian.

Absorbţia lipidelor poate fi urmărită histologic, acestea putînd fi fixate şi colorate în ţesuturi. Alimentarea unui animal cu o dietă bogată în grăsimi este urmată de evidenţierea în mezenter a unor vase limfatice, albicioase, clar vizibile. Examinarea microscopică a sîngelui şi chilului arată prezenţa unor picături mari de grăsime - chilomicronii.

Lipidele din lumenul intestinului sînt hidrolizate de către lipaza pancreatică în acizi graşi şi monogliceride. Acizii graşi se combină cu sărurile biliare din bilă şi devin solubili în apă, putînd fi astfel absorbiţi. Atît ei, cît şi monogliceridele difuzează prin membrana plasmatică a enterocitelor şi se acumulează la polul apical. Reticulul endoplasmatic neted situat aici, sintetizează, datorită enzimelor ce le conţine, trigliceride din acizii graşi şi monogliceride (glicerol). Din reticulul endoplasmatic neted lipidele par a fi transportate în complexul Golgi, unde sînt învelite într-un strat fin glicoproteic, rezultînd particole glicolipo-proteice, cu un diametru de 0,2 - 1 micron, numite chilomicroni (Fig.149).

Graţie stratului periferic, chilomicronii pot să fuzioneze cu membranele plasmatice laterale ale enterocitelor şi, printr-un mecanism de pinocitoză inversă, să treacă în spaţiile intercelulare bazale ale epiteliului de înveliş. De aici ei străbat membrana bazală epitelială, corionul vilozităţilor şi peretele chiliferului central, ajungînd astfel în circulaţia limfatică; prin intermediul canalului toracic, grăsimile absorbite din intestin ajung în sînge.

Se pare că în enterocite formarea trigliceridelor are loc prin cuplarea glicerolului numai cu acizii graşi, care au un număr mai mare de 10-12 atomi de carbon. Cei ce conţin mai puţin de 10 - 12 atomi de carbon nu sînt reesterificaţi în trigliceride şi nu iau calea limfatică, ci trec direct în sînge de unde ajung, prin vena portă, în ficat.

Sărurile biliare, combinate cu acizii graşi în vederea absorbţiei, devin libere, trec în sînge, şi pe calea venei porte ajung în ficat, unde servesc la o nouă elaborare de bilă.

Colesterolul necesită, pentru o absorbţie maximă, prezenţa acizilor graşi şi a sărurilor biliare; se pare că absorbţia sa are loc chiar împotriva unui gradient de concentraţie.

Scanned with OKEN Scanner

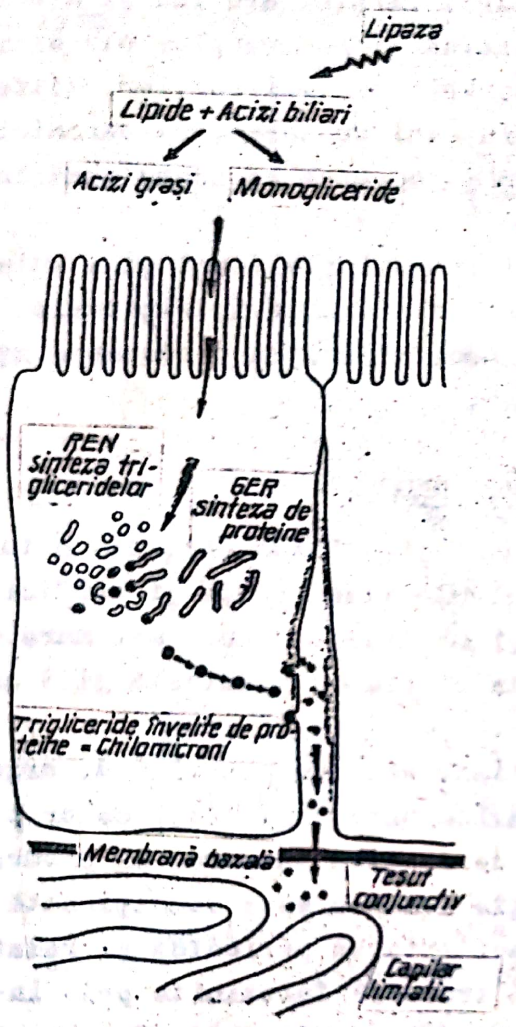

Fig.149. Schema mecanismului de absorbţie a lipidelor în intestinul subţire.

Absorbţia apei şi a electroliţilor are loc atît în intestinul subţire, cît şi în cel gros, dar în timp ce transportul de apă este pasiv (şi este în mod normal secundar mişcării soluţiilor), cel al sodiului este activ. Efectele transportului activ de sodiu sînt, însă, minore în duoden şi jejun, unde ionul este reabsorbit cu aceeaşi rapiditate cu care a fost eliminat în lumen. Absorbţia fierului este dependentă de necesităţile organismului (viteza creşcînd după o hemoragie), în timp ce a calciului, magneziului şi fosforului este determinată de cantităţile ingerate.

Vitaminele hidrosolubile se absorb odată cu apa, iar cele liposolubile odată cu lipidele.

Celulele cu platou striat intestinale îşi modifică structura internă în funcţie de tipul de alimentaţie la care e supus organismul. Intr-o alimentaţie bogată în grăsimi îşi dezvoltă reticulul

endoplasmatic neted şi complexul Golgi. Paralel are loc şi o bogată sinteză proteică, în vederea resintetizării membranelor plasmatice pierdute în timpul formării şi eliberării chilomicronilor. Astfel, dacă se administrează blocanţi ai sintezei proteice, ca puromicina, transportul lipidelor nu mai are loc şi acestea se acumulează în citoplasma enterocitelor.

Patologic, atrofia mucoasei intestinale (deci şi a enterocitelor) prin procese inflamatorii sau deficienţe nutriţionale, va determina o scădere a absorbţiei metaboliţilor, cu producerea aşa numitelor "sindroame de malabsorbţie".

INTESTINUL GROS

Intestinul gros sau terminal este ultima porţiune a tubului digestiv, ce se întinde între valvula ileo-cecală şi orificiul anal. Are o lungime de 1,40 - 2 m. şi un diametru mult mai mare decît al intestinului subţire (7 cm. în porţiunea proximală şi 3 cm. în cea distală).

Histologic este structuralizat conform planului de organizare a tubului digestiv, cu adaptările particulare ale celor patru pături în vederea funcţiei sale de depozit temporar al produselor de digestie inutilizabile. Funcţia aceasta este condiţionată de dimensiunile, distensibilitatea şi motilitatea periodică şi relativ lentă a intestinului gros. In timpul trecerii încetinite prin intestinul gros, chimul lichid este transformat, în urma absorbţiei progresive a apei, în fecale semisolide. Exceptînd apa, intestinul gros absoarbe într-o măsură mult limitată substanţele alimentare ajunse la nivelul său. In plus, acţionează ca un "incubator" pentru numeroase bacterii care, prin capacitatea lor de a sintetiza anumiţi factori de nutriţie, contribuie la menţinerea echilibrului biologic al organismului.

Mucoasa este netedă fiind lipsită de valvulele conivente (exceptînd porţiunea sa terminală - rectul) şi de vilozităţi, care se opresc pe faţa dinspre ileon a valvulei ileo-cecale. Epiteliul de tapetare este mult mai redus, din cauza numărului mare de glande Lieberkühn, şi prezintă enterocite al căror platou striat este mai subţire, foarte numeroase celule caliciforme şi un număr mai redus de celule endocrine. Enterocitele absorb apa, cît şi mici cantităţi de substanţe alimentare.

Ultrastructural, celulele absorbante au microvilozităţi

mai mici şi mai reduse numeric; organitele cele mai bine reprezentate fiind aparatul Golgi şi lizozomii (Fig.150), iar spaţiile dintre celule sînt mai dilatate şi prevăzute cu microvili.

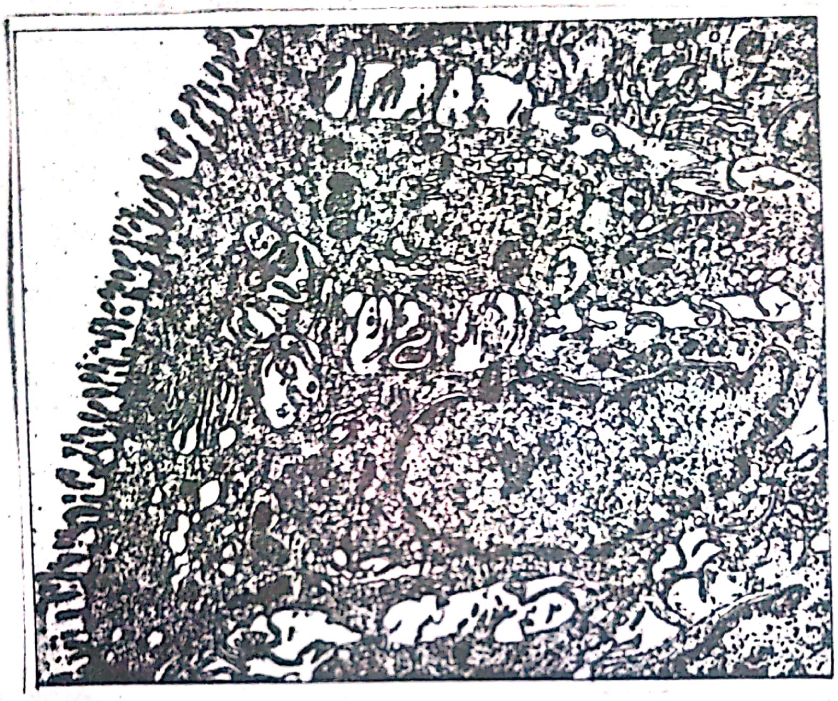

Fig.150. Microscopia electronică a enterocitelor intestinului gros.

Glandele Lieberkühn se deschid direct la suprafaţa mucoasei, sînt mult mai numeroase şi mai lungi (de la 0,5 - 0,7 mm), şi prezintă o abundenţă a celulelor caliciforme (Fig.151) a căror mucus are rol protector atît împotriva iritaţiei mecanice, cît şi chimice rezultate din acţiunea bacteriilor asupra resturilor alimentare. In fundul glandelor se găsesc celule de înlocuire, relativ nediferenţiate, unele dintre ele în mitoză, şi ocazional celule endocrine argentafine. Celulele Paneth lipsesc din criptele intestinului gros.

Deşi mucoasa intestinului gros nu elaborează enzime, procesul de digestie mai are încă loc, fiind datorat, pe de o parte, continuării activităţii enzimelor intestinale, iar, pe de altă parte, prezenţei florei microbiene de fermentaţie şi de putrefacţie. Procesele de fermentaţie interesează resturile glucidice nedigerate sau neabsorbite (ex.: celuloza) şi duc la formarea unor acizi orga-

nici. Acţiunea microorganismelor asupra proteinelor şi derivaţilor proteici dă naştere la diferite amine, unele dintre ele toxice (cadaverina, putresceina). Anumite microorganisme au capacitatea de a sintetiza vitaminele din complexul B şi vitamina K.

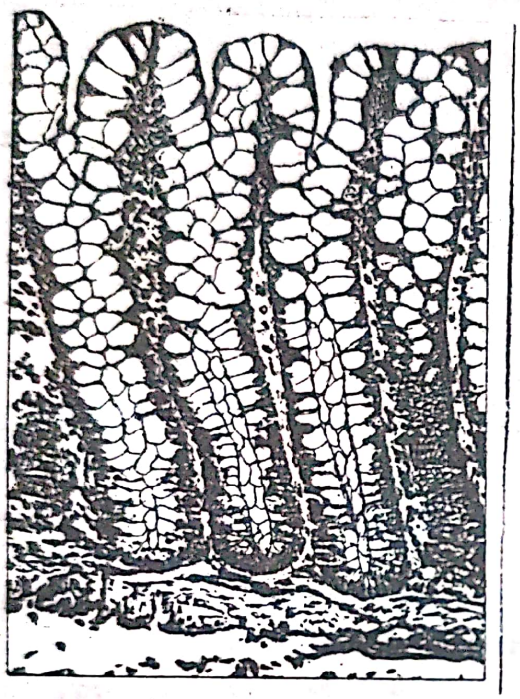

Fig.151. Secţiune prin mucoasa intestinului gros.

Corionul este mult redus, datorită glandelor foarte numeroase. Prezintă un număr crescut de eozinofile, care pot uneori invada epiteliul criptelor. Foliculii limfatici prezenţi la acest nivel sînt izolaţi, măriţi de volum, ades depăşind muscularis mucosae şi extinzîndu-se în submucoasă.

Muscularis mucosae trimite fibre spre suprafaţa mucoasei, ce se insinuează printre glande (Fig.152).

Submucoasa nu prezintă particularităţi; ea conţine vase, plexuri nervoase şi foliculi limfoizi.

Musculara este dispusă în două pături, cea internă, circulară, este similară celei a intestinului subţire; cea externă, longitudinală este concentrată în trei benzi numite "tenii", avînd fiecare o grosime de cca. 1 cm. Aceste tenii apar începînd de la nivelul regiunii ceco-apendiculare, unde sînt unite, apoi se despart, situîndu-se la o distanţă de 120 grade una de alta, pentru ca să se reunească din nou în regiunea rectului. Fiind mai scurte decît lungimea intestinului gros, ele determină scurtarea acestuia prin formarea unor pungi numite haustre sau boseluri. Intre cele

două pături musculare se găsește plexul mienteric Auerbach. Degenerarea sa dă naștere unei boli numite megacolon.

Seroasa este reprezentată de mezoteliul peritoneal la nivelul colonului și a primei porțiuni a rectului și prin adventice în rest. Seroasa peritoneală prezintă mici ciucuri sau protuberanțe pendulante, formate din țesut adipos și uneori și țesut conjunctiv lax, numiți apendici epiploici.



Fig.152. Structura peretelui intestinului gros.

Intestinul gros prezintă două porțiuni a căror structură diferă, pentru care sînt studiate separat : apendicele ileo-cecal și rectul.

Apendicele ileo-cecal sau vermicular reprezintă o evaginație rudimentară a cecului. Peretele său este îngroșat datorită prezenței unui țesut limfoid foarte dezvoltat, care formează aproape o pătură continuă constituită din foliculi limfatici de diverse dimensiuni.

Lumenul mic conține adeseori detrituauri acelulare și mase celulare descuamate , uneori putînd fi chiar obliterat.

Mucoasa este subțire, lipsită de vilozități și prezintă un epiteliu de suprafață simplu cilindric, cu platou striat și rare celule caliciforme. Glandele Lieberkühn au formă neregulată, sînt mai scurte, cu zona bazală mult mai redusă, la nivelul căreia se află celule nediferențiate. Aici se pot găsi uneori celule Paneth,

ca şi celule endocrine argentafine, numărul lor scăzînd în porţiunea superioară a glandei. Patologic, celulele endocrine pot da naştere unei tumori numită carcinoidul apendicular.

Corionul conţine un abundent ţesut limfatic dispus ca un inel şi format din foliculi agminaţi, de mărime diferită. Muscularis mucosae este foarte slab dezvoltată (Fig.153).

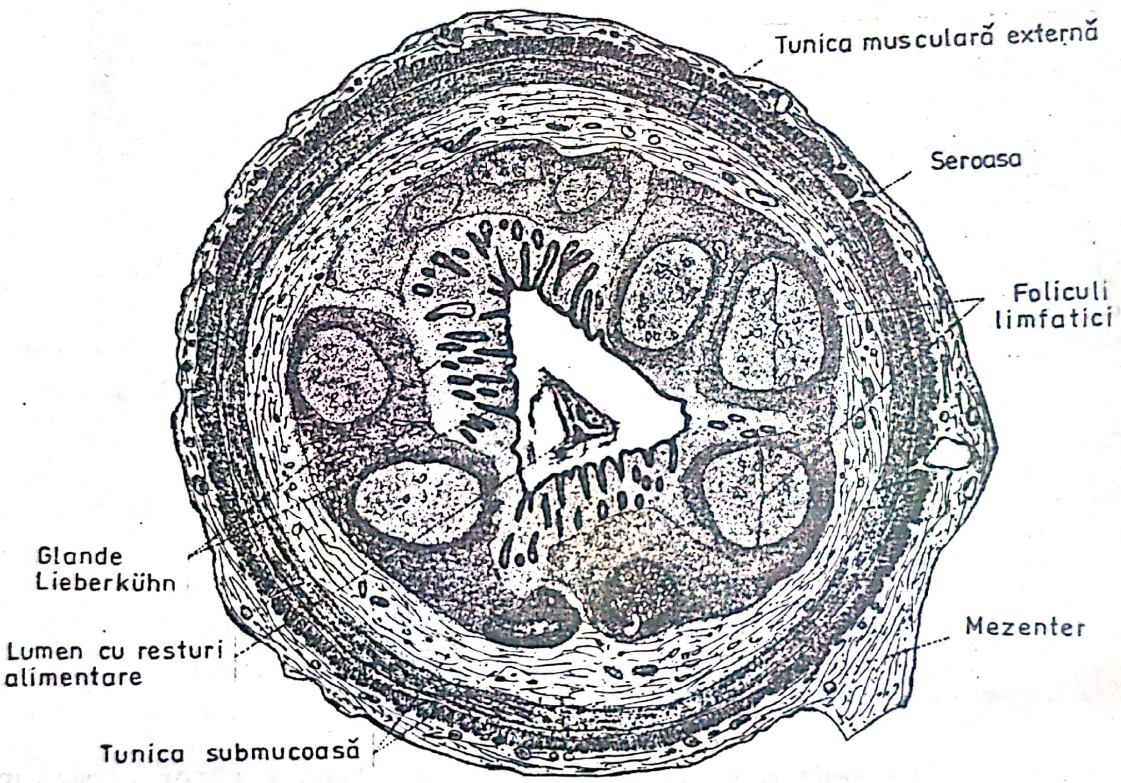

Fig.153. Secţiune la nivelul apendicelui ileo-cecal.

Submucoasa este groasă, cu vase, nervi şi uneori lobuli grăsoşi; ea poate conţine şi ţesut limfatic extins din corion.

Musculatura este dispusă în două pături, cea externă fiind mai redusă în grosime.

Seroasa este reprezentată de mezoteliul peritoneal.

Apendicele are semnificaţia unui organ limfoid secundar (avînd foliculi limfoizi cu centri clari, cît şi zone interfoliculare). Unii autori îl consideră şi organ limfoid primar, echivalent al bursei lui Fabricius, dar părerea aceasta nu e unanim acceptată.

Poate fi sediul unor procese inflamatorii numite apendicite.

Rectul prezintă o structură apropiată cu cea a intestinului gros, însă glandele Lieberkühn din mucoasă sînt mai lungi fiind formate aproape în întregime prin celule caliciforme.

Țesutul limfoid este abundent în corion, sub forma unor foliculi solitari sau a unor infiltrate difuze limfoide.

Submucoasa prezintă vene mari și numeroase, a căror dilatări varicoase constituie așa numiții hemoroizi.

Musculoasa are două straturi în care fibrele sînt uniform repartizate : intern cu dispoziție circulară și extern - longitudinală.

Pătura externă este constituită din adventice, țesut conjunctiv ce se continuă cu cel al peritoneului.

Regiunea anală

Continuă rectul, fiind porțiunea terminală, de comunicare a tubului digestiv cu exteriorul. Are o lungime de 2-3 cm.

In prima porțiune, de trecere, denumită de unii autori și porțiunea ano-rectală, mucoasa prezintă niște falduri longitudinale, numite coloanele rectale ale lui Morgagni. Epiteliul de învelig de la acest nivel este simplu, cilindric cu enterocite și celule caliciforme. Glandele Lieberkühn sînt mai scurte și dispar treptat.

Cam la 2 cm deasupra orificiului anal, epiteliul intestinal simplu este înlocuit brusc cu epiteliu pavimentos stratificat fără keratinizare. La acest nivel coloanele longitudinale ale lui Morgagni devin unite prin pliuri transversale, numite valvele anale.

In vecinătatea orificiului anal, epiteliul pavimentos se keratinizează dar nu conține fire de păr și celelalte anexe caracteristice tegumentului.

Ultima porțiune - porțiunea cutanată - este mai pigmentată și prezintă glande sebacee, sudoripare și fire de păr.

Corionul și submucoasa sînt bogate în plexuri venoase (vasele hemoroidale, a căror dilatare varicoasă poartă numele de hemoroizi), filete nervoase și receptori nervoși corpusculari.

Musculara prezintă o îngroșare a fibrelor netede din stratul intern, circular, realizînd sfincterul anal intern.

Sfincterul anal extern conține fibre musculare striate.

Adventicea se continuă cu țesutul conjunctiv al perineului.

Vascularizația tubului digestiv gastro-intestinal

Stomacul primește artere provenite din cele două cercuri

arteriale ale marii şi micii curburi, care se distribuie pe faţa dorsală şi ventrală, şi trec din seroasă în musculoasă, unde dau colaterale ce irigă seroasa şi musculara, de unde ajung în submucoasă. Aici ramurile formează un plex larg arterial, din care pleacă ramuri direct spre suprafaţa internă a organului; unele se capilarizează la nivelul muscularis-mucosei, altele o perforează şi se capilarizează în mucoasă sub forma unei reţele periglandulare. Capilarele se continuă cu venele, rezultînd un plex venos situat în mucoasă (între fundul glandelor şi muscularis mucosae) şi un plex venos submucos, ultimul fiind prevăzut cu vene cu perete gros şi cu valve în interior. Din acest plex venele urmează calea arterelor, trec prin pătura musculară de unde culeg colaterale şi ajung în seroasă.

Intestinul subţire primeşte artere printr-o singură faţă - aceea a inserţiei mezenterului. Din ţesutul conjunctiv al seroasei, arterele trec prin pătura musculară (după ce au dat ramuri pentru cele două pături exterioare) în submucoasă, unde realizează, ca şi la nivelul stomacului, un plex submucos. Din acest plex se formează două feluri de ramuri ce merg în mucoasă : unele scurte ce se capilarizează pe suprafaţa internă a muscularei mucoasei şi înconjură glandele Lieberkühn, ca şi cele din stomac; altele lungi, care sînt destinate vilozităţilor în care intră prin baza lor (de obicei cîte una, rareori mai multe odată). In corionul vilozităţilor, aceste artere se capilarizează imediat sub epiteliu. Ajunse la vîrful vilozităţilor capilarele drenează în 1-2 vene mici, ce părăsesc vilozitatea (Fig.154) pentru a se anastomoza cu venele din plexul venos glandular şi trec în submucoasă, unde se întîlnesc cu venele plexului submucos (spre deosebire de stomac, acestea nu au valve). Venele formate pătrund prin musculară şi seroasă, după ce se unesc cu cele din straturile externe şi iau calea de circulaţie inversă arterelor.

Vascularizaţia sanguină a colonului este similară cu cea gastrică.

<u>Limfaticele</u> stomacului se formează la nivelul corionului dintre glande, din capilare în fund de sac. Se realizează un prim plex limfatic mucos, localizat mai profund faţă de cel sanguin. Ramurile rezultate din el trec prin muscularis mucosae, în submucoasă, unde formează un al doilea plex, aici vasele limfatice fiind prevăzute cu valve. Ramurile emergente împreună cu limfaticele formate din plexul muscular merg pe traseul vaselor sanguine în limfogan-

glionii marii şi micii curburi şi în cei retroperitoneali.

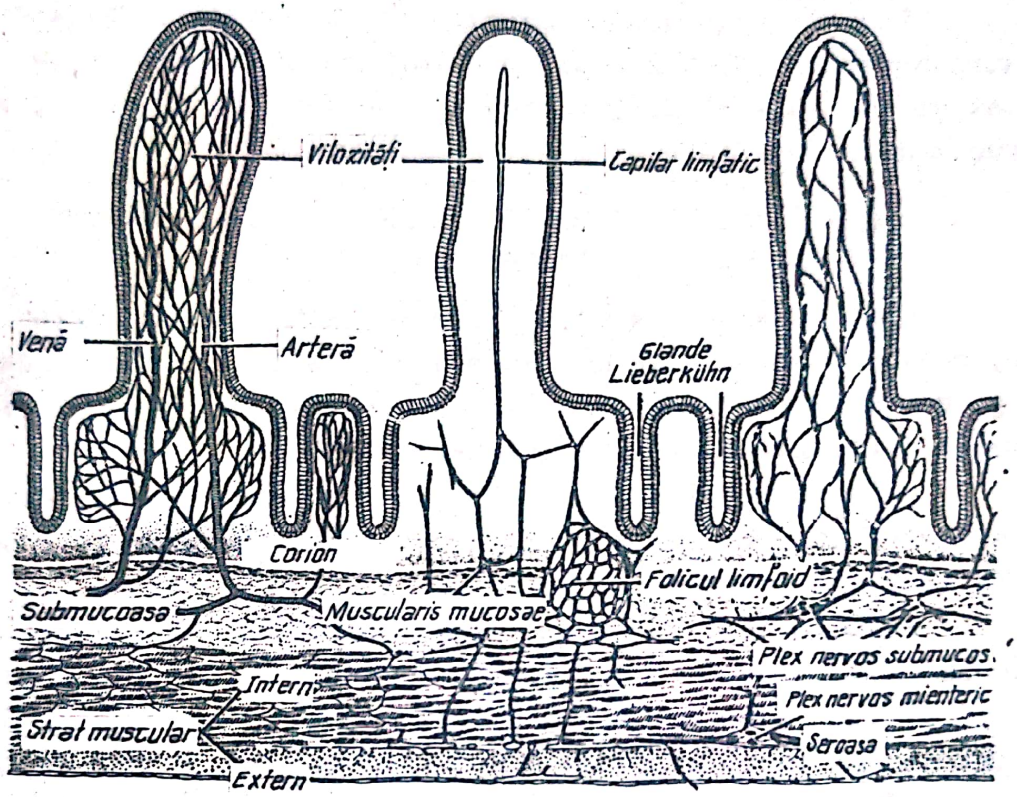

Fig.154. Schema circulaţiei sanguine şi limfatice şi a inervaţiei intestinului subţire.

In intestinul subţire circulaţia limfatică începe sub forma unor capilare în deget de mănuşă situate în axul vilozităţilor, cu partea înfundată situată la vîrf (deobicei cîte un singur vas numit chilifer, în duoden putînd exista şi cîte două ce comunică între ele (Fig.154). La baza vilozităţilor chiliferul central se anastomozează cu capilarele limfatice dintre glandele Lieberkühn, formînd un plex mucos profund. Ramurile acestui plex, prevăzute cu valve, trec muscularis mucosae pentru a forma în submucoasă un al doilea plex cu limfatice mai mari, multe fiind situate în jurul foliculilor limfatici. Ramurile rezultate se unesc cu ramurile plexului situat între cele două pături musculare şi se varsă în final în ganglionii mezenterici.

Circulaţia limfatică a colonului este asemănătoare cu cea a stomacului.

Inervaţia tractului gastro-intestinal este sub controlul

sistemului nervos vegetativ; fibrele parasimpatice sînt stimulatoare iar cele simpatice inhibitoare.

Fibrele nervoase şi ganglionii intramurali realizează două plexuri nervoase, unul mienteric a lui Auerbach, care este mai dezvoltat şi controlează motilitatea întregului tub digestiv, şi altul submucos a lui Meissner.

Sistemul endocrin difuz al tractusului gastro-intestinal

Conţinînd celule cu anumite particularităţi morfologice şi funcţionale, deosebite de acelea ale celulelor epiteliale de înveliş şi mai ales glandulare, printre care sînt dispersate, sistemul endocrin difuz alcătuieşte o entitate aparte.

Multiplele şi aparent confuzele denumiri ce au fost acordate celulelor sale componente sînt justificate de diversele afinităţi ale acestora pentru coloranţi.

Avînd o citoplasmă mai clară decît cele exocrine, celulele endocrine digestive au fost observate încă din 1870 de către Heidenhain la nivelul mucoasei gastrice; ulterior au fost găsite de-a lungul întregului tract digestiv - în număr moderat în stomac, mai frecvente în duoden, mai rare în jejun şi ileon, dar abundente în apendicele ileo-cecal. Au fost identificate şi în ductele biliare şi pancreatice.

De formă rotundă sau piramidală, ades cu un volum mai mic faţă de celulele din jur şi rareori ajungînd la lumen, aceste celule prezintă la polul bazal granulaţii a căror conţinut este deversat prin membrana bazală în capilarele corionului.

După afinităţile lor tinctoriale putem distinge, din întreaga heterogenitate de celule, două mari grupe de celule : unele "argentafine", altele "argirofile".

- Celulele argentafine prezintă granulaţii ce reduc fără vreun tratement adiţional argintul amoniacal, colorîndu-se în negru. Intrucît în unele celule granulaţiile au şi afinitate pentru sărurile de crom (bicromat), apărînd brune, celulele au fost numite şi cromafine, enterocromafine, sau cromoargentafine. După produsul de secreţie conţinut - serotenina (5-hidroxitriptamina), mai poartă numele şi de celule enteroserotoninice.

Sînt prezente în mucoasa gastrică şi cea intestinală, printre celulele epiteliului de suprafaţă, dar mai ales în cel glandular

Fig.155. Electronograma unei celule argentafine din stomac.

Ultrastructural (Fig.155) aceste celule apar de formă piramidală, cu polul apical ascuţit, acoperit cu cîţiva microvili, ajungînd în lumen. Conţin un complex Golgi aşezat supranuclear, dar majoritatea granulelor sînt dispuse la polul bazal al celulei. Granulele sînt electron opace, de diverse forme şi cu diametru de 20 Å.

Produsul de secreţie al acestor celule este serotonina. Această substanţă biologic activă apare şi în alte organe, dar se pare că 2/3 din întreaga cantitate este furnizată de celulele endocrine din mucoasa gastro-intestinală. Serotonina joacă un rol impor-

tant în motilitatea tubului digestiv. Patologic - tumorile provenite din aceste celule, numite "carcinoide" sau argentafinoame pot elabora serotonină în exces şi se pot însoţi de simptome vasomotorii, respiratorii şi gastro-intestinale.

- Celulele argirofile sînt elemente mai mici ca precedentele şi nu ajung cu polul apical la suprafaţa epiteliului. Aceste celule prezintă granulaţii inegale, ce au proprietatea de a reduce azotatul de argint amoniacal, numai după tratarea prealabilă cu reactivi reducători.

Prin studii electronomicroscopice s-au evidenţiat diferenţe în ceea ce priveşte structura organitelor şi a granulelor specifice din celulele argirofile, fapt pentru care au fost descrise mai multe tipuri celulare :

Celulele A, au ultrastructura asemănătoare cu cea a celulelor A (alfa) din insulele pancreasului. Granulele sînt rotunde, egale, cu un diametru de 50-70 Å.

Celulele sînt răspîndite în stomac şi duoden (în glandele Brunner - Fig.156); li s-a atribuit sinteza şi secreţia unui hormon numit enteroglucagon, cu rol hiperglicemiant.

Aceste celule par a răspunde la stimuli nervoşi, mecanici dar şi biochimici intraluminali (ex.: prezenţa glucozei în lumen).

Se crede că celulele A aparţin sistemului APUD (sistemul de preluare şi decarboxilare a precursorilor aminici) cu originea în crestele neurale.

Celulele D - sînt similare ca structură celor de tip D din pancreasul endocrin. Ca şi acestea au o semnificaţie funcţională încă necunoscută; după unii autori ar fi posibil ca ele să reprezinte doar o stare funcţională a celulelor de tip A.

Celulele tip G (Fig.156) se găsesc predominant în regiunea pilorică a stomacului. Sînt mai înalte, ajungînd pînă în lumen şi au granulele sferice, de diverse densităţi ultramicroscopice. Metodele imunochimice au sugerat că ele secretă în sînge un hormon - gastrina, cu rol în stimularea formării acidului clorhidric. După unii autori şi aceste celule fac parte din sistemul APUD.

Celulele S, a căror nume este legat de granulaţiile secretorii mici (S - smaller), sînt răspîndite în stomac, dar mai ales în duoden. Lor li s-a atribuit elaborarea secretinei, iar după unii autori şi a enteroglucagonului.

Se pare că şi aceste celule aparţin sistemului APUD.

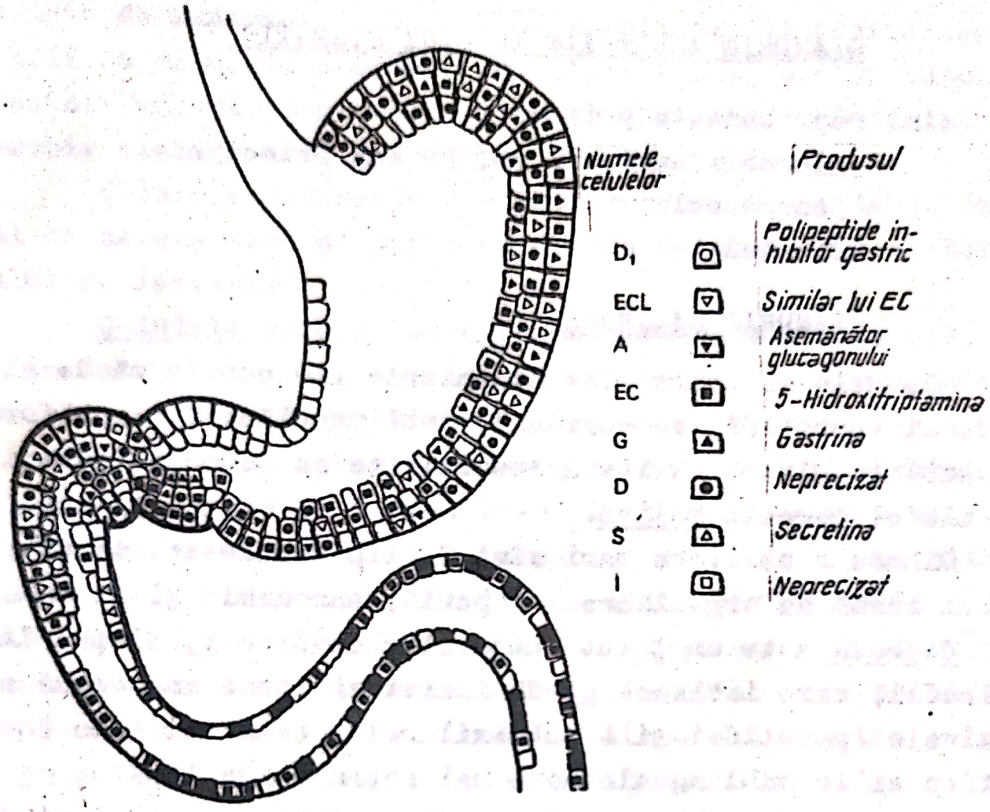

Fig.156. Schema de distribuire a celulelor endocrine în stomac şi intestin.

Celulele L - au granule mai mari, de unde şi numele (L - larger); sînt răspîndite în special la nivelul ileonului şi secretă hormonul colecistochinina, cu rol în contracţia vezicii biliare.

S-au mai descris şi celule D_i ce secretă un polipeptid inhibitor gastric şi celule I - a căror rol nu este încă precizat.

GLANDELE ANEXE ALE TUBULUI DIGESTIV

Sînt reprezentate prin :

- glandele salivare majore sau principale
- pancreasul
- ficatul

GLANDELE SALIVARE

Glandele salivare sînt organizate fie sub formă de glande mari perechi (parotidă, submaxilară, sublinguală), fie sub formă de mici grupuri de glande numite accesorii, ce se deschid în cavitatea bucală. Ele elaborează saliva.

Glandele salivare mari sînt de tip tubulo-acinos şi prezintă un plan comun de organizare : capsulă, parenchim şi stromă.

Capsula este un ţesut conjunctiv condensat, dispus la periferia glandei, care izolează şi dă individualitate anatomică acesteia; la nivelul parotidei şi a submaxilarelor este mai bine conturată, în timp ce la sublinguale este mai puţin dezvoltată.

Parenchimul este constituit din acinii secretori şi din sistemul canalelor excretoare.

Acinii sînt formaţi din celule secretoare şi din celule micepiteliale.

In funcţie de felul celulelor secretoare din acini, există trei categorii principale de glande salivare : - mucoase, ce elaborează o secreţie vîscoasă, care conţine mucină (glanda palatină), - seroase, ce elaborează o secreţie apoasă, care conţine săruri, proteine şi enzime (glanda parotidă) şi - mixte formate din celule seroase şi mucoase, care elaborează o secreţie vîscoasă, ce conţine mucină, săruri şi enzime (glandele sublinguale şi submaxilare).

- Celulele mucoase au o formă neregulat cuboidală, un nucleu situat spre bază şi polul apical plin cu picături de mucigen, care dau citoplasmei, la coloraţia uzuală, un aspect palid, vacuolar. Ultrastructural, celula conţine aparatul Golgi, reticulul endoplasmatic rugos şi mitocondriile situate bazal, sub picăturile de mucigen.

Organitele, şi în special reticulul endoplasmatic rugos, prezintă variaţii morfologice în raport cu faza ciclului secretor.

După eliberarea produsului de secreţie, celulele devin mai mici, dar păstrează în citoplasma apicală cîteva picături de mucigen; numai rareori, în mod fiziologic, celulele îşi elimină întreaga

cantitate de mucigen. In astfel de cazuri există posibilitatea confundării cu celulele seroase, dar lipsa canaliculilor intercelulare din acinii mucoşi (controlată prin tehnici histochimice şi de microscopie electronică) stabileşte diagnosticul.

Celulele mucoase pot prezenta ocazional mitoze, dar în general nu degenerează şi par a se reface complet după eliberarea produsului de secreţie.

- Celulele seroase au o formă cuboidală neregulată, un volum mai mic în comparaţie cu precedentele, şi prezintă un nucleu rotund, situat în jumătatea bazală a celulei, înconjurat de o citoplasmă bazofilă. Polul apical conţine numeroase granule de secreţie, care apar uşor roşietice pe fondul bazofil al citoplasmei. Ultrastructural (Fig.161), reticulul endoplasmatic rugos, bine dezvoltat, este situat la polul bazal, mitocondriile sînt răspîndite în citoplasma bazală, dar şi apicală, iar complexul Golgi are o poziţie paranucleară sau apicală, granulele de secreţie se găsesc la polul apical. Plasmalema apicală conţine microvili dispersaţi. Intre celule se pot găsi canaliculi intercelulari, mărginiţi cu microvili.

In glanda submandibulară la om există celule seroase particulare, ce prezintă numeroase procese bazale, care prin interdigitare realizează labirinturi bazale complexe.

Deşi structura microscopică a celulelor seroase este similară în diferitele glande salivare, activitatea lor funcţională se pare că nu este identică. Prin folosirea tehnicii cu soluţie de mucicarmină se pot pune în evidenţă, uneori, granule secretorii a căror reacţie este inegală. Aceste celule au fost uneori descrise sub numele de "mucoseroase" sau "mucoalbuminoase".

In glandele salivare mixte, proporţia celor două tipuri de celule secretorii variază în limite largi, predominînd unul din tipurile celulare, sau fiind aproximativ egale. Deobicei, celulele mucoase sînt localizate în apropierea canalelor excretorii, spre gîtul canalelor, în timp ce acele seroase se află la capătul terminal al porţiunii secretorii. Dacă predomină componenta seroasă, ea constituie în exclusivitate unele porţiuni terminale, apărînd ca atare în cîmpurile microscopice (Fig.157 A). Dacă predomină componenta mucoasă, aceasta apare delimitînd zone întregi de adenomere (Fig.157 B) iar celulele seroase sînt grupate numai în unele porţiuni secretorii terminale, alcătuind "semiluna lui Giannuzzi" (Fig.157 C); celulele seroase sînt mai mici şi deşi par complet separate de lumen, există

totuşi capilare secretorii, care conduc secreţia printre celulele mucoase, în lumen.

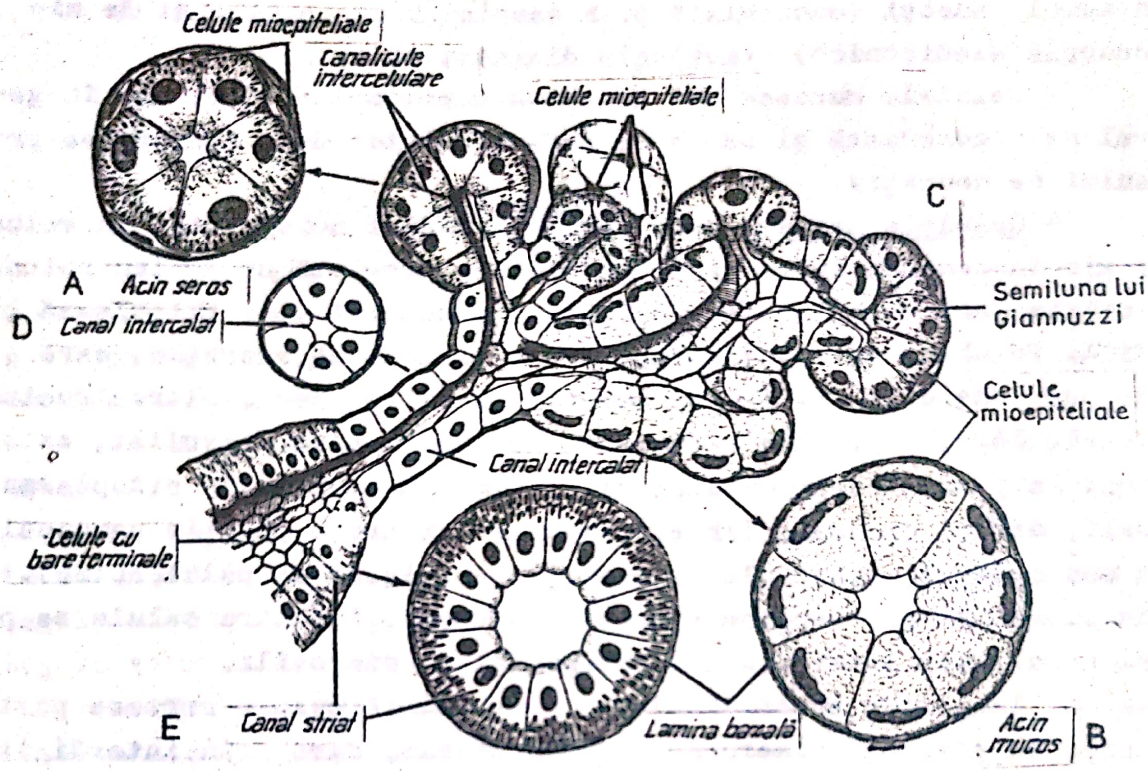

Fig.157. Schema reconstrucţiei porţiunii terminale a unei glande mixte (glanda submandibulară). A - Secţiunea interesează o porţiune terminală pur seroasă; B - Secţiunea interesează o porţiune terminală pur mucoasă; C - Secţiunea interesează o porţiune terminală predominent mucoasă; D - Secţiunea este făcută prin canalul intercalat; E - Secţiunea este la nivelul canalului striat.

Celulele mioepiteliale bazale (sau celulele coguleţ) (Fig. 157) sînt dispuse între membrana bazală şi polul bazal al celulelor ce mărginesc porţiunea terminală sau ductele. Deşi adesea nu li se observă decît nucleul, celulele sînt stelate, conţinînd filamente citoplasmatice; ultrastructural sînt asemănătoare celulelor musculare netede. Prin contracţia acestor celule se facilitează eliminarea secreţiei în ducte.

Parenchimul mai conţine în afara porţiunii secretorii ce elaborează saliva şi un sistem de ducte sau canale, cu rol în finalizarea şi eliminarea produsului de secreţie al glandei.

Toate glandele salivare prezintă canale excretorii ramificate. Porţiunea iniţială, intralobulară, este strîmtă şi este denumită gît, canal intercalar sau pasajul Boll (Fig.157, 158); ea este urmată de un segment intralobular, ce este denumit canalul striat (canalul Pflügger) deoarece prezintă un epiteliu cu striaţii verticale. Conductele mai mari sînt interlobulare şi principale (Fig.158)

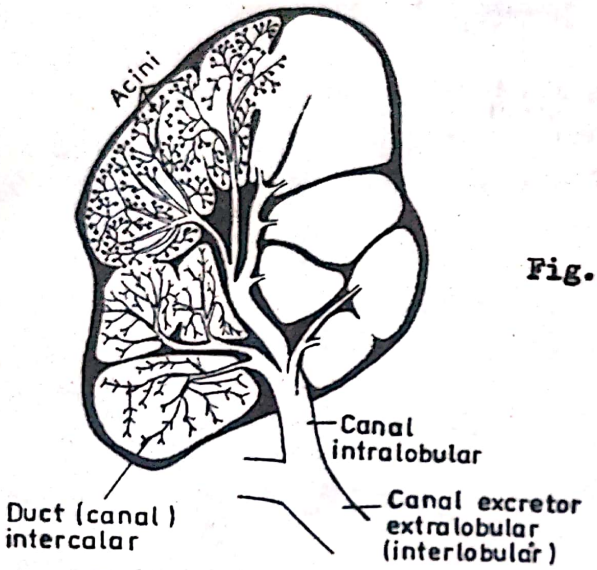

Fig.158. Schema unui lobul.

Epiteliul conductelor excretorii este în general cuboidal şi este separat de membrana bazală prin celule mioepiteliale dispersate. La nivelul gîtului epiteliul prezintă grade variate de transformare spre celule mucoase (Fig.159).

In zona canalului striat epiteliul este cilindric, iar celulele prezintă în porţiunea bazală striaţii paralele atribuite orientării verticale a mitocondriilor, ce apar delimitate în compartimente prin înfundături ale plasmalemei bazale. Polul apical al acestor celule prezintă microvili, ceea ce traduce existenţa unei funcţii de absorbţie. Citoplasma supranucleară conţine mici granule ce reprezintă produşi de secreţie, care se adaugă la aceia elaboraţi de acinii glandulari, în vederea formării salivei (Fig. 159).

In conductele mai mari epiteliul este cilindric şi pseudostratificat, conţinînd rare celule caliciforme.

In apropierea deschiderii canalelor excretorii epiteliul devine stratificat, continuîndu-se cu epiteliul cavităţii bucale.

Stroma este reprezentată de ţesutul conjunctiv din interiorul organului. Acesta apare sub forma unor septuri groase ce se desprind de pe faţa internă a capsulei şi compartimentează paren-

chimul în lobi (septuri perilobare); din ele se desprind travee conjunctive mai subţiri ce împart lobii în lobuli (Fig.158), numite septuri perilobulare; ambele au în structura lor fascicole de colagen.

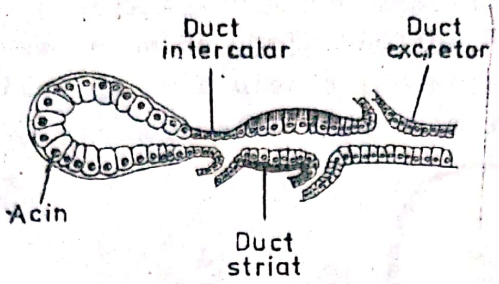

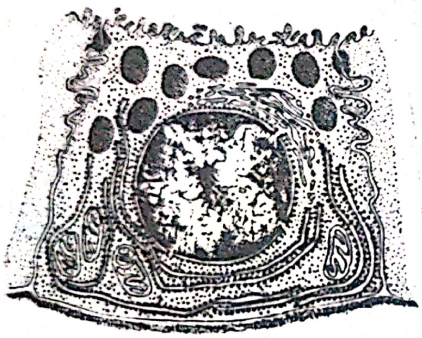

Celulă din ductul intercalar

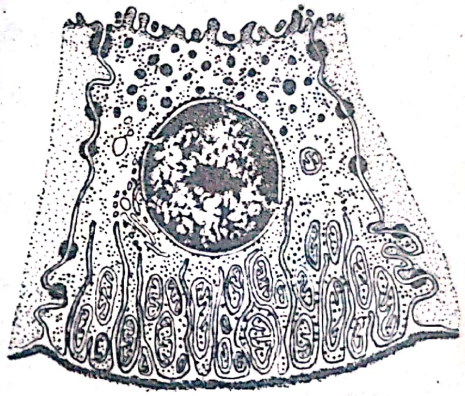

Celulă din ductul striat

Fig.159. Schema ramificării ductelor secretorii şi a ultrastructurii unor celule de tapetare.

In interiorul lobulilor, stroma intralobulară este de natură colagenică în zonele cele mai periferice şi sub forma unei reţele reticulinice în jurul ductelor terminale şi a acinilor secretori. Ţesutul conjunctiv stromal conţine fibroblaste, macrofage, celule adipoase şi limfocite.

Vasele sanguine şi limfatice şi nervii au o distribuţie similară, dînd ramificaţii în septurile conjunctive în care circulă.

Nervii senzitivi sînt simpatici şi parasimpatici. Stimularea nervilor parasimpatici din glanda submaxilară determină secreţia unei cantităţi abundente de salivă, bogată în apă şi săruri, dar săracă în substanţe organice. Stimularea nervilor simpatici produce o mică cantitate de salivă vîscoasă cu o concentraţie mare de substanţe organice.

După secţionarea nervului corzii timpanului la cîine se produce aşa-zisa "secreţie paralitică" a glandelor submaxilare şi retrolinguale, însoţită de o intensă degenerare şi atrofie a celulelor glandulare, în special a elementelor mucoase.

Descriem, în continuare, caracteristicile fiecărei glande mari salivare :

Glandele parotide, cele mai mari glande salivare, sînt situate subcutan, în zona preauriculară şi se întind de la arcada zigomatică pînă în vecinătatea unghiului mandibular.

Secreţia lor este eliminată în vestibulul bucal prin două canale lungi, numite canalele lui Stenon, situate în dreptul celui de-al doilea molar superior.

La adult glandele parotide sînt glande seroase pure (Fig. 160), dar la nou născut par a fi sero-mucoase, celulele ce dau reacţia pozitivă pentru mucus, persistînd uneori în număr redus şi la adult.

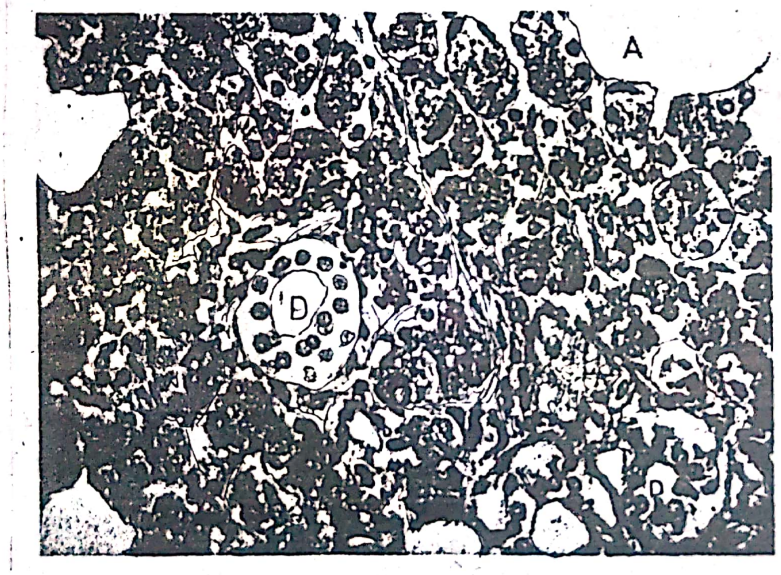

Fig.160. Secţiune printr-o glandă parotidă; acini seroşi (A) şi ducte striate(D).

Celulele secretorii reprezintă 90 % din totalitatea glandei, canalele striate 5 %; restul fiind format din ţesut conjunctiv, canale excretorii, vase şi nervi. Saliva elaborată în mod discontinu, ritmat de mese, este fluidă, lipsită de mucină.

Patologic, parotida este afectată specific de o boală infecto-contagioasă numită parotidită epidemică (oreillon). Deasemeni este locul unor frecvente tumori.

Glandele submandibulare (submaxilare)

Sînt situate între mandibulă şi muşchii planşeului cavităţii bucale. Canalele lor, numite ductele lui Wharton, se deschid pe

planşeul cavităţii bucale, adjacent frenului lingual.

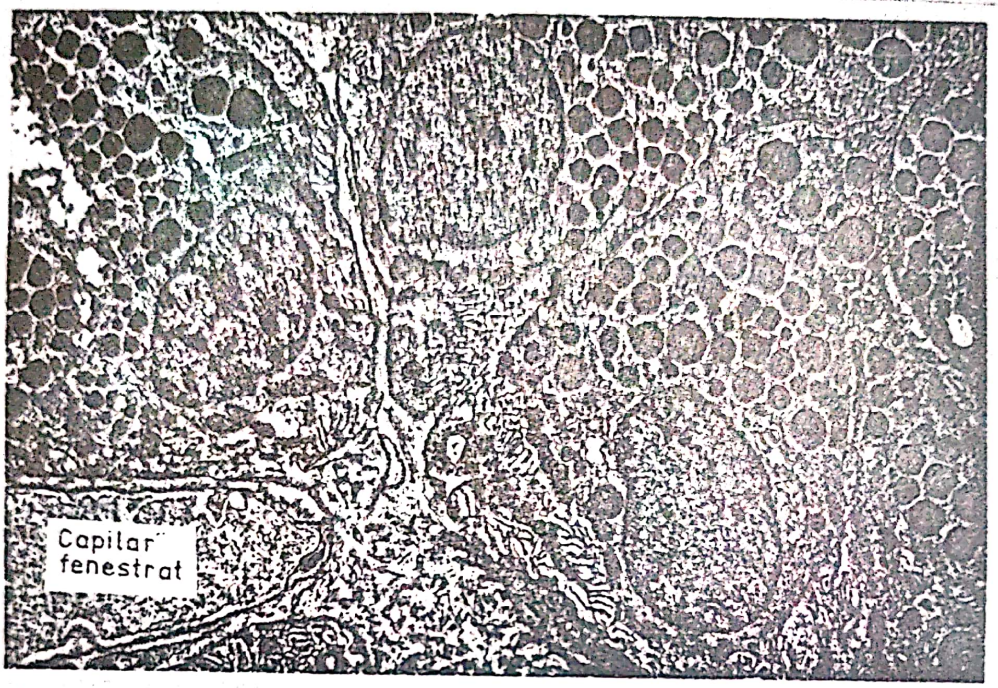

Fig.161. Ultrastructura unei porţiuni de glandă parotidă.

Porţiunea secretorie a glandei este în cea mai mare parte seroasă (Fig.162) şi numai într-o mică parte mucoasă.

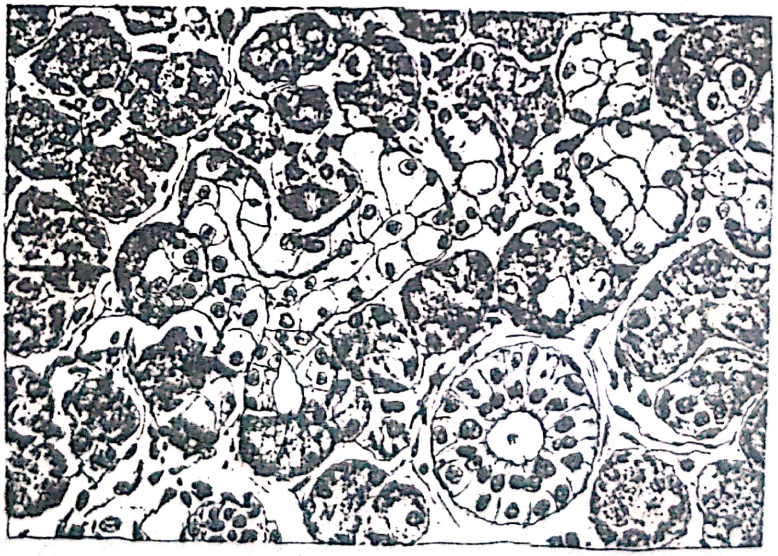

Fig.162. Secţiune printr-o glandă submandibulară.

In procentaje, glanda conţine 80 % celule seroase, 5 % celule mucoase şi 5 % canale striate; restul e format din vase,

nervi şi celelalte ducte. Saliva elaborată în mod continuu este semivîscoasă.

Glandele sublinguale sînt reprezentate printr-un grupaj de glande, dintre care două sînt mai mari şi se deschid în canalele Wharton; celelalte sînt mai mici şi se deschid separat de-a lungul unui fald al mucoasei sublinguale, numit "plica sublinguală". Conţin foarte numeroase celule mucoase, cele seroase fiind aranjate sub forma semilunelor Giannuzzi (Fig.163).

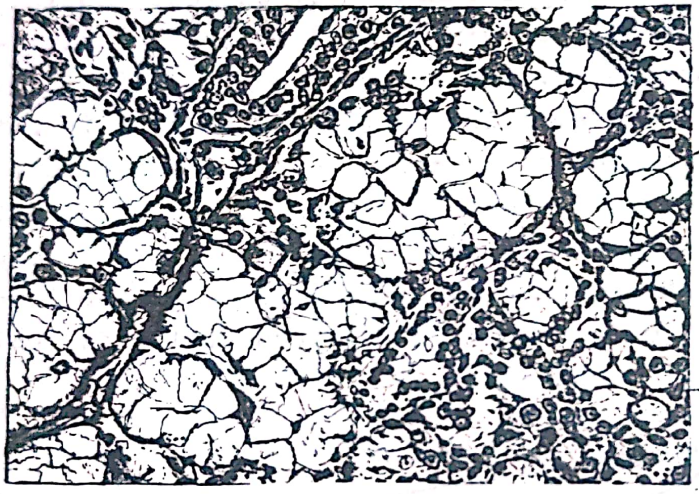

Fig.163. Secţiune printr-o glandă sublinguală.

Glanda conţine cca. 60 % celule mucoase, 30 % seroase şi 3 % ducte striate scurte; restul e reprezentat, ca şi la celelalte glande din vase, nervi, alte canale. Saliva secretată continuu este vîscoasă, alcalină şi bogată în mucină.

Histofiziologia glandelor salivare

Saliva este un lichid vîscos, incolor sau opalescent, ce conţine apă, mucoproteine, imunoglobuline, carbohidraţi, ca şi o serie de enzime, dintre care cea mai importantă este amilaza (ptialina) care disociază amidonul în carbohidraţi solubili în apă şi foarte reduse cantităţi de ribonuclează şi maltază.

Saliva mai conţine celule epiteliale pavimentoase descuamate, ca şi limfocite şi granulocite degenerate.

Saliva este compusă în principal din secreţia glandelor submaxilare (70 %), a glandelor parotide (25 %) şi a celor sublinguale (5 %).

Rolul ei este în - umectarea şi lubrefierea cavităţii buca-

le şi a alimentelor; - începutul digestiei carbohidraţilor; - eliminarea unor hormoni, ioni, medicamente, virusi (ex. virusul rabiei) - acţiune bactericidă; - prin cantitatea sa participă indirect la controlul echilibrului hidric al organismului (în stările de deshidratare cantitatea de salivă scade, mucoasa bucală devine uscată şi apare senzaţia de sete); - rol de tampon prin conţinutul său în bicarbonaţi şi fosfaţi, - şi rol în menţinerea echilibrului ionic.

Studii experimentale (Fig.164) au arătat că saliva produsă de celulele secretoare este izoosmotică cu sîngele (sodiul, potasiul şi osmolaritatea salivei din canalul intercalat sînt egale cu cele din sînge). Ductele striate reabsorb activ sodiu şi excretă potasiu, astfel că la nivelul lor conţinutul salivei în potasiu creşte, în timp ce conţinutul în sodiu, ca şi osmolaritatea scad. Aceasta explică de ce saliva este hipotonă şi are o concentraţie mai crescută de potasiu şi mai scăzută de sodiu faţă de sînge. Unii autori fac un paralelism între canalele striate şi tubii nefronului, ambele fiind mărginite de celule de tip transportor de ioni, sensibile la aldosteron şi vasopresină.

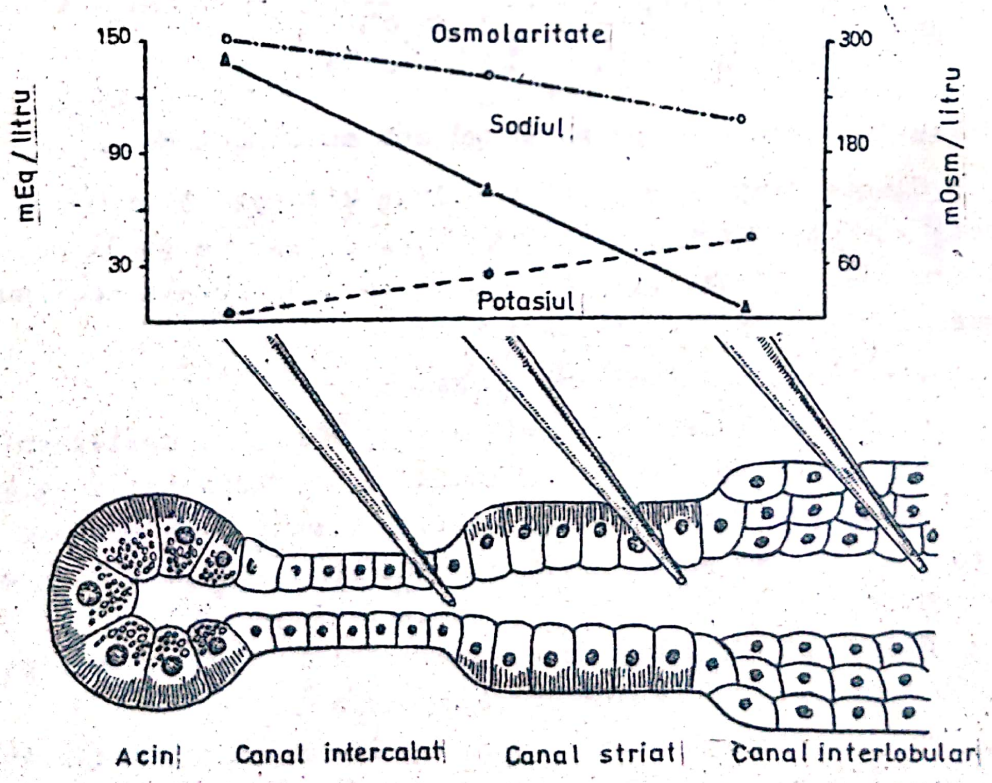

Fig.164. Diafragma sodiului, potasiului şi a osmolarităţii salivei la diverse nivele ale canalelor excretoare.

Secreţia salivară este determinată de stimuli mecanici, termici şi chimici, ce acţionează asupra terminaţiilor nervoase din mucoasa bucală, sau de o serie de stimuli psihici sau olfactivi.

PANCREASUL

Este un organ retroperitoneal, de formă alungită (20-25 cm) cu o greutate de 160 grame, acoperit de un strat foarte fin de ţesut conjunctiv, care nu constituie, însă, o capsulă fibroasă bine definită. Are un aspect fin lobulat, vizibil şi macroscopic, prin transparenţa "capsulei".

După ficat, este cea mai mare glandă anexată tubului digestiv.

Pancreasul constă dintr-o porţiune exocrină, ce elaborează aproximativ 1200 ml de suc digestiv pe zi şi o porţiune endocrină, cu rol important în metabolismul carbohidraţilor. Aceste funcţii sînt îndeplinite de grupe diferite de celule.

Pancreasul exocrin este constituit din glande acinoase compuse (Fig.165) şi canale excretorii (parenchimul), înglobate într-un ţesut conjunctiv lax, ce conţine vase sanguine şi limfatice, nervi (stroma).

Acinii sînt rotunzi sau ovalari tapetaţi de celule piramidale, care delimitează un lumen, ce apare destins în timpul fazei secretorii şi mic în repaus.

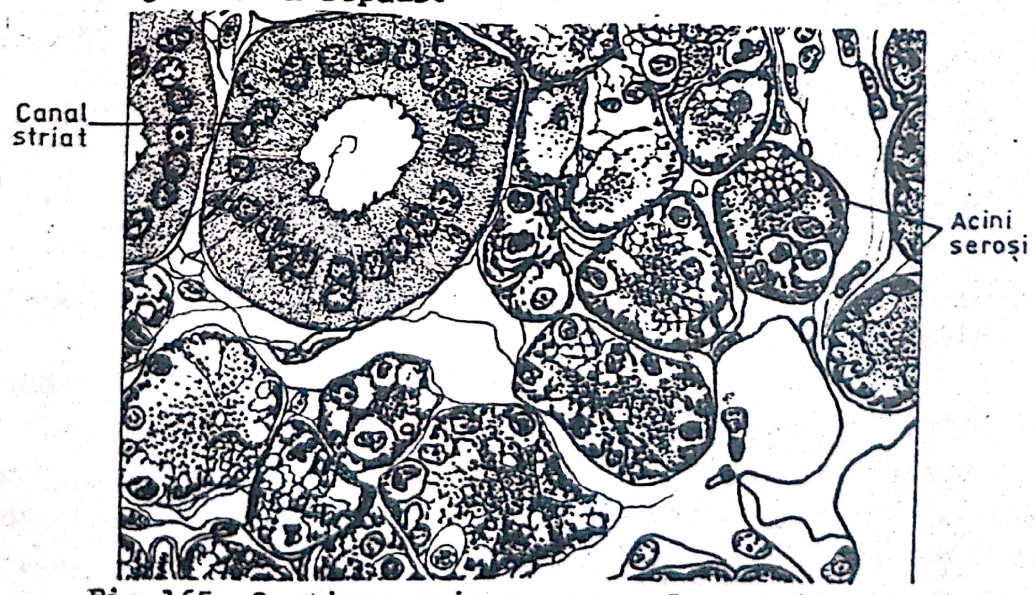

Fig.165. Secţiune prin pancreasul exocrin.

In secţiuni de rutină porţiunea bazală a acestor celule apare colorată purpuriu închis şi conţine granule secretorii, roşii

strălucitoare. Cu coloranţi bazici această zonă apare bazofilă datorită unei mari cantităţi de ribonucleoproteine, acest material denumit în trecut ergastoplasmă, corespunde de fapt unui bogat reticul endoplasmatic rugos (Fig.166), ca şi ribozomilor liberi. Mitocondriile au cristele foarte dezvoltate. Aparatul Golgi este situat în regiunea supranucleară şi este asociat cu numeroase granule de zimogen, cu picături de lipide şi lizozomi.

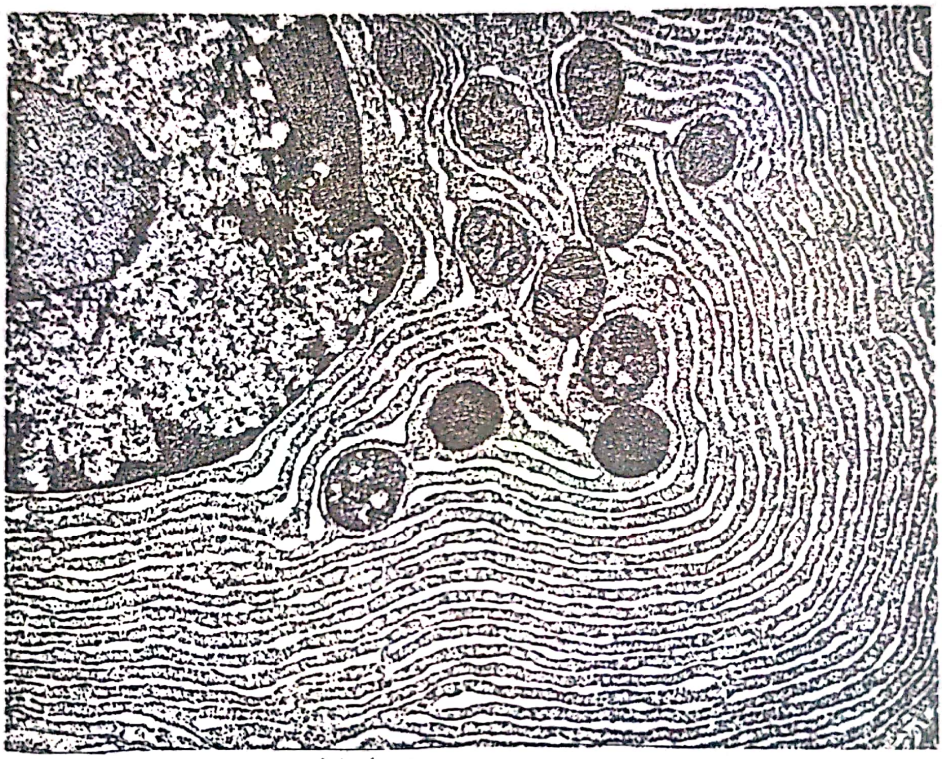

Fig.166. Ultrastructura unei porţiuni dintr-o celulă seroasă pancreatică.

Porţiunea liberă apicală a celulelor acinoase prezintă puţine microvilozităţi, scurte, orientate neregulat. Granulele de zimogen, aglomerate în citoplasma apicală, sînt eliberate în lumen prin fuziunea membranelor lor cu plasmalema.

Lumenul fiecărui acin se continuă cu lumenul unui conduct mic, delimitat de celule centroacinoase (Fig.167), ce apar palide şi conţin puţine organite comune. Acest duct se continuă cu conductele intralobulare sau intercalate, tapetate de celule asemănătoare celor centroacinoase, realizînd un epiteliu cilindric puţin înalt. Urmează conductele interlobulare, tapetate de un epiteliu cilindric, ce conţine celule caliciforme mucoase şi rare celule argentafine.

Din unirea conductelor interlobulare rezultă <u>conductele pancreatice principale</u>; unul mai larg - <u>canalul lui Wirsung</u> (20-25 cm), ce începe în coada pancreasului şi se varsă fie împreună cu canalul coledoc, fie separat în ampula lui Vater, la deversare fiind înconjurate de sfincterul lui Oddi; celălalt este mai scurt (6 cm) şi mai îngust - <u>canalul lui Santorini</u>. Canalele principale prezintă în jurul epiteliului un strat de ţesut conjunctiv dens, ce conţine fibre elastice.

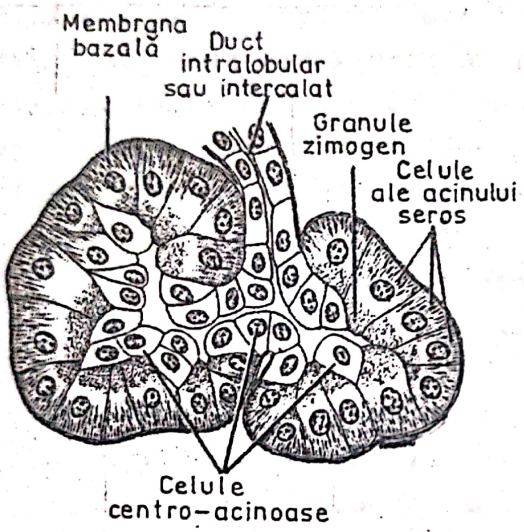

Fig.167. Schema unui acin pancreatic.

<u>Arterele</u> pătrund în ţesutul conjunctiv interlobular şi dau ramuri fine pentru lobuli, iar venele au un traiect invers, drenînd sîngele fie în vena splenică, fie în vena portă.

<u>Nervii</u> sînt amielinici şi provin din plexul celiac, şi mielinici din nervul vag. La microscopul electronic au fost observate numeroase vezicule sinaptice la zona de contact a terminaţiilor nervoase cu membrana bazală a acinilor.

Se consideră că reglarea secreţiei pancreatice, atît exocrine cît şi endocrine, este dependentă de hormonii gastro-intestinali: <u>secretina</u>, <u>pancreozimina</u>, şi mai puţin de gastrină. Se pare că nervii nu activează direct secreţia pancreasului, ci doar modulează permeabilitatea membranelor celulare faţă de hormoni.

<u>Secreţia externă</u> a pancreasului prezintă un ciclu ritmic, cu un nivel continuu scăzut, ce este accentuat periodic prin stimulare nervoasă şi hormonală, asociată cu alimentaţia. Prezenţa alimentelor în antrul gastric şi trecerea produselor acide de digestie în duoden determină eliberarea de secretină şi pancreozimină.

<u>Secretina</u>, polipeptid format din 27 aminoacizi, determină

secreţia de către pancreas a unei mari cantităţi de lichid, ce conţine mult bicarbonat, dar e sărac în proteine şi are o activitate enzimatică redusă. Acest suc alcalin neutralizează chimul ce pătrunde în intestin, realizînd pH-ul neutru sau alcalin necesar activităţii optime a enzimelor pancreatice.

Pancreozimina, un polipeptid format din 33 de acizi aminaţi, este cunoscută şi sub numele de colecistochinină şi este produsă de mucoasa intestinală ca răspuns la prezenţa acizilor aminaţi şi a grăsimilor în lumenul intestinal. Funcţia ei principală este activarea contracţiei veziculei biliare, pentru a adăuga bilă conţinutului duodenal, dar intervine şi în stimularea secreţiei enzimatice a pancreasului, determinînd o secreţie mai redusă în cantitate, dar bogată în protein-enzime. Pancreozimina în colaborare cu secretina determină elaborarea unei mari cantităţi de suc pancreatic bogat în enzime.

Si gastrina, hormonul elaborat de mucoasa antrală, stimulează secreţia enzimatică pancreatică, dar într-un grad mai puţin important.

Stimularea nervului vag are un efect similar cu acela al pancreoziminei, crescînd secreţia enzimatică, fără a influenţa volumul sucului pancreatic. Atropina, care blochează acţiunea sistemului nervos parasimpatic, produce o marcată inhibiţie a secreţiei enzimatice pancreatice. Rezultă că stimularea colinergică este foarte importantă.

Histofiziologia pancreasului exocrin

Pancreasul secretă proteaze, nucleaze, amilaze şi lipaze, enzime digestive.

Enzimele proteolitice reprezintă 70 % din totalitatea enzimelor pancreatice şi includ endopeptidazele (tripsina, chimiotripsina, elastază), ce clivează legăturile centrale ale peptidelor şi exopeptidazele (carboxypeptidaza A şi B) ce clivează legăturile terminale ale peptidelor. Se realizează hidroliza proteinelor în peptide şi apoi în acizi aminaţi.

Nucleazele (ribonucleaza şi dezoxiribonucleaza) degradează ribo- şi dezoxiribonucleoproteinele.

Amilaza hidrolizează amidonul şi glicogenul în dizaharide.

Lipaza disociază trigliceridele în acizi graşi şi glicerol.

Enzimele proteolitice sînt secretate ca precursori inactivi. Enterochinaza, enzimă intestinală, converteşte tripsinogenul

inactiv în tripsină activă. Tripsina, la rîndul ei, activează ceilalţi precursori ai enzimelor proteolitice. Lipaza şi amilaza par să fie secretate în forma activă. Enzimele inactive, prezente ca precursori în interiorul celulelor acinoase sînt înglobate în membrane. In condiţii normale ele nu determină leziuni ale pancreasului, în condiţii patologice (pancreatită acută) proenzimele sînt convertite în enzime active ce distrug celulele pancreatice.

Regenerarea pancreasului este redusă, fiind limitată la epiteliul canalelor excretoare şi la insulele Langerhans. Acinii pancreatici se regenerează destul de greu, dar se distrug foarte uşor. Ligatura experimentală a conductelor excretoare pancreatice este urmată de dezintegrarea rapidă a acinilor şi de distrugerea lentă a insulelor. Regenerarea se instalează după 30 zile şi interesează în principal insulele şi foarte puţin acinii.

FICATUL SI CAILE BILIARE

Ficatul este cea mai mare glandă din organism, cîntărind aproximativ 1500 grame la adult. El funcţionează atît ca glandă exocrină secretînd bila pe care o elimină printr-un sistem de canalicule în duoden, cît şi ca glandă endocrină sintetizînd o varietate de substanţe pe care le varsă direct în sînge.

In ceea ce priveşte vascularizaţia funcţională, el se interpune între tractusul intestinal şi vena cavă inferioară, primind prin sîngele portal toate substanţele absorbite în intestin; astfel primeşte toate materialele nutritive, cu excepţia lipidelor ce sînt transportate, sub forma chilomicronilor, prin limfaticele mezenterice, spre canalul toracic.

Ficatul primeşte şi substanţele toxice, din intestin sau din circulaţia generală, pe care le degradează prin oxidare sau hidroliză sau le detoxifică prin conjugare. Produsele de degradare sau conjugatele lipsite de nocivitate sînt apoi excretate în bilă. De aceea, bila trebuie privită ca un fluid complex cu rol important în digestie, fiind în acelaşi timp şi un mijloc de vehiculare a reziduriilor complet detoxifiate sau a materialelor potenţial nocive.

Ficatul sintetizează de asemenea numeroase componente proteice ale plasmei sanguine.

Prin capacitatea de a stoca carbohidraţi sub formă de glicogen şi de a elibera glucoza în vederea menţinerii unei concentraţii normale de glucoză în sînge, ficatul îndeplineşte şi un impor-

tant rol în controlul metabolismului general.

Din punct de vedere histologic ficatul este constituit din celule epiteliale aranjate în plăci sau lamele (Fig. 168), ce sînt interconectate şi formează o reţea tridimensională. Lamelele sînt dispuse radiar faţă de ramurile terminale ale venelor hepatice, vene centrale denumite înainte vene centrolobulare datorită localizării lor în centrul unor unităţi prizmatice, ce constituiau lobulii hepatici.

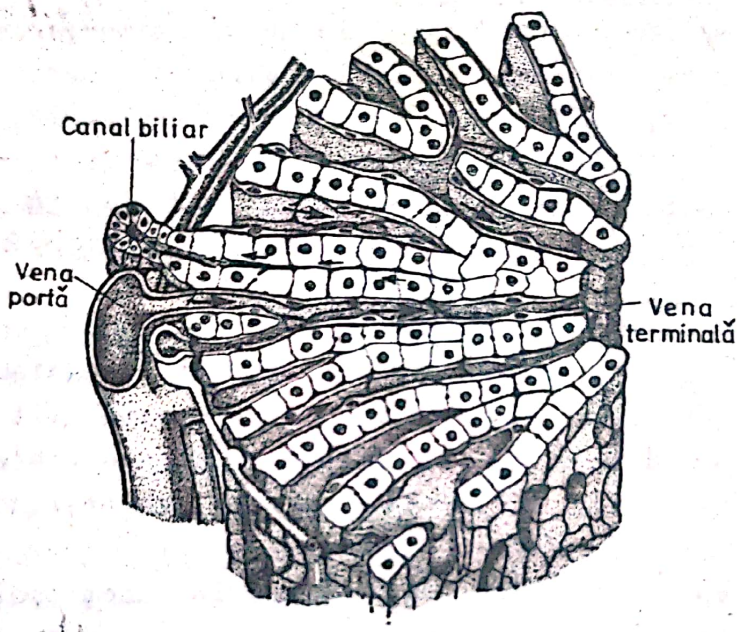

Fig.168. Schema organizării în spaţiu a hepatocitelor.

Aceste plăci cu dispoziţie radiară prezintă pe ambele părţi un sistem de canale vasculare - sinusoidele hepatice, care formează la rîndul lor un sistem labirintic de vase cu pereţii subţiri şi discontinui.

Lobulul hepatic se defineşte tradiţional ca fiind zona de parenchim tributară unei vene centrale. Fiind centrat de vena centrolobulară, el corespunde lobulilor celor mai multe glande endocrine, ce sînt centrate de vasele în care-şi devarsă produşii de secreţie. Deşi apare periferic bine delimitat la porc prin ţesut conjunctiv, la mamifere şi la om parenchimul hepatic este continuu; limitele lobulilor se pot demarca prin linii imaginare ce unesc spaţiile porte. Aceste spaţii porte conţin un ram al venei porte, o arteriolă provenită din artera hepatică şi un canalicul biliar, înconjura-

te de o atmosferă de ţesut conjunctiv. Pe secţiune lobulii hepatici prezintă un aspect tipic hexagonal (Fig.169), reprezentînd după unii autori consecinţa hidrodinamicii circulaţiei sanguine de la vena portă spre venele suprahepatice.

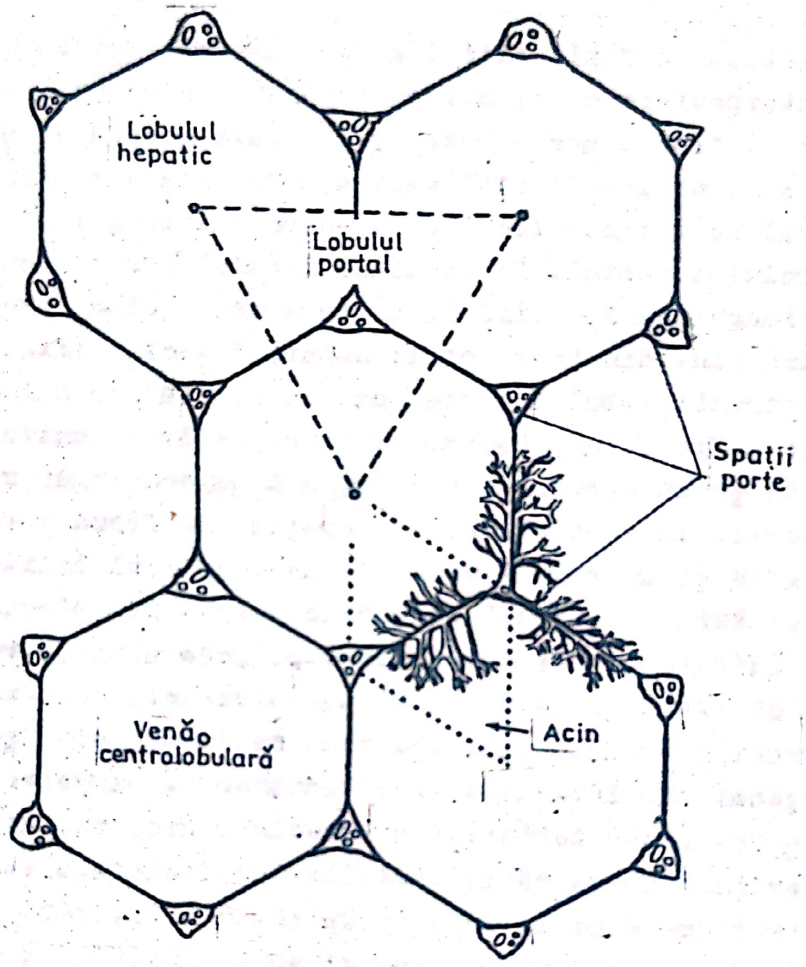

Fig.169. Schema de reprezentare a lobulului hepatic (linie continuă), a celui portal (linie întreruptă) şi a acinului (linie punctată).

Sîngele, provenit din artera hepatică şi vena portă, pătrunde în sinusoide şi părăseşte lobulul prin vena centrală. Rezultă că celulele situate periportal primesc cele dintîi sîngele şi vor avea mai mult oxigen ca şi o cantitate mai mare de substanţe nutritive decît cele din centrul lobulului. Comportamentul diferit al hepatocitelor din interiorul aceluiaş lobul, evidenţiat în condiţii normale, dar mai ales în condiţii patologice, a determinat pe unii autori

(Moll) să nu accepte descrierea clasică a lobulului hepatic. După aceşti autori centrul lobulului nu trebuie să fie reprezentat prin aşa numita venă centro-lobulară, ci prin spaţiul port; ramurile venelor centrale situate la periferie ar urma să fie denumite vene terminale.

Lobulul definit astfel a fost denumit lobulul portal. Această interpretare apare mai satisfăcătoare decît aceea a lobului clasic, întrucît are o bază funcţională comună cu a glandelor exocrine, a căror lobuli sînt centraţi de canalele excretoare. Canalul portal reprezintă locul de drenare a întregii bile din teritoriul lobulului portal. Pe secţiune lobulul portal capătă ipotetic o formă triunghiulară, avînd la fiecare unghi cîte o venă terminală şi incluzînd zone din trei lobuli hepatici vecini (Fig.169).

Intrucît lobulul portal nu reprezintă cea mai mică unitate funcţională a ficatului, Rappaport a propus drept unitate funcţională o masă de ţesut parenchimatos irigată de un singur ram terminal al venei porte. In centrul acestui spaţiu, de formă rombică pe secţiune, se află şi un ram arterial şi un canalicul biliar, care însoţesc ramul terminal portal. Ramurile respective pleacă din spaţiul port şi au direcţie perpendiculară pe acesta şi pe vena centrală, circulînd, de fapt, pe laturile hexagonului lobulului clasic. Masa de ţesut hepatic irigată este mai mică decît un lobul şi este compusă din porţiuni din lobulii clasici adiacenţi. Rappaport a denumit-o acin hepatic. Acest teritoriu nu prezintă nici o limită anatomică definită, extinzîndu-se către ramurile terminale ale venelor hepatice şi continuîndu-se de la un acin la altul (Fig.170); de aceia dacă aportul sanguin este defectuos, el este suplinit de vasele acinilor din jur. Acest concept al structurii hepatice s-a dovedit util pentru înţelegerea unor aspecte din fiziologia şi mai ales patologia hepatică, în special obstrucţia biliară şi ciroza hepatică. S-au descris acini primari, secundari şi terţiari.

De fapt concepţiile despre lobulul clasic, cel portal şi acinul hepatic nu trebuiesc considerate contradictorii, ci doar complimentare, unele procese patologice cum ar fi cele vasculare scoţînd în evidenţă structura de acin hepatic, tulburările secreţiei biliare subliniind organizarea sub formă de lobul portal, în timp ce tulburările metabolice şi toxice se suprapun pe tiparul lobului clasic.

Scanned with OKEN Scanner

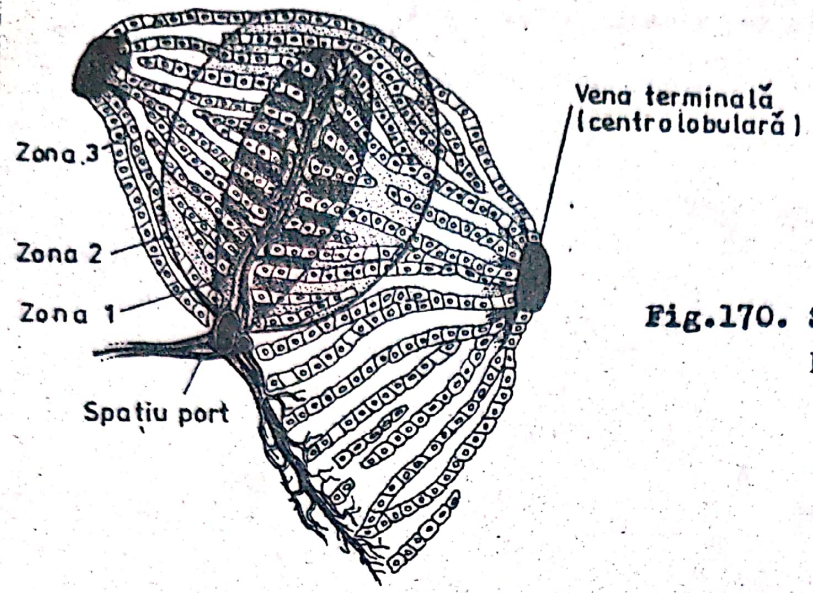

Fig.170. Schema acinului hepatic.

<u>Circulația sanguină hepatică</u> se realizează după un sistem venos și unul arterial.

1) Sistemul venos portal cuprinde ramuri ale venei porte ce primește sîngele din tubul digestiv și din splină. Prin ramificări succesive rezultă venele interlobulare ce sînt situate în spațiile porte. De aici sîngele trece în sinusoidele hepatice, care se varsă în venele centrolobulare. Spre deosebire de restul venelor din organism, venele centrolobulare au peretele foarte subțire, cu rare celule endoteliale și o foarte redusă cantitate de țesut conjunctiv în jur (Fig.171). Ele sînt penetrate de sinusoidele hepatice, fără interpunerea unor plăci de hepatocite.

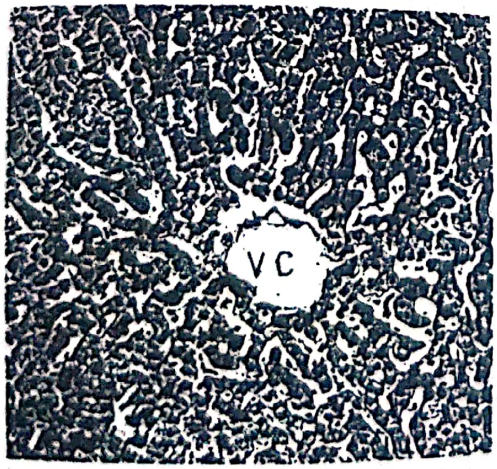

Fig.171. Vena centrală.

Pe măsură ce vena centrală progresează de-a lungul lobului (Fig.172), primind tot mai numeroase sinusoide, crește progresiv în diametru, părăsește lobulul pe la baza sa și se varsă în ve-

nele sublobulare care, prin unire, realizează în final venele supra-hepatice, ce se varsă în vena cavă inferioară.

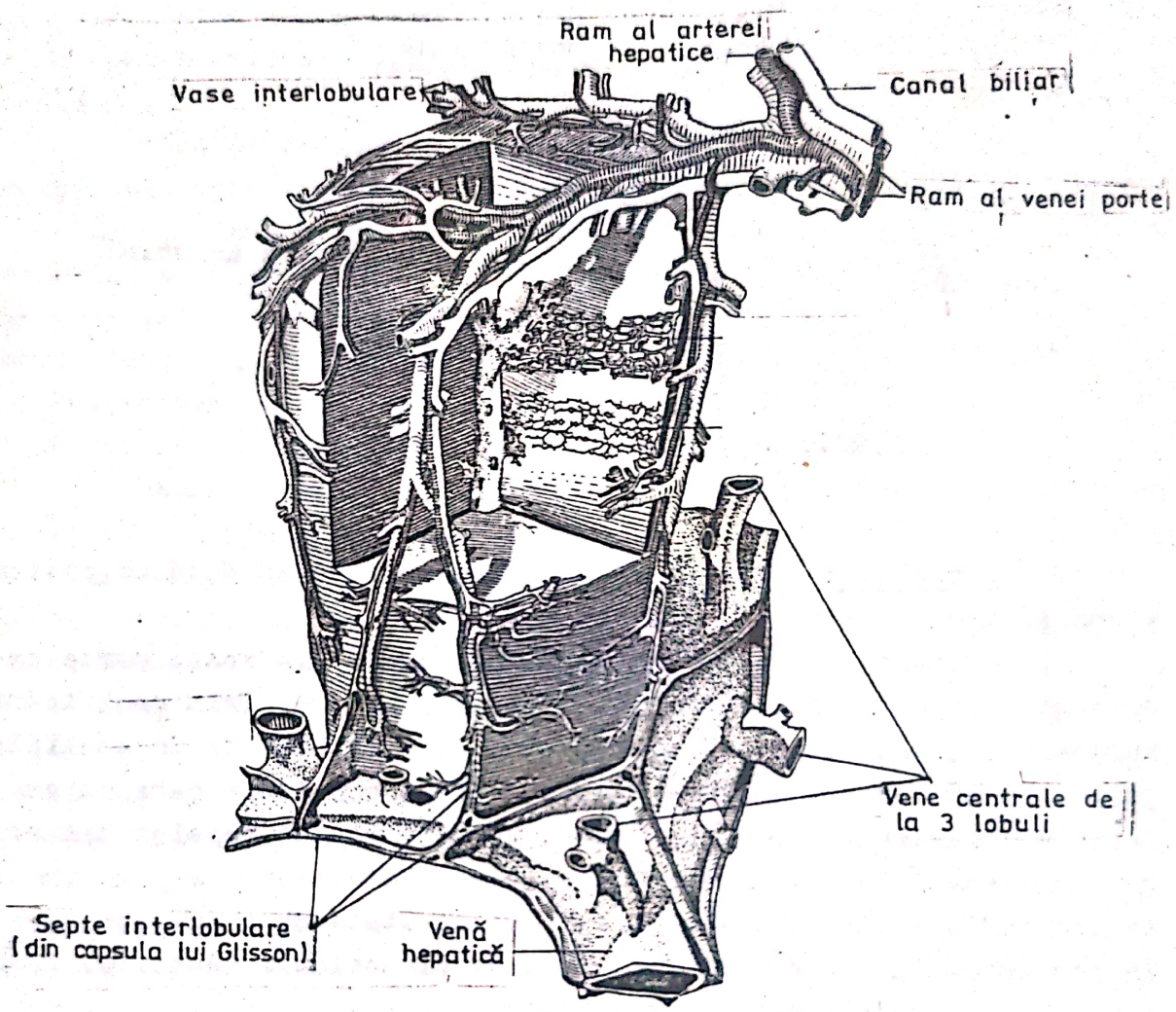

Fig.172. Schema circulaţiei sanguine şi biliare în ficat.

2) Sistemul arterial cuprinde ramuri ale arterei hepatice ce se ramifică pînă la aşa numitele artere interlobare; unele se capilarizează şi irigă elementele spaţiului port, altele se deschid direct în sinusoide, la distanţe variabile de tractusul portal, ceea ce realizează un amestec al sîngelui nutritiv arterial cu cel funcţional venos.

Structural, spaţiul port este delimitat de o placă continuă de celule hepatice cu fenestraţii între ele, prin care pătrund şi ies ramurile terminale ale arterei hepatice, venei porte, canalului şi vaselor limfatice (Fig.173).

Canalul biliar primeşte la acest nivel bila din canalicule-

le situate între celulele hepatice prin niște canale numite canalele sau pasajele lui Hering.

Limfaticele, absente în interiorul lobulului, devin aparente în spațiul port și primesc limfa abundentă drenată din teritoriile perivasculare.

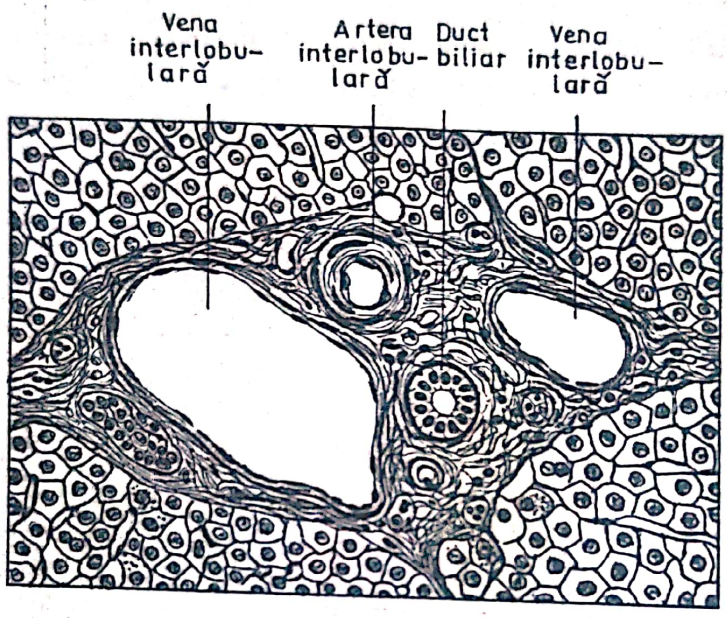

Fig.173. Spațiul port.

Sinusoidele hepatice sînt largi, neregulate ca formă, iar în peretele lor au fost diferențiate trei tipuri de celule : unele cu aspect de endoteliu tipic, altele considerate ca macrofage fixe și denumite celule Kupffer, și altele ce depozitează grăsimi - lipocite.

Celulele endoteliale formează cea mai mare parte a peretelui sinusoidelor, sînt turtite și fenestrate, prezentînd pori destul de largi; absența joncțiunilor tipice, continui, explică de ce în microscopia optică limitele celulare nu sînt evidente și nu se impregnează cu argint. Membrana bazală este și ea discontinuă (Fig. 175).

Celulele endoteliale nu sînt semnificativ fagocitare, deși prezintă activitate pinocitară.

Celulele Kupffer au aspect stelat, se impregnează cu clorura de aur, sînt activ fagocitare și deci prind coloranții vitali, cărbunele și dioxidul de toriu. Ele sînt situate obișnuit pe endoteliu, cu procesele citoplasmatice extinzîndu-se între celulele endo-

teliale, nu prezintă desmozomi şi nici alte specializări cu care să se atageze de celulele endoteliale. Cea mai mare parte a suprafeţei lor neregulate este expusă sîngelui din lumenul sinusoidului. Ele sînt acoperite de o fină peliculă de glicocalix, iar plasmalema prezintă invaginaţii sinuoase în citoplasma periferică.

Citoplasma celulelor Kupffer este bogată în organite şi mai heterogenă decît aceea a celulelor endoteliale, conţinînd în anumite condiţii vacuole clare şi corpi denşi, consideraţi drept lizozomi (Fig.174). Reacţia peroxidazică este pozitivă servind la diferenţierea acestor celule de celulele endoteliale care sînt negative.

Fig.174. Ultrastructura unei celule Kupffer la un şobolan cu obstrucţie biliară.

Creşterea numărului de celule Kupffer în urma diferitelor stimulări s-ar datora fie înmulţirii lor prin mitoze, fie aportului din surse extrahepatice şi anume din monocitele sanguine, celulele Kupffer fiind astfel incluse în "sistemul fagocitelor mononucleate.

Faptul că monocitele nu mai prezintă reacţia peroxidazică cînd devin macrofage, în timp ce celulele Kupffer prezintă această reacţie foarte intensă, ar contrazice opinia provenienţei celulelor Kupffer din monocite.

Celulele ce depozitează grăsimi (lipocitele, celulele interstiţiale, celulele stelate) se impregnează cu clorură de aur şi sînt localizate în spaţiile perisinusoidale, fiind mai numeroase în porţiunile intermediare şi periferice ale lobulului hepatic. Nu este precis cunoscută semnificaţia lor.

Intre sinusoide şi celulele hepatice există un spaţiu, în care proemină microvilii hepatocitelor - spaţiul lui Disse, iar la microscopul electronic se observă mici fascicule de fibre fine(Fig. 175,177), ce constituie reticulul argirofilic descris în microscopia optică. Acest spaţiu nu conţine substanţă fundamentală ci plasmă, care contribuie la formarea limfei. Accesul direct al plasmei sanguine la suprafaţa celulei hepatice are mare importanţă în schimbul activ de metaboliţi dintre ficat şi sînge. Schimbul este intensificat prin creşterea suprafeţei de contact datorită microvililor.

Citologia parenchimului hepatic

Celulele hepatice (Fig.175) sînt poliedrice cu şase sau mai multe suprafeţe : unele expuse spaţiului perisinusoidal, iar altele în contact cu celulele adiacente. Nucleii sînt mari şi rotunzi, variabili ca mărime de la o celulă la alta, ca expresie a poliploidiei (25 % binucleate, 70 % tetraploide, 1-2 % octoploide). Nucleul este vezicular, cu cromatina redusă şi nucleoli proeminenţi. Citoplasma celulelor hepatice conţine un material puternic bazofil, bogat în nucleoproteine, evident la animalele bine hrănite, ce se reduce după un post prelungit, cînd citoplasma devine acidofilă. La microscopul electronic acest material corespunde cisternelor reticulului endoplasmatic rugos, asociate cu numeroşi polizomi, organite implicate în sinteza proteinelor. Celulele hepatice mai conţin şi un reticul endoplasmatic neted, ce formează un plex anastomozat continuîndu-se cu reticulul endoplasmatic rugos.

Aspectul citoplasmei este variabil, în funcţie de conţinutul materialelor stocate : glicogen şi grăsime, ce sînt dependente de regimul alimentar sau de stadiul digestiei.

La microscopul optic : glicogenul nu devine aparent, întrucît se solvă în fixatorii pe bază de apă. După fixare specială (cu alcool) şi colorare cu Carmin Best sau coloraţia P.A.S. apare

sub forma de granule rogii, respectiv roş-violet, dispersate sau împinse la un pol al celulei. Atragem atenţia că acest aspect de "fugă" a glicogenului reprezintă un artefact, fiind datorat vitezei de penetraţie a fixatorului în celulă.

La microscopul electronic glicogenul apare ca agregate sau rozete dense de 0,1 milimicroni diametru (alfa particule), constituite din particule beta de 200-300 Å diametru. Prezenţa glicogenului pare să fie asociată cu zonele de reticul endoplasmatic neted.

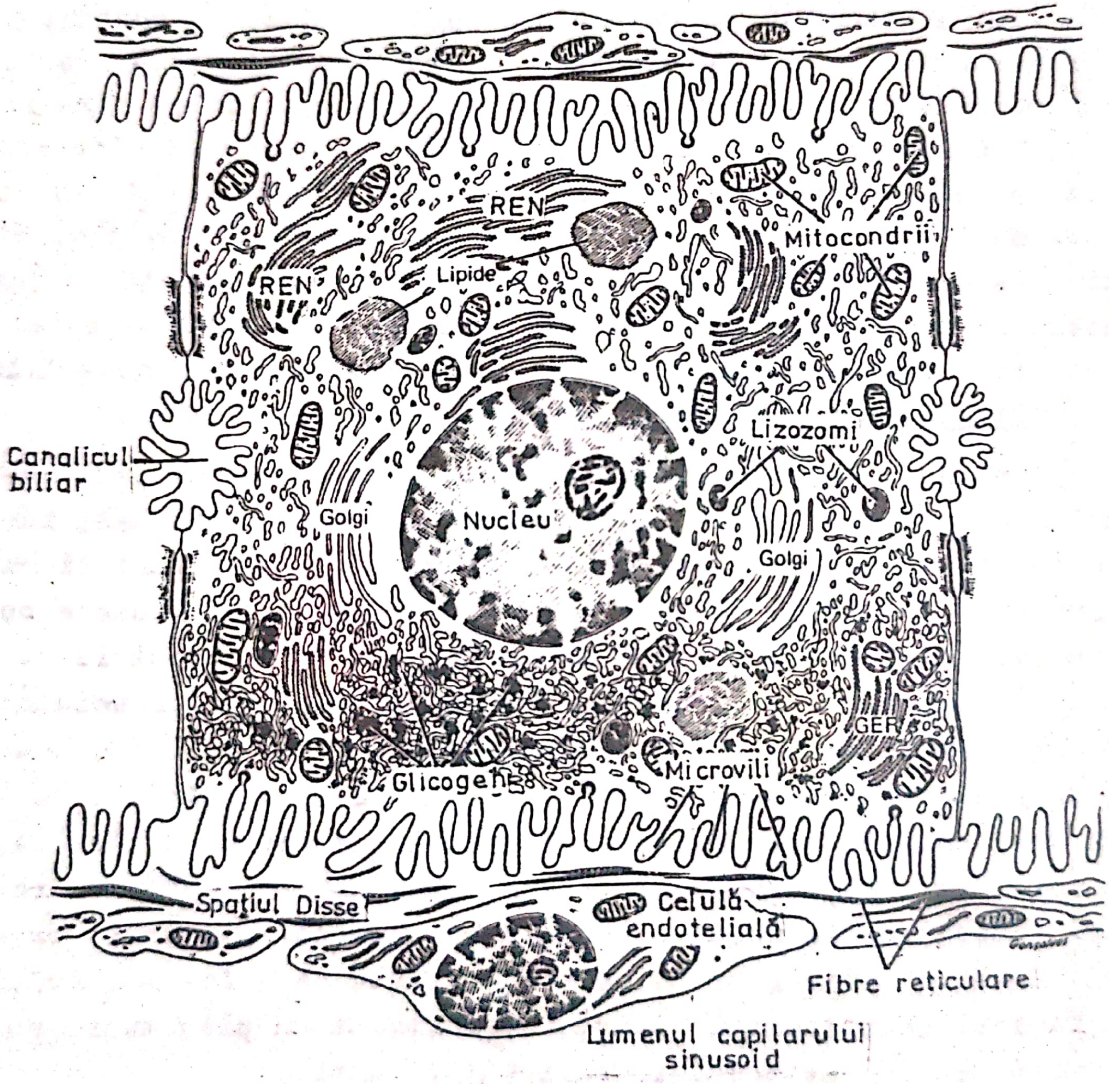

Fig.175. Schema ultrastructurii unei celule hepatice şi a peretelui sinusoidelor.

La microscopul optic şi la coloraţiile uzuale, lipidele apar ca nişte vacuole în citoplasma hepatocitelor, cu diverse dimensiuni; prin alipire pot realiza o vacuolă unică. Se evidenţiază

numai prin tehnici speciale (prin tratare cu acid osmic devin negre) sau prin congelare, secţionare la gheaţă şi colorare cu Sudan III (cînd apar portocalii), Sudan IV (negre) sau Scharlach (roşii).

Lipidele apar la microscopul electronic ca picături osmiofile, de mărimi variabile şi puţin numeroase în ficatul normal, mult sporite după consumul de alcool sau de substanţe toxice (Fig. 177). Nu prezintă relaţii topografice cu nici un organit celular, în afara mitocondriilor, ce se aplică strîns pe suprafaţa lor.

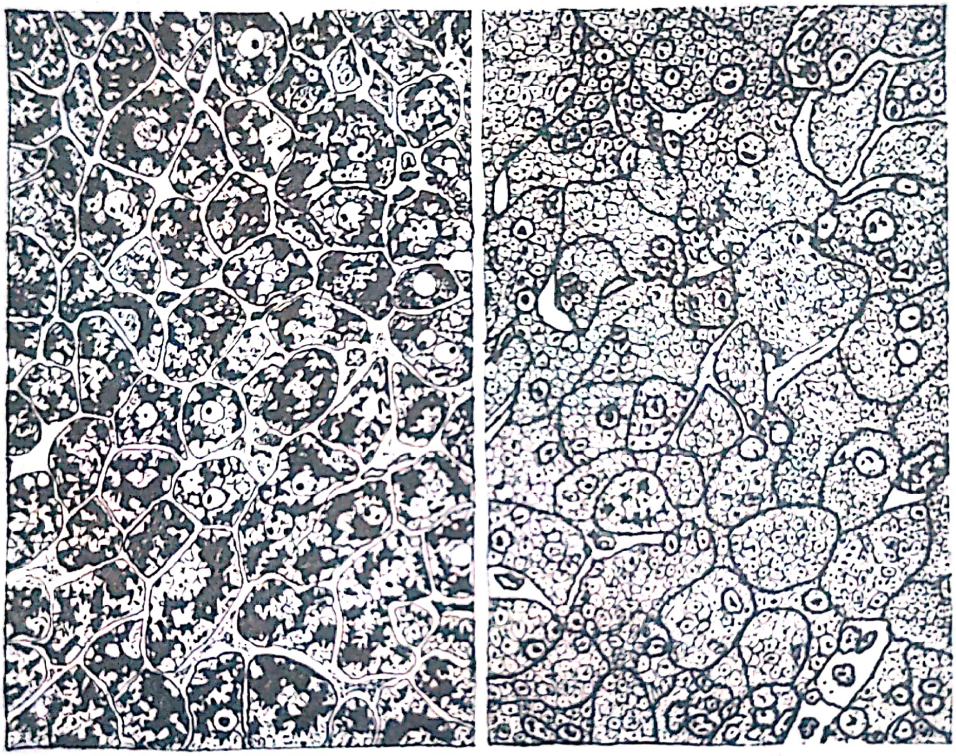

Fig.176. Glicogenul hepatic la două animale în diverse faze de regim : A - post de 2 ore; B - post de 21 ore.

Mitocondriile sînt numeroase, ele apar la microscopul optic în general filamentoase, variind ca formă şi ca mărime în diferite zone ale lobulului şi în diferite condiţii fiziologice. Complexul Golgi este situat în apropierea canaliculului biliar şi conţine granule dense de lipoproteine cu densitate scăzută, localizate în macrovezicule, ce apar şi în reticulul endoplasmatic neted. Tot în această zonă există şi numeroşi lizozomi bogaţi în hidrolaze, iar peroxizomii sînt răspîndiţi în toată citoplasma. Aceşti peroxizomi prezintă nişte incluzii cristaloide, ce conţin uricază, matricea lor fiind sediul catalazei, responsabilă de pozitivitatea reacţiei peroxidazice.

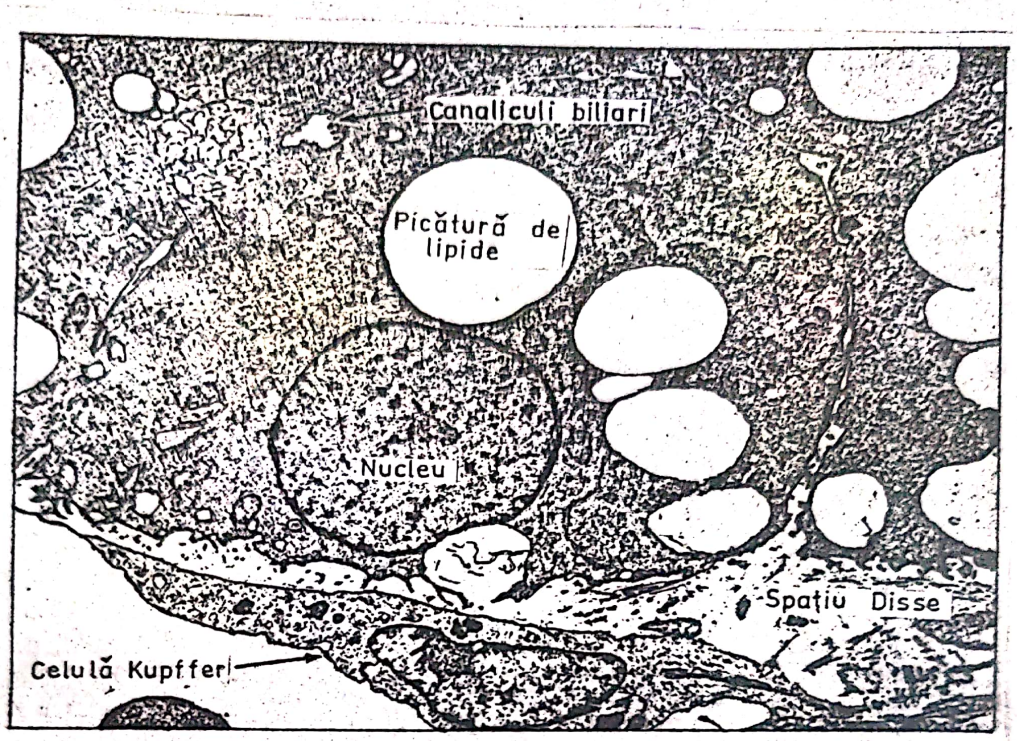

Fig.177. Eletronograma unui hepatocit.

Hepatocitele au microvilozităţi pe feţele dinspre sinusoide.

Se presupune că funcţiile ficatului sînt îndeplinite de toate celulele hepatice. In histologia clasică s-au demarcat zone concentrice cu activitate diferită : astfel periferia lobulului ar reprezenta zona de funcţie permanentă, mijlocul - zona cu activitate variabilă, iar teritoriul din jurul venei centrale - zona de repaos permanent (Nöel). In mod experimental s-a putut constata încărcarea progresivă cu glicogen a acestor zone, începînd de la periferie spre centru, ca şi dispariţia lui de la centru spre periferie atunci cînd animalele sînt supuse postului prelungit. Aceste aspecte se asociază cu modificări corespunzătoare ale mitocondriilor, care apar subţiri, alungite şi reduse numeric în centru, fiind mari, sferice, numeroase în zona periferică de funcţie permanentă. La om aceste modificări n-au fost evidenţiate.

In schimb, grăsimea ce se acumulează în ficat în anumite condiţii fiziologice şi patologice, apare iniţial în zona centrală sub formă de mici picături, devenind progresiv mai mari şi formînd, prin coalescenţă, o picătură mare, unică. In unele condiţii de regim defectuos, grăsimea se poate acumula mai curînd la periferie

decît în centrul lobulului.

Această zonare funcţională a lobulului este oarecum relativă, tehnicile cu anticorpi fluorescenţi demonstrînd diferenţe marcate de activitate de la o celulă la alta, fără legătură cu topografia intralobulară.

Canaliculele biliare apar iniţial ca nişte mici spaţii, lipsite de perete propriu, ce se formează între celulele adiacente, realizînd o reţea tridimensională cu ochiuri hexagonale în care sînt cuprinse celulele, şi trecînd fără întrerupere de la un lobul la altul. Membranele ce delimitează aceste spaţii canaliculare sînt sediul activităţii adenozin-trifosfatazei (ATP), reacţiile histochimice servind pentru identificarea acestui sistem canalicular (Fig. 178). Microscopul electronic a precizat că aceste canalicule reprezintă expansiuni ale spaţiilor intercelulare, "peretele" lor fiind format din specializări locale ale suprafeţelor celulelor adiacente.

Fig.178. Reacţie histoenzimatică pentru evidenţierea canaliculilor biliari (A.T.P.-aza).

Membranele a două hepatocite sînt relativ drepte pe majoritatea lungimii lor fiind separate printr-un spaţiu de 150 Å. In zona unde se formează canaliculul ele se îndepărtează, prezentînd mici microvili ce proemină în lumen. Pe marginile acestui canalicul membranele celor două celule formează joncţiuni de tip zonula occludens (Fig.175) ce previn pătrunderea conţinutului acestor canalicule în restul spaţiului intercelular. Citoplasma imediat adiacentă canaliculelor este lipsită de organite şi are o structură fin fibrilară. Alături

de aceste joncţiuni apar şi joncţiuni de tip nexus sau gap, zone de rezistenţă electrică joasă, ce permit comunicarea între celule, servind pentru coordonarea activităţii lor fiziologice.

Canaliculele biliare variază în diametru, în funcţie de activitatea secretorie. Joncţiunea lor cu sistemul canalelor biliare propriu-zise este greu de demonstrat. Ramurile fine ale canalelor biliare din spaţiul port pătrund în parenchim între doi lobuli, adică în centrul unitului funcţional al lui Rappaport. Ele sînt atît de mici şi au pereţi atît de subţiri, încît se recunosc cu greutate, fiind numite ductulele lui Hering sau colangiole şi prezintă diverticule în care se varsă canaliculele biliare (Fig.179). Această organizare histologică devine foarte evidentă în staza biliară (icter).

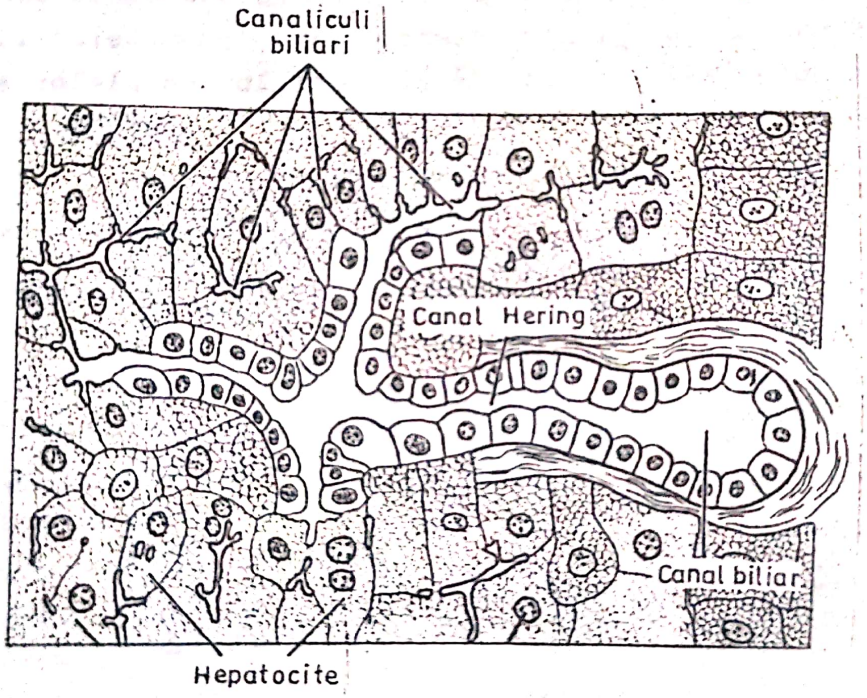

Fig.179. Canalul Hering.

Ficatul conţine relativ puţin ţesut conjunctiv, ce formează capsula lui Glisson şi spaţiile porte, la care se adaugă reţeaua de fibre fine, considerate drept fibre de reticulină de unii autori, situată între peretele sinusoidelor şi plăcile de celule hepatice. Această reţea se evidenţiază prin impregnare argentică şi reprezintă ţesutul de suport al parenchimului hepatic. Nu conţine fibroblaste, fibrele fiind probabil formate din celulele ce tapetează sinusoidele.

Limfaticele n-au fost evidenţiate în interiorul lobulului, plasma trecînd prin peretele discontinu al sinusoidelor în spaţiul Disse, unde scaldă microvilii şi face schimburi cu celulele hepatice, strecurîndu-se în spaţiile porte, pentru a pătrunde în vasele limfatice ce apar la acest nivel.

Parenchimul hepatic este constituit dintr-un ţesut relativ stabil, cu unele posibilităţi de regenerare, evidenţiate pe material experimental şi chirurgical. După hepatectomie parţială regenerarea se produce prin creşterea şi diviziunea celulară a masei hepatice restante.

Regenerarea ce urmează necrozelor produse prin administrarea de substanţe toxice este diferită după cum necroza interesează centrul sau periferia lobulului. In prima situaţie parenchimul se poate regenera cu sau fără fibroză. Cînd necroza este periferică, procesul de regenerare interesează şi epiteliul canaliculelor biliare, care proliferează şi pătrund în teritoriul lezat, putînd să se transforme, după unele opinii, în celule parenchimatoase.

S-a demonstrat pe plan experimental că procesul de regenerare este dependent de prezenţa unor substanţe - chalone, care acţionează ca inhibitori ai diviziunii celulare. Cînd ţesutul hepatic este lezat, cantitatea chalonelor scade, diviziunile celulare sînt numeroase, ele refac populaţia celulară distrusă, care începe să secrete; chalonele cresc şi modifică ritmul mitotic.

Tesutul hepatic regenerat păstrează deobicei caracteristicele morfofuncţionale ale ţesutului preexistent. Totuşi în cazul unor leziuni destructive continui şi repetate, regenerarea hepatică se însoţeşte de o producere abundentă, anormală, de ţesut conjunctiv. Rezultă o dezorganizare a arhitectoniei hepatice, proces ce caracterizează boala denumită ciroză.

Din punct de vedere fiziologic ficatul se comportă ca un organ vital, intervenind atît în metabolismele corpului prin transformarea substanţelor nutritive absorbite din intestin cît şi în menţinerea concentraţiei normale de glucoză în sînge. Glucoza pe care ficatul o primeşte din sînge este polimerizată şi stocată sub formă de glicogen (glicogenogeneză). Ficatul mai poate converti în glucoză şi alte substanţe ca acidul lactic, acidul piruvic, glicerolul (gliconeogeneză). Pe măsura necesităţilor, glicogenul este depolimerizat în glucoză (glicogenoliză) printr-un proces de fosforilare, catalizat de fosforilază. Această enzimă există în formă inacti-

vă, dar este activată specific prin epinefrină şi glucagon, determinînd eliberarea glucozei în sînge (Fig.180).



Fig.180. Localizarea în hepatocit a mecanismelor de sinteză proteică şi a glicogenului.

Multe din enzimele implicate în glicogenoliză şi glicogeneză se găsesc libere în matricea citoplasmatică, astfel că aceste funcţiuni nu pot fi atribuite unor anumite organite. Totuşi glicogenul apare obişnuit localizat la nivelul reticulului endoplasmatic neted, glucozo 6 fosfataza participînd oarecum la eliberarea glucozei în sînge.

Ficatul joacă un rol decisiv în metabolismul şi transportul lipidelor şi în menţinerea unei valori constante în circulaţie. Lipidele din plasmă provin din alimentele ingerate, din mobilizarea rezervelor din ţesutul adipos sau din sinteza lor hepatică pornind de la carbohidraţi sau proteine. Principalul vehicul pentru transportul lipidelor, indiferent de sursa lor, este reprezentat de lipoproteinele formate la nivelul ficatului (Fig.181). Trigliceridele formate din acizi graşi la nivelul reticulului endoplasmatic neted se combină cu proteinele sintetizate în reticulul endoplasmatic rugos. Tot în reticulul neted se sintetizează colesterolul.

Ficatul este de asemenea sediul sintezei proteinelor plasmatice : albumină, alfa şi beta globuline, glicoproteine şi lipoproteine (Fig.180). Concentraţia acestor substanţe în sînge poate fi folosită ca un indicator pentru buna funcţionare a ficatului. Tot în ficat sînt sintetizate şi protrombina şi alţi factori proteici implicaţi în coagularea sîngelui, de aceea bolile hepatice se însoţesc de o tendinţă crescută la sîngerare.

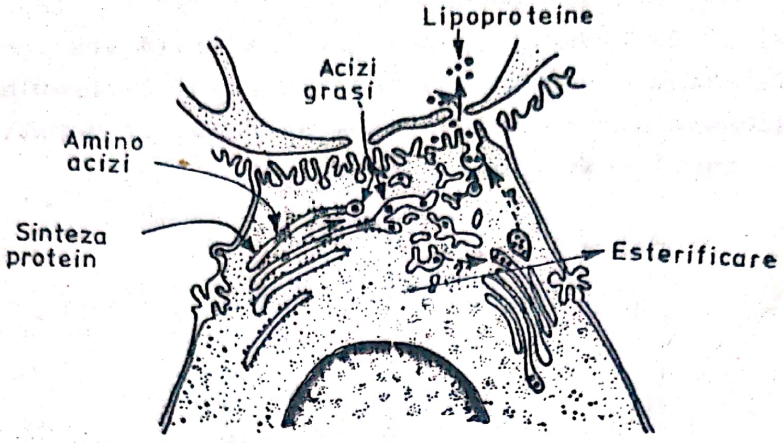

Fig.181. Mecanismul sintezei și eliberării lipoproteinelor în hepatocit.

Ficatul este responsabil de metabolizarea unei mari varietăți de droguri liposolubile (ex. barbituricele folosite ca sedative). Enzimele ce produc degradarea acestor compuși sînt localizate în fracția microsomală din omogenatele hepatice, ce corespunde reticulului endoplasmatic neted. S-a remarcat că administrarea de astfel de droguri produce o marcată dezvoltare a reticulului endoplasmatic neted, însoțită de creșterea enzimelor ce metabolizează aceste droguri, modificări ce au semnificație adaptativă.

Tot în reticulul endoplasmatic neted are loc metabolismul hormonilor steroizi, în care intervin unele din enzimele hidrolizante, ce participă la metabolizarea drogurilor exogene.

O funcție externă importantă a ficatului rezidă în formarea bilei, care conține pe lîngă apă, bilirubină și săruri biliare. Ficatul captează și excretă pigmentul de bilirubină, ce provine din descompunerea eritrocitelor și este preluat din circulație de către celulele Kupffer și de alte celule ale sistemului fagocitelor mononucleate. Bilirubina, insolubilă în apă, este conjugată cu acidul glicuronic în ficat de către enzimele reticulului endoplasmatic neted (glicuronil transferaza). Bilirubina conjugată este hidrosolubilă și este excretată în bilă (Fig.182). Acest conjugat este redus în intestin în urobilinogen, și eliminat în fecale, o parte fiind reabsorbit și reexcretat în bilă. Cînd bilirubina se acumulează în sînge apare icterul. Acesta poate rezulta din : 1) creșterea producerii de bilirubină, ce depășește capacitatea excretorie a ficatului (icter hemolitic); 2) descreșterea captării bilirubinei de că-

tre ficat; 3) tulburări în conjugarea bilirubinei în ficat (icterul nou născutului) şi 4) reducerea excreţiei datorită obstrucţiei căilor biliare. De aceea determinarea cantităţii de bilirubină conjugată sau neconjugată serveşte la evaluarea funcţiei hepatice şi la diferenţierea naturii icterului.

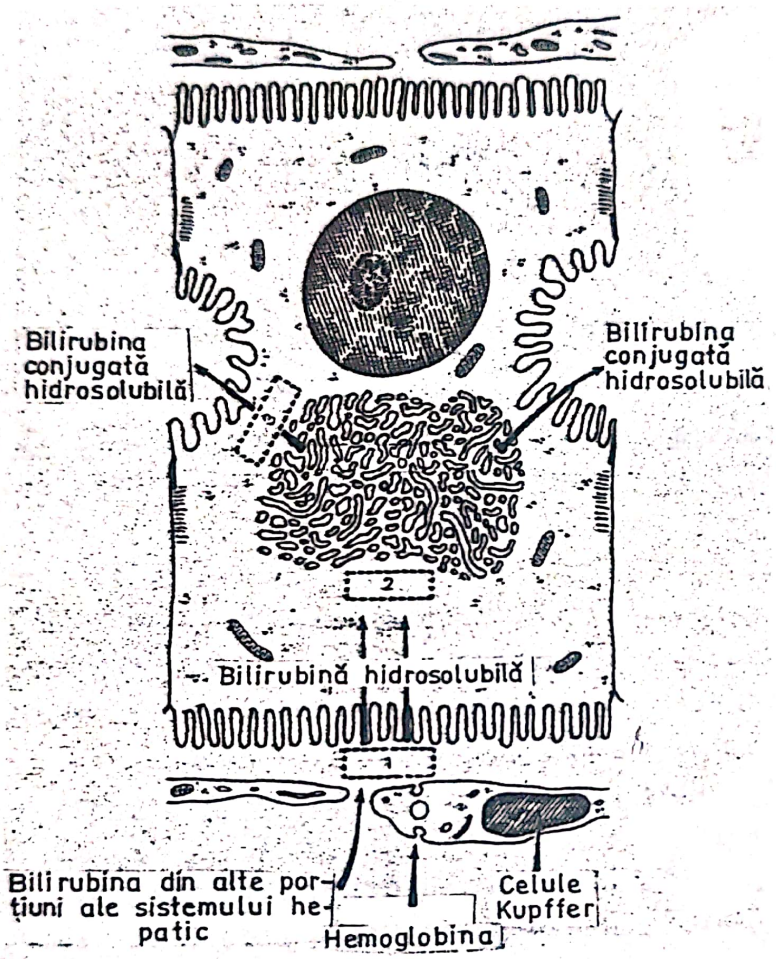

Fig.182. Mecanismul sintezei şi excreţiei bilirubinei.

In ceea ce priveşte secreţia acizilor biliari, 90 % din aceste substanţe ajung în ficat prin absorbţia lor din lumenul intestinal; 10 % sînt sintetizate în reticulul endoplasmatic neted al hepatocitelor (Fig.183) din conjugarea acidului colic cu aminoacizii glicina şi taurina; se formează acidul glicocolic şi taurocolic.

Acizii biliari au un rol important în emulsionarea grăsimilor din intestin, favorizîndu-se astfel acţiunea lipazei pancreatice.

Bila este concentrată tot în ficat (Fig.184) prin mecanismul schimburilor ionice.

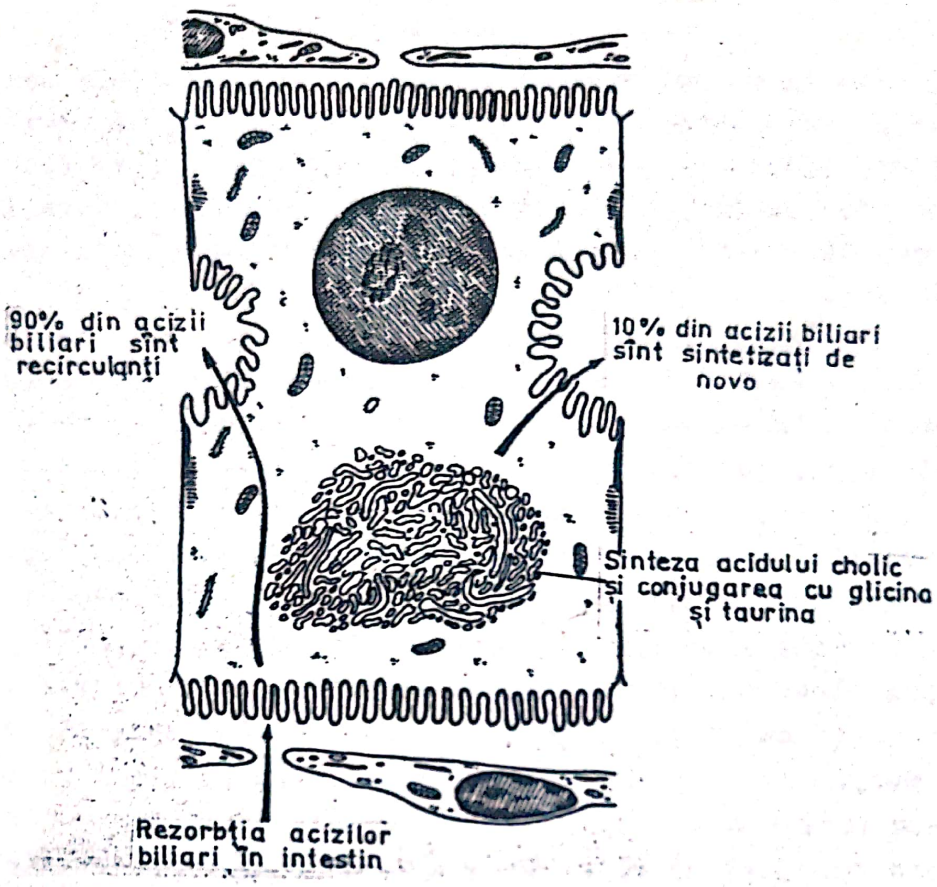

Fig.183. Mecanismul sintezei și excreției acizilor biliari.

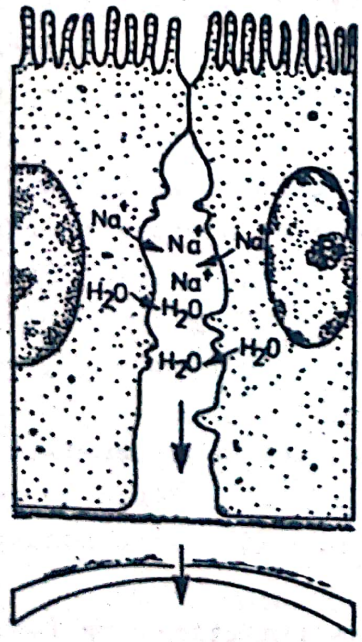

Fig.184. Mecanismul de concentrare al bilei.

Hepatocitele au capacitatea de a elimina și unele substanțe colorante, cum ar fi bromsulftaleina, alt test utilizat pentru aprecierea capacității funcționale hepatice.

Căile biliare

Căile biliare interlobulare formează o rețea anastomozată ce însoțește ramurile portei; ele sînt tapetate de un epiteliu cubic simplu, situat pe o membrană bazală, ce devine mai înalt în canalele mai mari, ajungînd cilindric în căile biliare extrahepatice. La acest nivel epiteliul prezintă numeroase cute și elaborează

o cantitate de mucus. Ţesutul conjunctiv subepiteliale conţine numeroase fibre elastice, limfocite şi granulocite, ce traversează uneori epiteliul şi trec în lumen. Se mai găsesc rare fibre musculare netede, cu dispoziţie longitudinală şi oblică, devenind mai numeroase la vărsarea coledocului în duoden, unde constituie un fel de sfincter.

Vezicula biliară este etajată pe faţa posterioară a ficatului şi prezintă o formă de pară, continuîndu-se cu canalul cistic, care, prin unire cu canalul hepatic, formează canalul coledoc. Peretele veziculei biliare este format dintr-o mucoasă, un strat de fibre musculare, un ţesut conjunctiv perimuscular şi o seroasă. Mucoasa prezintă numeroase pliuri, evidente în vezicula contractată, aproape absente în cea deştinsă. Epiteliul este simplu cilindric, cu nuclei ovalari şi citoplasma slab acidofilă, prezentînd, la microscopul electronic, pe marginea liberă numeroşi microvili, ceva mai scurţi şi mai puţin regulaţi decît aceia ai epiteliului intestinal. Marginile laterale ale celulelor sînt drepte spre polul apical, unde prezintă joncţiuni de tip zonula occludens şi interdigitate spre bază, fiind separate printr-un spaţiu mai mult sau mai puţin larg.

In corion şi în stratul muscular se găsesc glande simple tubulo-alveolare, ce secretă mucus. Aceste glande nu trebuiesc confundate cu înfundăturile mucoasei denumite sinusurile lui Rokitansky - Aschoff (Fig.186), mai evidente în anumite stări patologice. Stratul fibrelor musculare netede conţine şi fibre elastice, reticulare şi de colagen, ca şi vase sanguine şi limfatice. Urmează un strat de ţesut conjunctiv dens, ce se continuă pe alocuri cu conjunctivul interlobular hepatic, conţinînd pe faţa aderentă ficatului canalicule conectate cu ductele biliare, fără a pătrunde în lumenul veziculei. Faţa neaderentă este acoperită de peritoneu, ce se continuă cu acel al ficatului.

Canalul cistic prezintă pliuri proeminente ce constituie valvula spirală a lui Heister şi conţin fascicule de fibre musculare netede cu rolul de a împiedeca distensia sau colabarea acestui conduct cînd este supus la presiuni brusţte.

Vezicula biliară este bogată în vase limfatice, ce formează două plexuri, unul în mucoasă şi altul în stratul de ţesut conjunctiv dens.

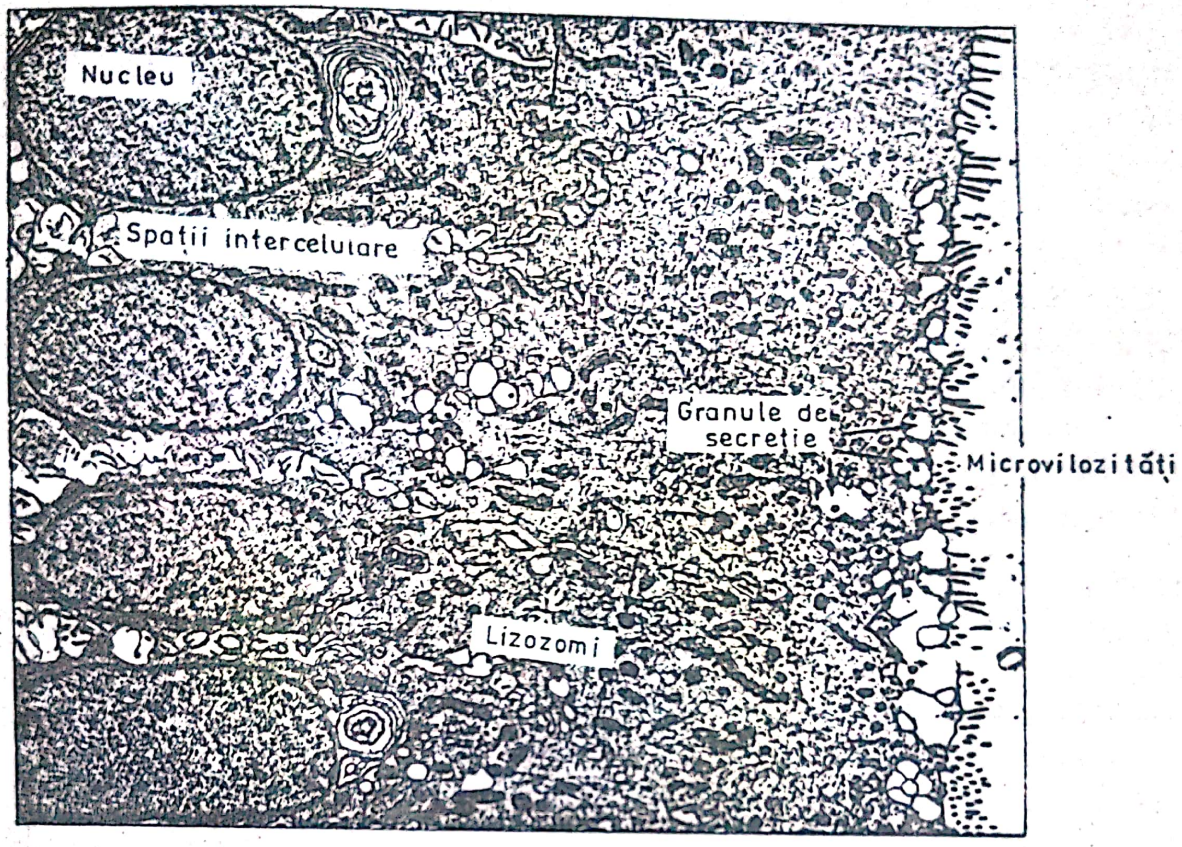

Fig.185. Ultrastructura celulelor epiteliale ale veziculei biliare.

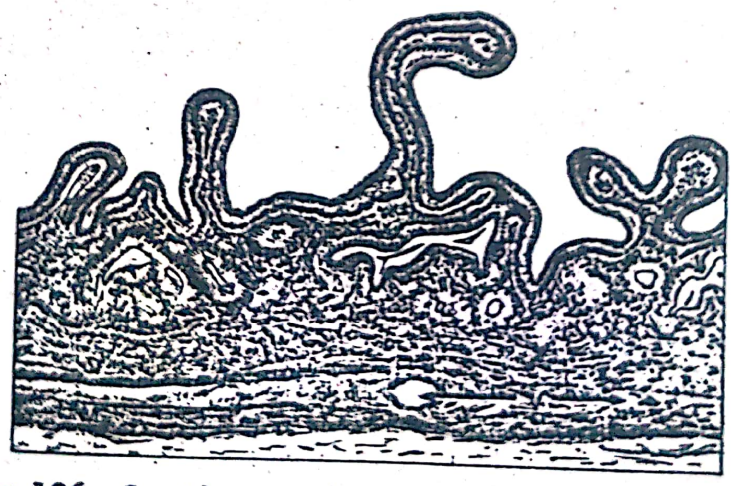

Fig.186. Secţiune prin peretele veziculei biliare.

Vezicula biliară <u>serveşte ca loc de concentrare şi de stocaj a bilei</u>, ce este secretată continuu de către ficat. Bila este deversată în intestin numai dacă vezicula biliară este stimulată

de prezenţa lipidelor din intestinul subţire. Aceste lipide provoacă eliberarea unui hormon, colecistochinina, din mucoasa intestinului, ce este vehiculat prin sînge în veziculă, unde determină contracţii ritmice, la care se adaugă undele peristaltice ale duodenului.

Funcţia de concentrare este realizată de mucoasă ce absoarbe apa şi ionii anorganici din bilă, printr-un transport activ pe feţele laterale ale celulelor. Cînd mucoasa este lezată, pierde puterea de concentrare, iar absorbţia de săruri biliare determină formarea calculilor. Obstrucţia totală a cisticului duce la rezorbţia totală a bilei sau la transformarea ei într-un lichid incolor.

Funcţia secretorie a veziculei biliare este discutabilă. Indepărtarea chirurgicală este urmată de o dilatare marcată a căilor biliare.

APARATUL RESPIRATOR

Aparatul respirator are rolul de a capta oxigenul din mediu şi de a elimina bioxidul de carbon, gaze care sînt transportate spre şi de la ţesuturi către exterior prin sistemul circulator.

Se descriu aparatului respirator căile de conducere şi porţiunile respiratorii.

- Căile respiratorii constituie un sistem tubular ce leagă exteriorul cu porţiunile de plămîn unde au loc schimburile respiratorii propriu-zise. Ele sînt constituite din nas, rinofaringe, laringe (care serveşte şi pentru fonaţie), trahee şi bronşii. Caracteristica generală este prezenţa unui schelet cartilaginos care le menţine permanent deschise, a unor structuri musculo-elastice ce permit dilatarea şi contractarea lor, cît şi a unei mucoase cu epiteliu ciliat ce contribuie la eliminarea particulelor străine din aer.

Nasul este format din os, cartilagiu, muşchi şi ţesut conjunctiv. La exterior este acoperit de tegumente ce conţin glande sebacee mari şi mici şi fire de păr. La interior, cavităţile nazale sînt tapetate în porţiunea anterioară (vestibul) de un epiteliu pavimentos stratificat ce prezintă fire de păr, cu rol de a opri 90 % din particolele de praf mai mari de 5 microni din aerul inspirat. Restul cavităţilor nazale este căptuşit cu un epiteliu pseudostratificat ciliat mucosecretor, ce conţine şi zone de epiteliu senzorial olfactiv. Ţesutul conjunctiv subepitelial are numeroase glande seromucoase, cu rol în umectarea cavităţilor nazale şi un bogat plex venos, care încălzeşte aerul ce pătrunde în cavităţile nazale. Se mai găsesc şi limfocite libere sau aglomerate în noduli, ca şi leucocite ce migrează prin epiteliu. Aerul trecut prin cavităţile nazale este deci încălzit, filtrat şi umidificat.

Cavităţile nazale comunică cu nişte spaţii săpate în oasele de vecinătate, denumite sinusuri (frontale, etmoidale, sfenoidale şi maxilare). Aceste cavităţi sînt tapetate de un epiteliu ciliat similar cu acel al cavităţilor nazale, dar glandele sînt mai mici şi mai puţin numeroase. Mucoasa este foarte subţire, iar corionul se continuă şi se confundă cu periostul oaselor respective.

Naso-faringele este tapetat de un epiteliu cilindric ciliat ce se continuă la nivelul palatului moale cu porţiunea orală acoperită de epiteliu pavimentos stratificat, în continuitate cu epite-

liul cavităţii bucale şi a esofagului.

Laringele are o formă alungită şi neregulată şi prezintă un perete format din cartilagiu hialin şi elastic, ţesut conjunctiv, muşchi striaţi şi o mucoasă. El leagă faringele cu traheea, iar prin contracţiile muşchilor determină variaţii în deschiderea corzilor vocale, ducînd la formarea diferitelor sunete.

Scheletul laringelui este cartilaginos, dintre care cricoidianul, tiroidianul şi partea inferioară a cartilagiilor aritenoide sînt de tip hialin, restul fiind de tip elastic. Muşchii sînt extrinseci, conectaţi cu muşchii şi ligamentele din jur, cu rol de a ridica laringele în timpul deglutiţiei, şi intrinseci, inseraţi pe cartilagiile proprii, cu rol în modificarea formei laringelui şi în fonaţie.

Mucoasa formează în lumenul organului două perechi de falduri : două superioare numite false coarde vocale sau falduri vestibulare, ce prezintă un corion lax, şi două inferioare, coardele vocale propriu-zise, bogate în ţesut elastic, a căror grad de închidere şi deschidere determină apariţia sunetelor.

Faţa anterioară a epiglotei şi porţiunea superioară a feţei posterioare, ca şi corzile vocale sînt acoperite de un epiteliu pavimentos stratificat. Restul cavităţii laringelui prezentînd un epiteliu cilindric ciliat cu celule caliciforme, la suprafaţa căruia se deschid glandele tubulo-acinoase seromucoase prezente în corion. Prin mişcarea cililor particulele străine, bacteriile şi mucusul sînt vehiculate către exterior.

Traheea are forma unui tub flexibil, lung de 11 cm. şi lat de 2-2,5 cm.

In interior este tapetată de un epiteliu pseudostratificat cilindric ciliat, cu numeroase celule caliciforme şi o membrană bazală bine dezvoltată. Caracteristic este faptul că fiecare celulă stă pe membrana bazală. Cele care ajung la lumen prezintă în jur de 250 cili fiecare, printre care se găsesc şi rare microvilozităţi scurte. Mişcarea cililor este sub formă de unde (Fig.187), fiind accelerată de adenozin-trifosfat (A.T.P.). Celulele ciliate conţin mitocondrii mici grupate în special la polul apical în jurul corpusculilor bazali ai cililor.

Celulele caliciforme apar în proporţie de 1 la 5 celule ciliate, şi sînt în diverse stadii de activitate sau de maturare. Ele sînt solidarizate cu celulele vecine prin bare terminale şi pre-

zintă la polul apical microvilozităţi scurte şi puţin numeroase.

Fig.187. Aspectul cililor la microscopul de baleaj.
Se remarcă mişcarea lor sub formă de unde.

Printre celulele ciliate şi cele caliciforme mai există şi un număr redus de celule bazale, de rezervă, cu rol în regenerare, cît şi celule cu margine în perie, bogate în ribozomi liberi, ultimele implicate în rezorbţia unei cantităţi de mucus şi, probabil, şi în unele procese secretorii.

Tesutul conjunctiv subepitelial conţine numeroase fibre elastice, glande mucoase, mici asemănătoare cu acele ale laringelui, ca şi aglomerări limfoide (Fig.188). Glandele se deschid prin mici canalicule la suprafaţa epiteliului, iar în profunzime se extind şi în stratul muscular.

Prin reacţii histochimice şi histoenzimatice s-au constatat diferenţe evidente între tipul de mucus elaborat de celulele epiteliului de înveliş, faţă de cele elaborate de celulele glandulare. De asemenea, experimental s-a văzut că diferenţele se menţin şi în ceea ce priveşte modalităţile de secreţie : în timp ce secreţia celulelor de înveliş este declangată prin iritaţie locală directă, secreţia glandelor bronşice este stimulată de sistemul parasimpatic, prin intermediul acetilcolinei.

Mucoasa e separată de submucoasă printr-o zonă bogată în fibre elastice (Fig.189).

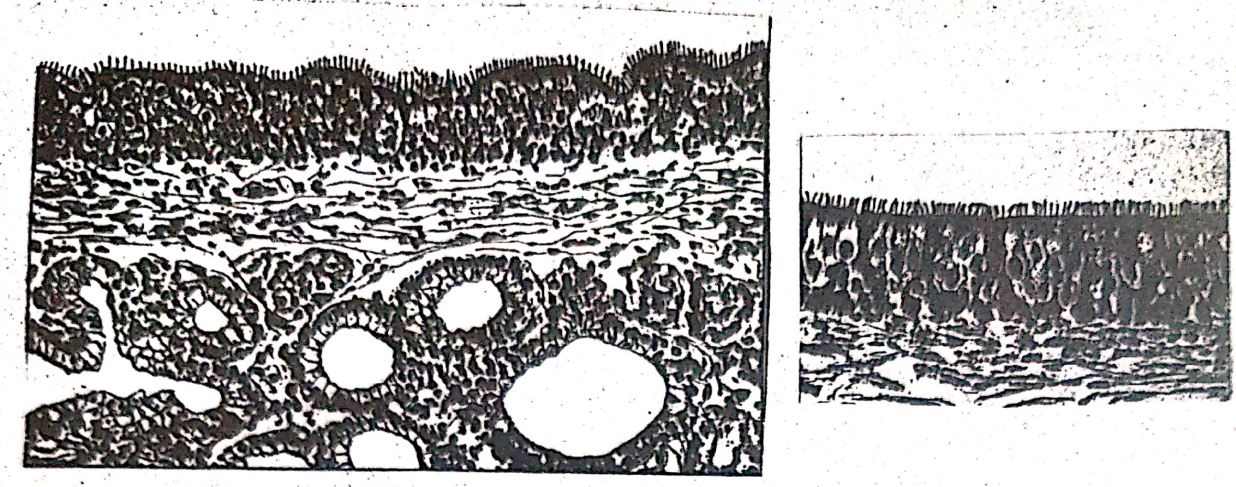

Fig.188. Structura mucoasei traheale (stînga - ansamblu, dreapta - detaliul epiteliului pseudostratificat)

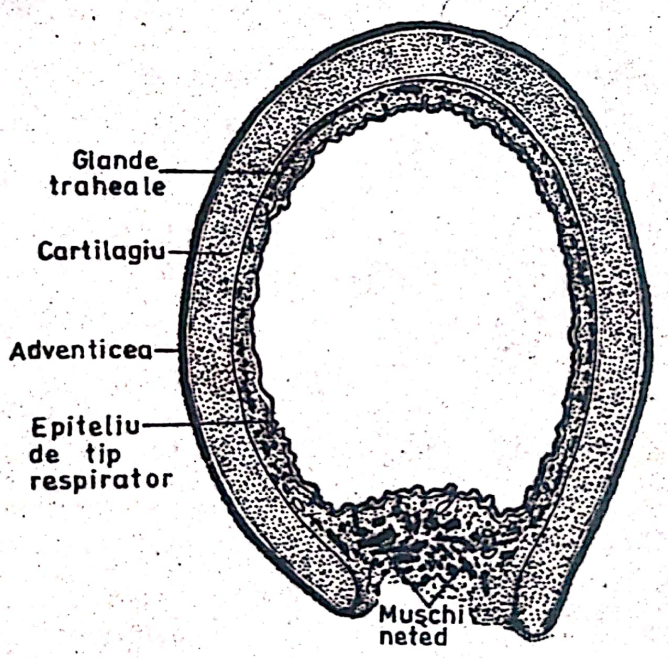

Fig.189. Schema peretelui traheal.

Scheletul traheii este constituit din 16-20 inele incomplete de cartilagiu hialin, ce corespund feţei anterioare şi celor laterale; cartilagiul este învelit, de pericondru, care se continuă cu ţesutul fibroelastic, situat între inele, care asigură extensibilitatea şi pliabilitatea acestui tub. Aceste inele sînt înconjurate de ţesut conjunctiv dens, cu numeroase fibre elastice şi reticulare. Cu vîrsta inelele cartilaginoase pot să se fibroseze sau chiar să se

calcifice.

Peretele posterior, adiacent esofagului, este lipsit de cartilagiu, fiind format din fascicole de fibre musculare netede, cu dispoziţie transversală, ce se inseră pe ţesutul dens elastic ce înconjură cartilagele traheii.

La exterior, traheea e acoperită de o pătură de ţesut conjunctiv lax, adventicea, ce se continuă cu ţesutul mediastinal.

In urma unor iritaţii cronice epiteliul respirator se poate transforma în epiteliu malpighian, proces numit metaplazie scuamoasă.

Traheea se împarte în două bronşii principale sau primare dreaptă şi stîngă, ce pătrund în pulmoni la nivelul hilului. Pulmonul drept fiind compus din trei lobi, bronşia primară dreaptă se va divide la rîndul ei în trei ramuri mai mici denumite bronşii lobare; cel stîng avînd doi lobi, bronşia stîngă va da numai două bronşii lobare.

Anatomic, fiecare lob pulmonar este împărţit prin septuri conjunctive fine în lobuli, zone aproximativ piramidale şi de mărimi diferite orientate cu vîrful spre hil şi cu baza spre suprafaţa pulmonului; la făt lobulii sînt mai evidenţi, dar la adult septurile sînt incomplete şi lobulii mai slab delimitaţi; depunerea progresivă de cărbune face evidentă limita lobulilor, în special a celor subpleurale.

Mai mulţi lobuli alcătuiesc un segment. Cunoaşterea topografiei acestor segmente este foarte importantă pentru chirurgia de exereză. Aceste segmente sînt compuse din lobuli, evidenţi anatomic, rezultaţi prin împărţirea lobilor pulmonari prin septuri fine. Rezultă că bronşiile lobare vor da naştere unor bronşii mai mici segmentare sau secundare, care prin diviziune vor forma bronşiolele lobulare. Acestea se împart în bronşiole terminale, în număr de 5-7 pentru fiecare lobul, ce se continuă cu 1-2 sau mai multe bronşiole respiratorii. Bronşiolele respiratorii se împart în 2-11 canale alveolare, din care rezultă saci alveolari (alveolele pulmonare) (Fig.190).

Incepînd de la bronşiolele respiratorii, toate elementele ce urmează alcătuiesc porţiunea respiratorie.

Morfologic, înainte de a pătrunde în pulmoni, bronşiile prezintă o structură identică cu aceea a traheii, cu deosebirea că inelele cartilaginoase sînt complete. In porţiunea intrapulmonară

aceste inele dispar fiind înlocuite prin plăci cartilaginoase, neregulate, dispuse pe întreaga circumferinţă a pereţilor brongici. (Fig.191).

Plăcile cartilaginoase devin din ce în ce mai mici spre periferie, fiind distribuite neregulat şi completate de fibrele stratului muscular dispus în spirală. Cartilagiile dispar cînd diametrul brongiolelor atinge 1 mm. Stratul extern este format din ţesut conjunctiv dens, cu fibre elastice, ce continuă ţesutul conjunctiv înconjurător ce adăposteşte vasele mari.

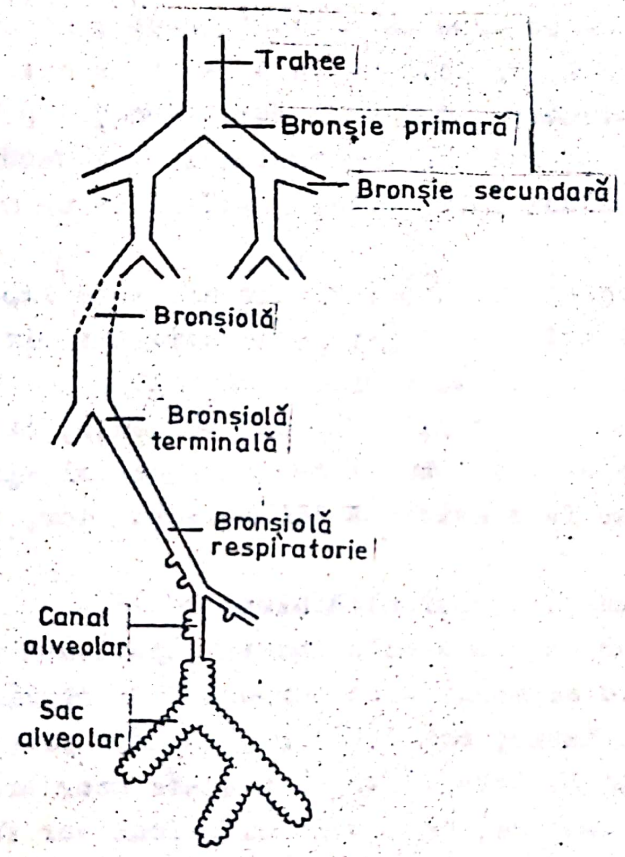

Fig.190. Modul de ramificare a tractului respirator.

Mucoasa brongiilor este similară cu aceea a traheii, pe care o continuă (Fig.192). Ţesutul conjunctiv subepitelial este separat de epiteliu printr-o membrană bazală evidentă, conţine fibre de reticulină şi numeroase fibre elastice, ca şi puţine elemente limfoide. In secţiuni transversale mucoasa prezintă nişte pliuri longitudinale marcate, datorită contracţiei muşchilor netezi din perete.

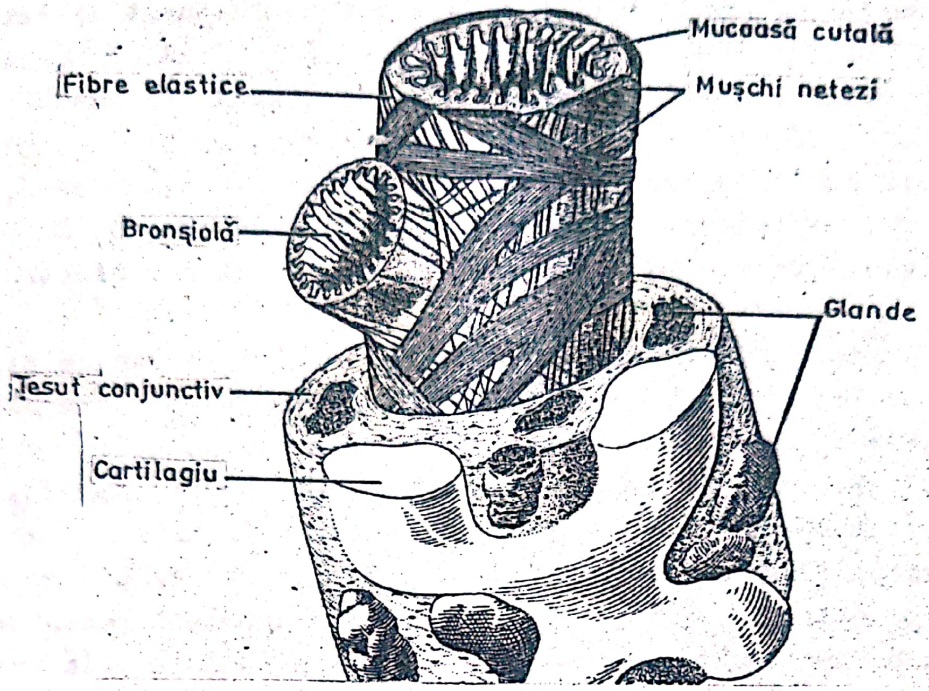

Fig.191. Schema structurii unei bronşii mari.

Fig.192. Secţiune prin peretele unei bronşii mari.

Bronşiile conţin glande mucoase şi muco-seroase, situate, deobicei profund în stratul muscular, şi ţesut limfatic difuz, mai abundent la nivelul ramificaţiilor.

Glandele dispar odată cu dispariţia cartilagiului. Rolul lor este de a elabora, alături de celulele caliciforme, mucusul.

Bronşiolele sînt segmente intralobulare cu un diametru mai

mic de 1 mm; nu au cartilagiu, nici glande, nici noduli limfatici. Epiteliul care în porţiunea iniţială este prismatic înalt ciliat, devine cubic, în zonele distale, cu sau fără cili; celulele caliciforme scad numeric, dispărînd complet spre porţiunile finale. Unele celule neciliate, răspîndite printre cele ciliate, proemină în lumen şi prezintă puţini microvili şi granule dense în citoplasmă, traducînd un rol secretor - celulele lui Clara ("en dôme"). Se pare că aceste celule intervin în elaborarea mucusului şi a surfactantului.

Nervii care pătrund în epiteliu se termină în vecinătatea unor celule specializate caracterizate prin prezenţa unor granule dense în porţiunea bazală a citoplasmei. Aceste celule apar izolate sau grupate şi prezintă un singur cil ce porneşte de pe suprafaţa laterală şi proemină în lumen. Acest complex format din terminaţii nervoase intraepiteliale bogate în mitocondrii şi din celule granulare epiteliale este interpretat ca o unitate senzorială receptoare localizată în bronşiole. Aceşti receptori sînt stimulaţi prin fumat, vapori de amoniac sau alţi vapori iritanţi.

Sub mucoasă, bronşiolele prezintă un strat de fibre musculare netede, dispuse circular, fără a forma un strat continuu ca în vasele sanguine şi în intestine. Aceste fibre musculare netede se întrepătrund cu numeroase fibre elastice şi conţin o reţea densă de vase sanguine mici. Patologic, în astm, contracţia acestor muşchi împiedică eliberarea aerului. Stratul cel mai extern al pereţilor bronşiolelor este format din ţesut conjunctiv dens, ce conţine numeroase fibre elastice şi se continuă cu ţesutul conjunctiv al parenchimului pulmonar înconjurător (Fig.195).

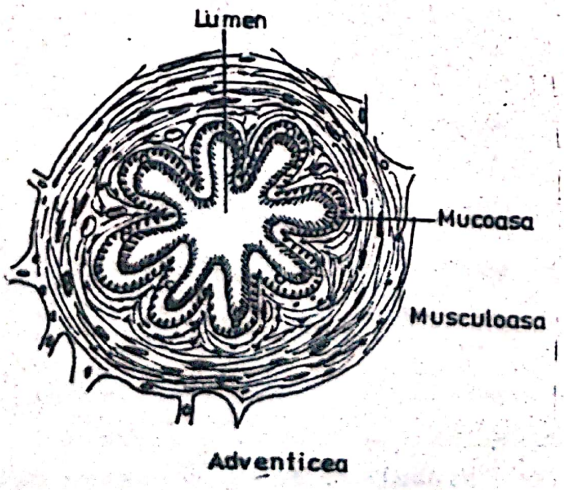

Fig.195. Secţiune prin peretele unei bronşiole.

Pe măsura descreşterii progresive a calibrului bronşiolelor, spre bronşiolele terminale pereţii acestora devin tot mai subţiri, fibrele musculare netede persistînd pînă la nivelul bronşiolelor respiratorii şi apărînd izolate chiar şi în pereţii canalelor alveolare. Totalitatea căilor aeriene şi a cavităţilor respiratorii provenite dintr-o bronşie terminală poartă numele de acin pulmonar. (Fig.194).

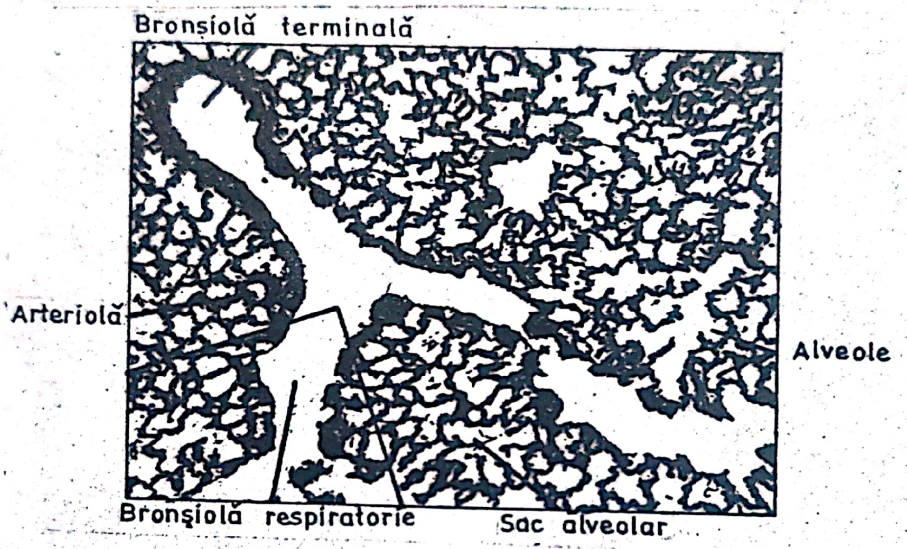

Fig.194. Secţiune printr-un acin pulmonar (ansamblu).
În chenar - unitul pulmonar.

Termenul de acin pulmonar e pe cale de a fi înlocuit, deoarece unitatea funcţională a pulmonului, denumită unitul pulmonar, este reprezentată de structurile ce încep la nivelul bronşiolei respiratorii; ele includ canalele alveolare, atriile, sacii alveolari, împreună cu vasele sanguine, limfaticele, nervii şi ţesutul conjunctiv în care sînt înglobate (Fig.195).

La nou născuţi unitul pulmonar este mic, bronşiola respiratorie nefiind bine dezvoltată, iar alveolele apărînd ca nişte diverticule superficiale pe pereţii canalelor alveolare.

Pe secţiuni histologice subţiri porţiunea respiratorie a plămînilor apare ca o dantelă cu spaţii largi, separate prin septuri subţiri ce conţin bronşiole cu pereţi subţiri, arteriole şi venule. În secţiuni groase plămînul prezintă aspectul unui fagure de miere.

Studiul histologic al plămînului presupune introducerea fixatorilor prin trahee sau prin perfuzie arterială şi folosirea unor

metode de colorare speciale (tricromice, pentru fibre elastice, etc).

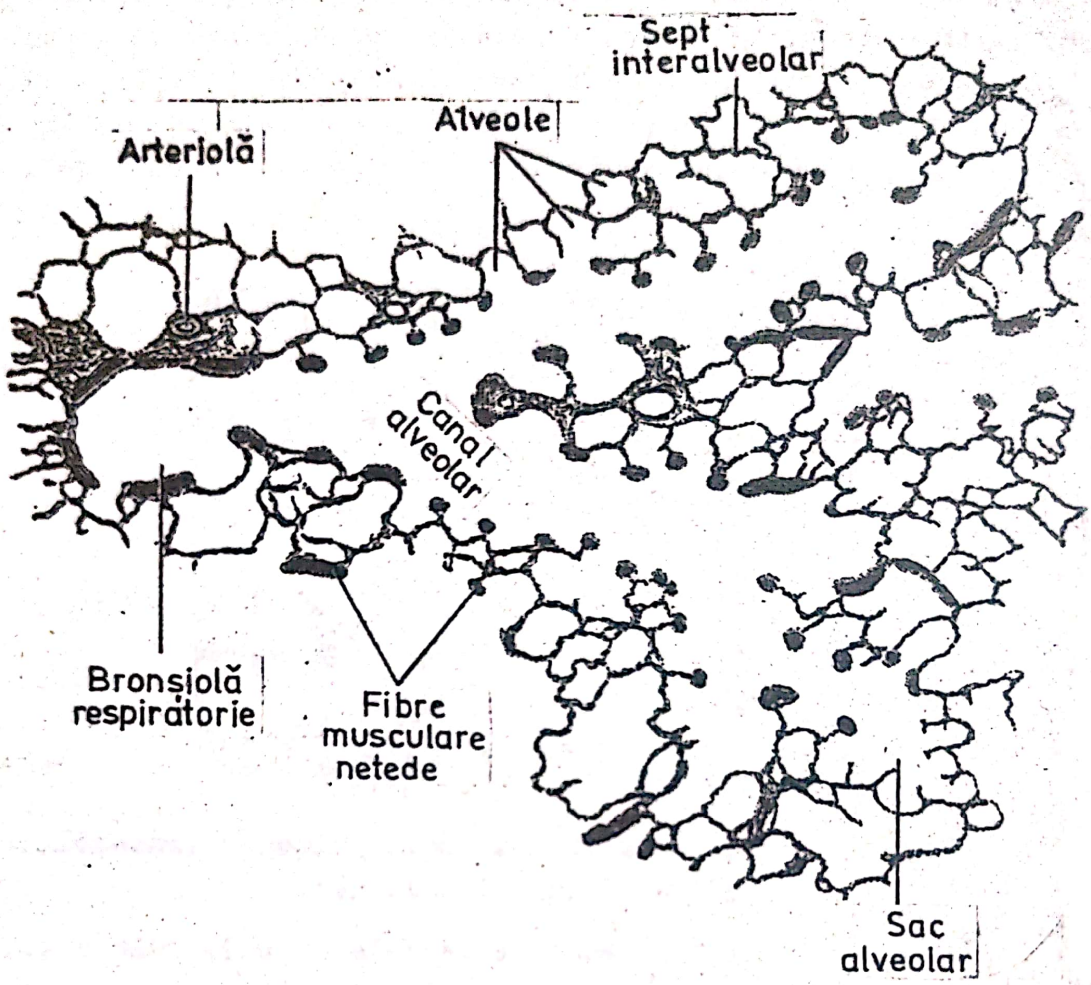

Fig.195. Aspectul unitului pulmonar (detaliu din chenarul figurii 194).

Descrierea structurii histologice a unitului pulmonar trebuie începută cu aceea a bronşiolelor respiratorii, care încep de la diametrul de 0,5 mm. In porţiunea iniţială bronşiolele respiratorii sînt tapetate cu un epiteliu cilindric ciliat, fără celule caliciforme, apoi epiteliul devine cubic turtit şi lipsit de cili. Peretele lor este compus din ţesut conjunctiv ce conţine fascicule de fibre musculare netede şi fibre elastice şi este lipsit de cartilagiu. Pe faţa opusă arterei pulmonare, din peretele acestor bronşiole înmuguresc (se formează) alveole solitare, de unde şi numele de bronşiole respiratorii (Fig.196). Bronşiolele respiratorii se împart în 2-13 canale alveolare, cu dispoziţie radiară, ce apar diferite ca structură în secţiuni obişnuite sau în secţiuni obţinute după insuflarea plămînilor. Ei reprezintă nişte formaţiuni tubulare

cu pereţii discontinui, fiind constituiţi în cea mai mare parte din deschiderile sacilor alveolari şi a alveolelor. Între aceste deschideri peretele lor este format din fibre elastice şi colagene şi puţine fibre musculare netede.

Sacii alveolari cuprind 2-4 sau mai multe alveole. Peretele lor este delimitat numai de alveole, putînd persista cîteva fibre colagene şi reticulare aşezate în jurul orificiilor de deschidere a alveolelor. Spaţiul cuprins între capătul canalului alveolar şi sacii alveolari a fost denumit <u>atriu</u>.

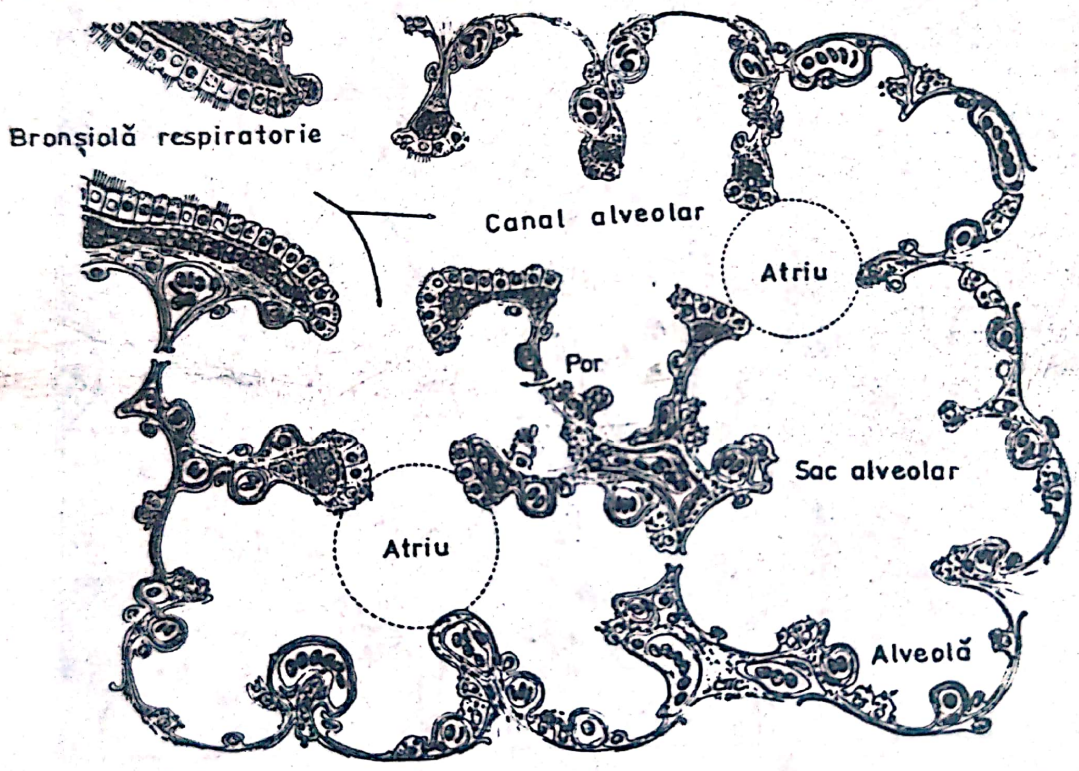

Fig.196. Reprezentarea schematică a unitului pulmonar.

<u>Alveolele</u> apar ca nişte saci poliedrici, cu pereţi subţiri, ce se deschid fie în sacii sau în canalele alveolare, fie în bronşiola respiratorie. Pereţii alveolelor denumite şi septuri alveolare sînt constituiţi dintr-o reţea de capilare sanguine anastomozate înglobate într-o reţea de reticulină, ce conţine numeroase fibre elastice. Capilarele proemină în cavitatea alveolară, cea mai mare parte a suprafeţei lor fiind în contact cu aerul (Fig.197, 198). Fibrele de reticulină şi cele elastice ocupă o poziţie centrală în septurile interalveolare, avînd strînse relaţii cu capilarele, care se insinuiază printre ele, relaţii foarte evidente în plămînul nou -

născuţilor, la care stroma septurilor interalveolare este bine dezvoltată şi bogat celularizată. Cu vîrsta această stromă diminuă treptat, iar pereţii alveolari devin foarte subţiri.

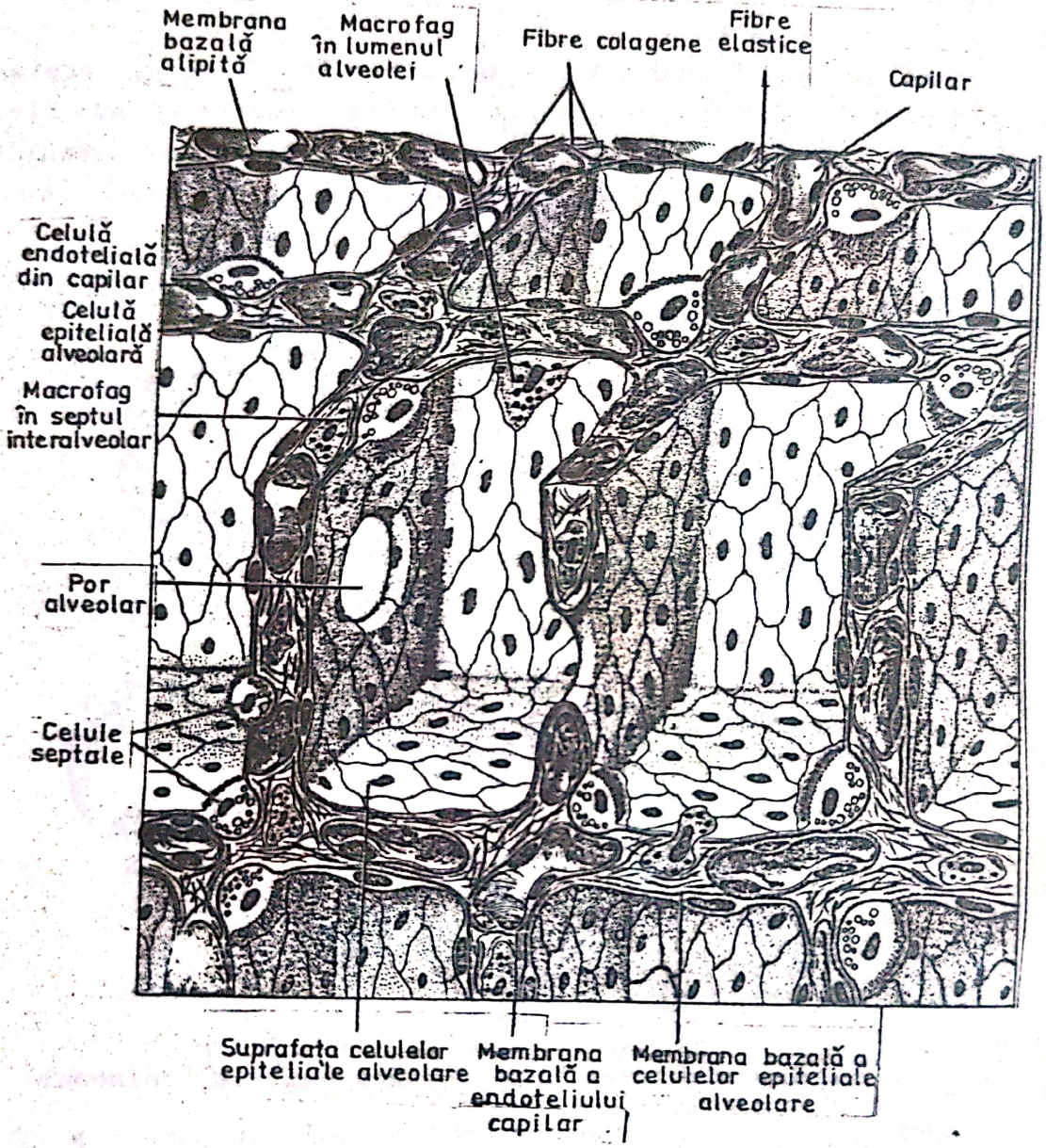

Fig.197. Reprezentarea tridimensională a alveolelor pulmonare.

In pereţii alveolelor alăturate apar 2-6 mici orificii cu diametrul de 7-9 milimicroni, denumite porii alveolari, ce asigură circulaţia colaterală a aerului de la o alveolă la alta şi previne atelectazia în cazul obstrucţiei unei bronşii secundare. Ele au însă şi un rol negativ deoarece permit difuzarea bacteriilor de la o alveolă la alta în pneumoniile infecţioase.

Recent au mai fost descrise nişte mici canale de comunicare între bronşiolele respiratorii şi sacii alveolari vecini din cadrul aceluiaşi sau din unitul pulmonar vecin. Aceste canale denumite sinusurile lui Lambert servesc drept cale alternativă pentru intrarea sau ieşirea aerului din unitele terminale şi au un rol important în fibrozele pulmonare.

Gura sacilor alveolari este complet înconjurată de un inel de fibre colagene, însoţite de fibre elastice, ce se continuă de la un sac la altul şi prezintă relaţii de continuitate cu reţeaua de reticulină din septurile alveolare ca şi cu fibrele colagene din pereţii arterelor, venelor şi bronşiolelor.

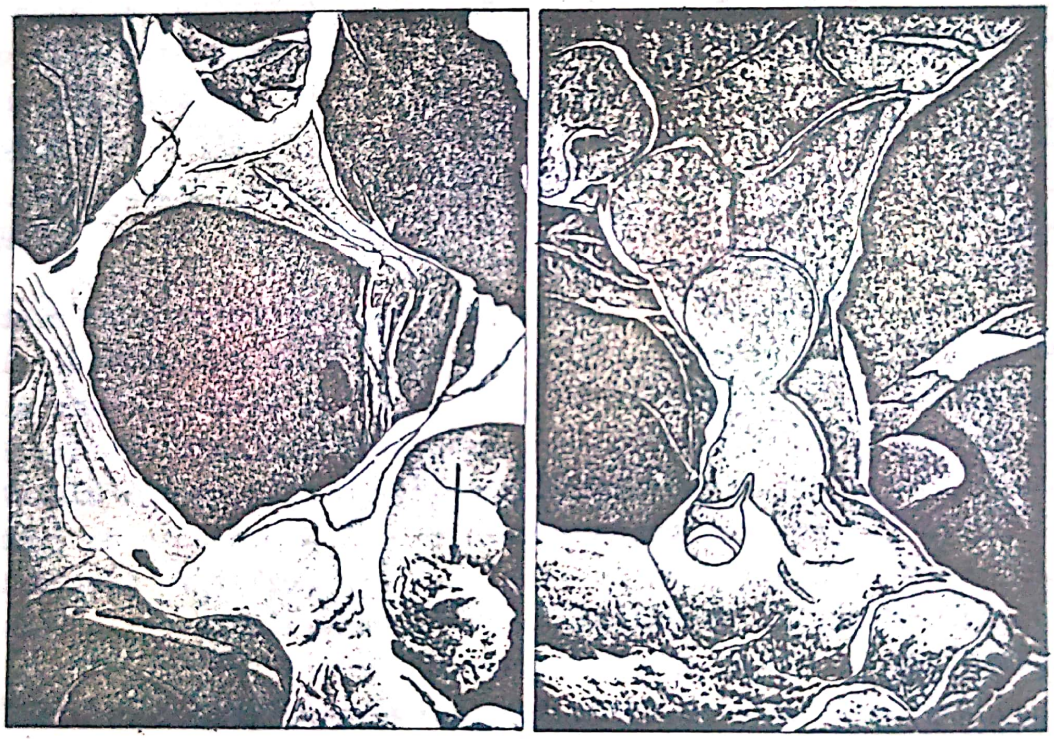

Fig.198. Alveole la microscopul de baleaj. Săgeata figurii din stînga indică un macrofag. Figura din dreapta arată relieful realizat de hematiile din septurile interalveolare.

Referitor la învelişul cavităţilor alveolare, acesta a constituit subiectul cel mai controversat din histologie, rezolvarea lui fiind posibilă numai datorită microscopiei electronice.

Astfel după unii histologi, învelişul epitelial continuu prezent la făt ar persista şi post natal de-a lungul întregii vieţi, expansiunea plămînului la naştere ducînd la turtirea porţiunilor

adiacente capilarelor, epiteliul apărînd evident numai în spaţiile intercapilare. Intrucît acest epiteliu foarte turtit situat deasupra capilarelor, n-a putut fi obiectivat prin microscopia optică, o altă serie de autori au susţinut că învelişul alveolar ar fi discontinu, fiind format din grupe izolate de celule situate între capilare care sînt astfel expuse direct contactului cu aerul intraalveolar.

In sfîrşit, alţii considerau că alveolele şi canalele alveolare ar fi formate din ţesut conjunctiv, lipsit de un înveliş de origine endodermică.

Studiile de microscopie electronică ale lui Low şi Karrer au demonstrat că există un înveliş epitelial continuu, cu zone foarte subţiri, sub sau la limita vizibilităţii microscopului optic. Acest înveliş este format din două tipuri de celule : celule pavimentoase (celule mici alveolare, pneumonocite de tip I sau pneumonocite membranoase) ce apar în număr redus şi celule rotunde sau cuboidale (celule mari alveolare sau pneumonocite de tip II, pneumonocite granulare), mult mai numeroase.

Celulele de tip I sau pneumonocite membranoase prezintă nuclei turtiţi asemănători celulelor endoteliale sau mezoteliale, şi emit văluri citoplasmatice subţiri, sub 0,1 microni, care acoperă cea mai mare parte a pereţilor alveolari, inclusiv capilarele sanguine. Aceste văluri corespund plăcilor anucleate din histologia veche. Forma şi grosimea acestor celule sînt dependente de gradul de inflaţie a plămînilor şi de tensiunea septurilor interalveolare din momentul fixării. Citoplasma acestor celule este puţin diferenţiată.(Fig.199).

Celulele de grad II sau pneumonocitele granulare sînt cuboidale sau rotunde, prezintă nuclei mai mari şi mai veziculoşi decît ai celulelor de tip I, ele sînt evidente la microscopul electronic şi ocupă spaţiile intercapilare, fiind solidarizate prin desmozomi cu pneumonocitele membranoase. Apar în proporţie de 6-7 celule pentru o alveolă, izolate sau în mici grupe. Numărul lor poate varia în condiţii fiziologice şi patologice. La microscopul electronic aceste celule sînt situate pe membrana bazală şi prezintă la polul apical scurte microvilozităţi. Citoplasma este bogată în mitocondrii, şi posedă un complex Golgi evident, un reticul endoplasmatic abundent şi numeroşi ribozomi liberi. Caracteristic pentru aceste celule este prezenţa a numeroşi corpi denşi, osmiofilici, consti-

tuiţi din lamele concentrice - corpii multilamelari, citozomii, corespunzînd vacuolelor observate cu microscopul optic. Aceşti corpi sînt înconjuraţi de o membrană şi prezintă un bogat conţinut în fosfolipide (de unde numele de incluzii fosfolipidice), ca şi numeroase hidrolaze acide (fosfataza acidă, aril sulfataza, beta glucuronidaza), fapt pentru care sînt consideraţi drept derivaţi ai lizozomilor sau a corpilor multiveziculari (Fig.200).

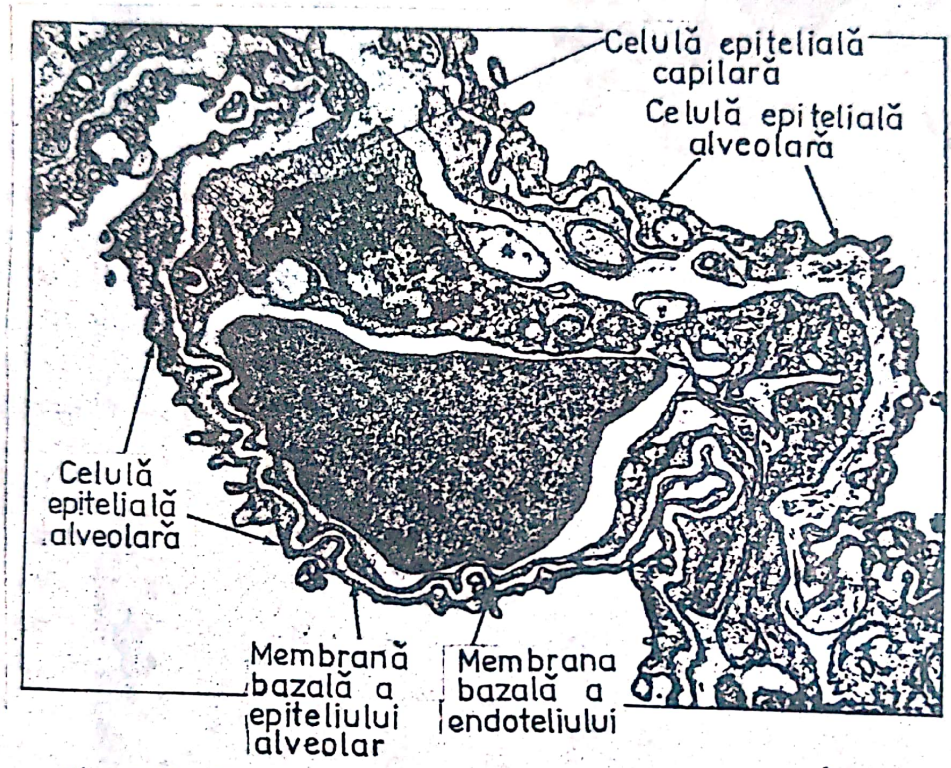

Fig.199. Ultrastructura peretelui unei alveole.

Destul de recent s-a demonstrat că aceşti corpi reprezintă forma de stocaj intracelular a unei substanţe active, ce acoperă suprafaţa epiteliului şi contribuie la scăderea tensiunii superficiale şi la stabilizarea diametrului alveolar. Această substanţă constituie pelicula tensioactivă, surfactantul alveolar, sau "lining film" după nomenclatura anglo-saxonă. Producerea insuficientă a acestei substanţe determină la nou născuţi, în special la prematuri, boala membranelor hialine, atelectazia şi sindromul de insuficienţă respiratorie. Se pare că ar exista un control nervos al producerii acestui surfactant, demonstrat prin prezenţa la unele specii, a unor terminaţii nervoase bogate în vezicule dense la nivelul celulelor de tip II. Din punct de vedere chimic surfactantul este format în principal de fosfolipide cu predominarea dipalmitoillecitinei,

la care se adaugă un procent de proteine şi de mucopolizaharide. El apare ca un strat cu grosime neuniformă, de aproximativ 100 Å, prezentînd două stări fizice, globulară şi micelară. Uneori poate apărea o dispoziţie lamelară periodică sau chiar structuri trilaminare asemănătoare unitului membranos sau se pot observa linii fluorescente la nivelul peretelui alveolar.

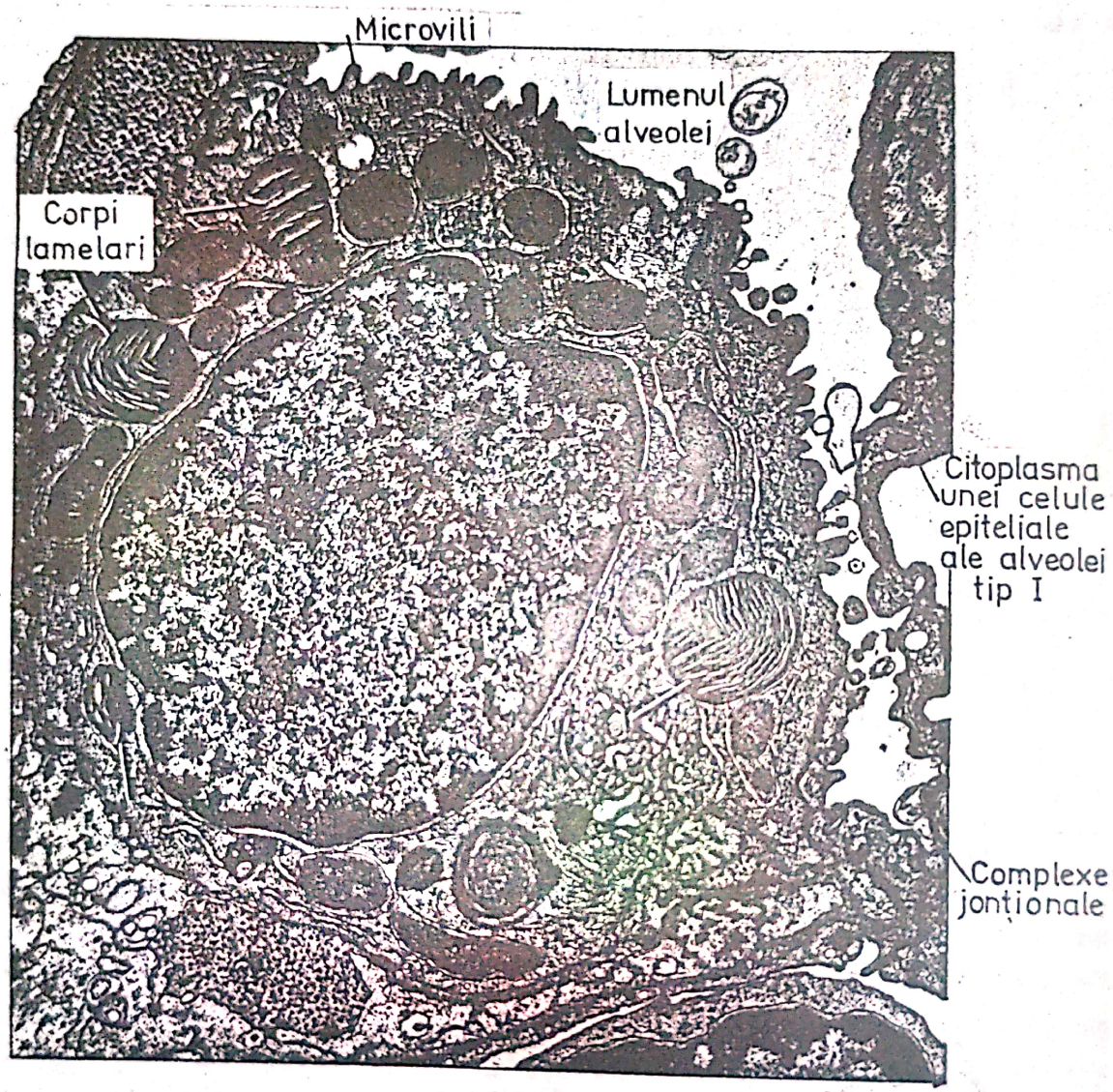

Fig.200. Ultrastructura unui pneumonocit granular. Săgeata indică corpii multilamelari.

Totuşi demonstraţia morfologică indiscutabilă a acestui film de suprafaţă n-a fost făcută nici pînă azi, deşi au existat numeroase tentative, destul de interesante de altfel. Dificultăţile de evidenţiere a surfactantului rezidă în extrema subţiime a acestei pelicule, în prezenţa fosfolipidelor ce se solvă în timpul pre-

lucrării histologice, ca şi în nespecificitatea reacţiilor histochimice a proteinelor şi glucidelor cu care sînt legate aceste fosfolipide.

In afară de - rolul antiatelectatic, care este cel mai important, fluidul tensioactiv - facilitează schimburile de gaze, - serveşte ca sursă de nutriţie pentru celulele descuamate şi - - drept suport pentru mişcările amoeboide ale macrofagelor alveolare.

Pneumonocitele granulare sînt bine echipate cu enzime oxidative ale şuntului pentozic şi cu enzime glicolitice. Aceste celule ar fi sediul de acumulare a lipidelor complexe, depozitate în corpii multilamelari, plămînii fiind foarte bogaţi în lipide (lecitină, sfingomielină, etc). Tot celulele granulare sînt implicate în secreţia sialomucinei, prezentă pe suprafaţa acestor celule şi în pelicula de fluid tensioactiv. Aceste mucopolizaharide ar fi independente de glicocalix. Mucina ar avea rol de protecţie, de captare şi îndepărtare a particulelor străine, la fel ca şi în căile respiratorii. Intre pneumonocitele membranoase şi cele granulare ar exista forme de tranziţie.

Membrana bazală alveolară prezintă două zone : lamina lucida şi lamina densa. Sub membrana bazală poate exista un strat subţire de ţesut conjunctiv, ce ocupă spaţiul dintre membrana bazală a epiteliului alveolar şi membrana bazală a endoteliului capilar (spaţiul septal)(Fig.199). In acest spaţiu se găseşte substanţă fundamentală, puţine fibre elastice şi de reticulină şi după unii autori şi cîteva celule, reprezentate de fibroblaste, responsabile de sinteza fibrelor şi a substanţei fundamentale, la care se adaugă monocitele ce traversează peretele şi trec în cavitatea alveolară pentru a deveni macrofage. Aceste celule sînt denumite <u>celule septale</u>. Se pot întîlni uneori şi leucocite ce migrează din vasele capilare.

In zona unde aceste membrane bazale se sudează ţesutul conjunctiv poate dispare sau deveni foarte redus. Această zonă este denumită <u>bariera aer - sînge</u>, şi este formată din : stratul de fluid tensioactiv, vălurile citoplasmatice ale pneumonocitelor membranoase, membrana bazală epitelială, spaţiul septal cu sau fără ţesut conjunctiv, membrana bazală capilară, citoplasma celulelor endoteliale. In condiţii patologice această barieră devine foarte groasă, datorită fie depunerii de substanţă hialină pe peretele al-

veolei (boala membranelor hialine), fie datorită edemului sau multiplicării celulelor septale sau infiltrării spaţiului septal cu celule inflamatorii (pneumonite interstiţiale) - rezultînd blocul alveolo-capilar.

In orice secţiune de pulmon se constată celule libere fagocitare în cavitatea alveolară, denumite şi celule de praf, întrucît conţin mari cantităţi de praf.

In unele boli cardiace aceste celule se încarcă cu granule de hemosiderină, fiind denumite celule cardiace. Nu există un acord general referitor la originea acestor macrofage alveolare. Unii autori consideră că ele provin din exfolierea celulelor alveolare sau septale, alţii le asimilează sistemului fagocitelor mononucleate, avînd originea în monocitele sanguine, opinie confirmată actualmente de o serie de fapte experimentale. Deşi celulele alveolare fixe posedă o oarecare capacitate fagocitară, există o diferenţă marcată între activitatea lor şi aceea a macrofagelor libere alveolare. In culturi de ţesuturi şi în experimente s-a observat cum celulele septale se mobilizează, ajung în alveole şi capătă aspectul şi funcţia macrofagelor libere alveolare.

Plămînii prezintă o dublă vascularizaţie : una provenită din artera pulmonară, aducînd sînge venos din ventricolul stîng şi a doua furnizată de arterele bronşice, ce aduc sînge arterial din aortă. Reîntoarcerea în circulaţia generală se face prin venele pulmonare şi bronşice. Arterele pulmonare prezintă un calibru mare şi sînt de tip elastic. Ele întovărăşesc bronşiile şi dau la nivelul bronşiolei respiratorii două feluri de ramuri : unele pentru pereţii alveolari şi bronşiola respiratorie, unde se anastomozează cu capilarele provenite din arterele bronşice, altele pentru canalele alveolare, unde dau naştere capilarelor alveolare. Venulele provin din capilarele pleurei şi ale septurilor alveolare ca şi din canalele alveolare, merg în ţesutul conjunctiv intersegmentar, independent de artere şi formează venele pulmonare. Faţă de bronşie artera este situată superior şi posterior, în timp ce vena este inferior şi anterior.(Fig.201).

Ramurile provenite din arterele bronşice sînt distribuite pereţilor bronşici, glandelor şi ţesutului conjunctiv interlobular şi sub pleural. Ele nu mai însoţesc bronşia în interiorul lobulului pulmonar (Fig.202).

Limfaticele sînt situate în pleură şi în ţesutul pulmonar

veolei (boala membranelor hialine), fie datorită edemului sau multiplicării celulelor septale sau infiltrării spaţiului septal cu celule inflamatorii (pneumonite interstiţiale) - rezultînd blocul alveolo-capilar.

In orice secţiune de pulmon se constată celule libere fagocitare în cavitatea alveolară, denumite şi celule de praf, întrucît conţin mari cantităţi de praf.

In unele boli cardiace aceste celule se încarcă cu granule de hemosiderină, fiind denumite celule cardiace. Nu există un acord general referitor la originea acestor macrofage alveolare. Unii autori consideră că ele provin din exfolierea celulelor alveolare sau septale, alţii le asimilează sistemului fagocitelor mononucleate, avînd originea în monocitele sanguine, opinie confirmată actualmente de o serie de fapte experimentale. Deşi celulele alveolare fixe posedă o oarecare capacitate fagocitară, există o diferenţă marcată între activitatea lor şi aceea a macrofagelor libere alveolare. In culturi de ţesuturi şi în experimente s-a observat cum celulele septale se mobilizează, ajung în alveole şi capătă aspectul şi funcţia macrofagelor libere alveolare.

Plămînii prezintă o dublă vascularizaţie : una provenită din artera pulmonară, aducînd sînge venos din ventricolul stîng şi a doua furnizată de arterele bronşice, ce aduc sînge arterial din aortă. Reîntoarcerea în circulaţia generală se face prin venele pulmonare şi bronşice. Arterele pulmonare prezintă un calibru mare şi sînt de tip elastic. Ele întovărăşesc bronşiile şi dau la nivelul bronşiolei respiratorii două feluri de ramuri : unele pentru pereţii alveolari şi bronşiola respiratorie, unde se anastomozează cu capilarele provenite din arterele bronşice, altele pentru canalele alveolare, unde dau naştere capilarelor alveolare. Venulele provin din capilarele pleurei şi ale septurilor alveolare ca şi din canalele alveolare, merg în ţesutul conjunctiv intersegmentar, independent de artere şi formează venele pulmonare. Faţă de bronşie artera este situată superior şi posterior, în timp ce vena este inferior şi anterior.(Fig.201).

Ramurile provenite din arterele bronşice sînt distribuite pereţilor bronşici, glandelor şi ţesutului conjunctiv interlobular şi sub pleural. Ele nu mai însoţesc bronşia în interiorul lobulului pulmonar (Fig.202).

Limfaticele sînt situate în pleură şi în ţesutul pulmonar

şi drenează în limfoganglionii din hil.(fig.202). Limfaticele pleurei prezintă valvule şi formează o reţea cu ochiuri largi şi ochiuri mici. Limfaticele pulmonare sînt lipsite de valvule, fiind situate în jurul bronşiilor, a ramurilor arterei pulmonare şi a venei pulmonare. Septurile alveolare sînt lipsite de vase limfatice, spaţiul conjunctiv septal, situat între cele două membrane bazale avînd un rol important în drenarea fluidului extracelular spre limfaticele perivasculare. În mucoasa bronşiilor ca şi în adventicea arterelor şi venelor se găsesc limfocite aglomerate sub forma de foliculi, cu centri germinali.

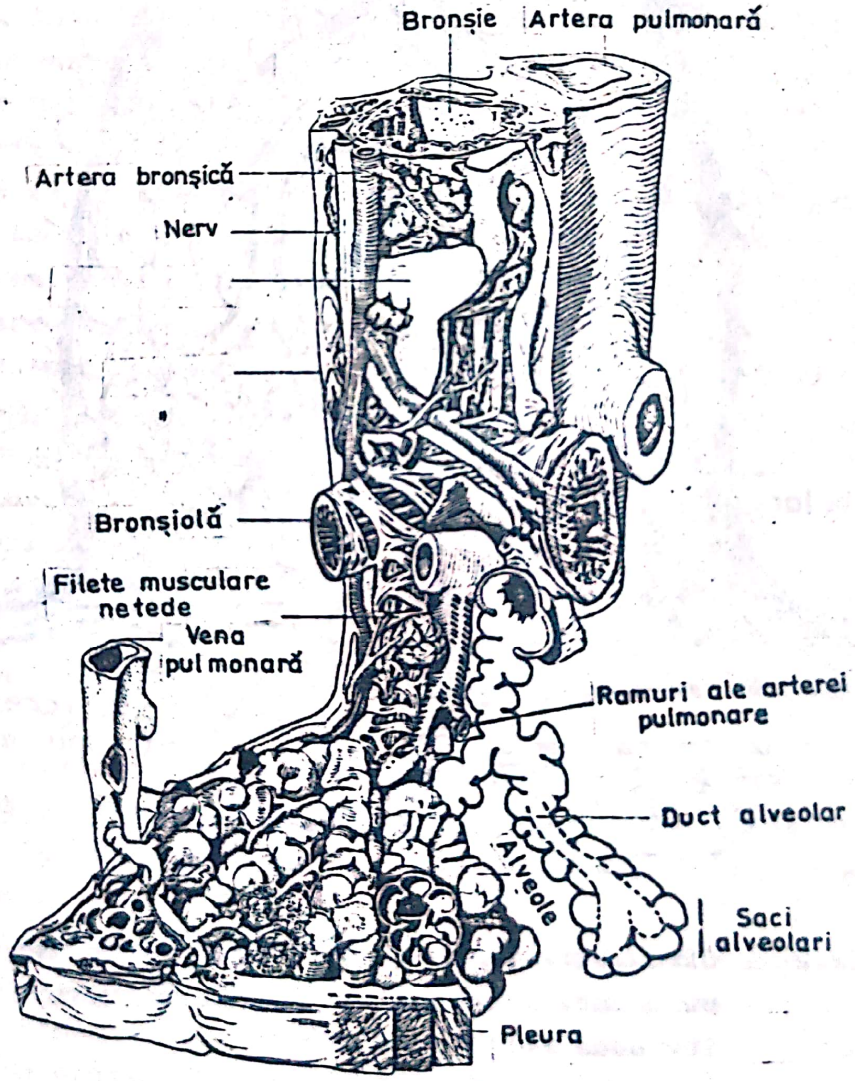

Fig.201. Schema modului de aranjare a vaselor pulmonare şi bronşice şi a nervilor în pachetul bronho-vasculo-nervos.

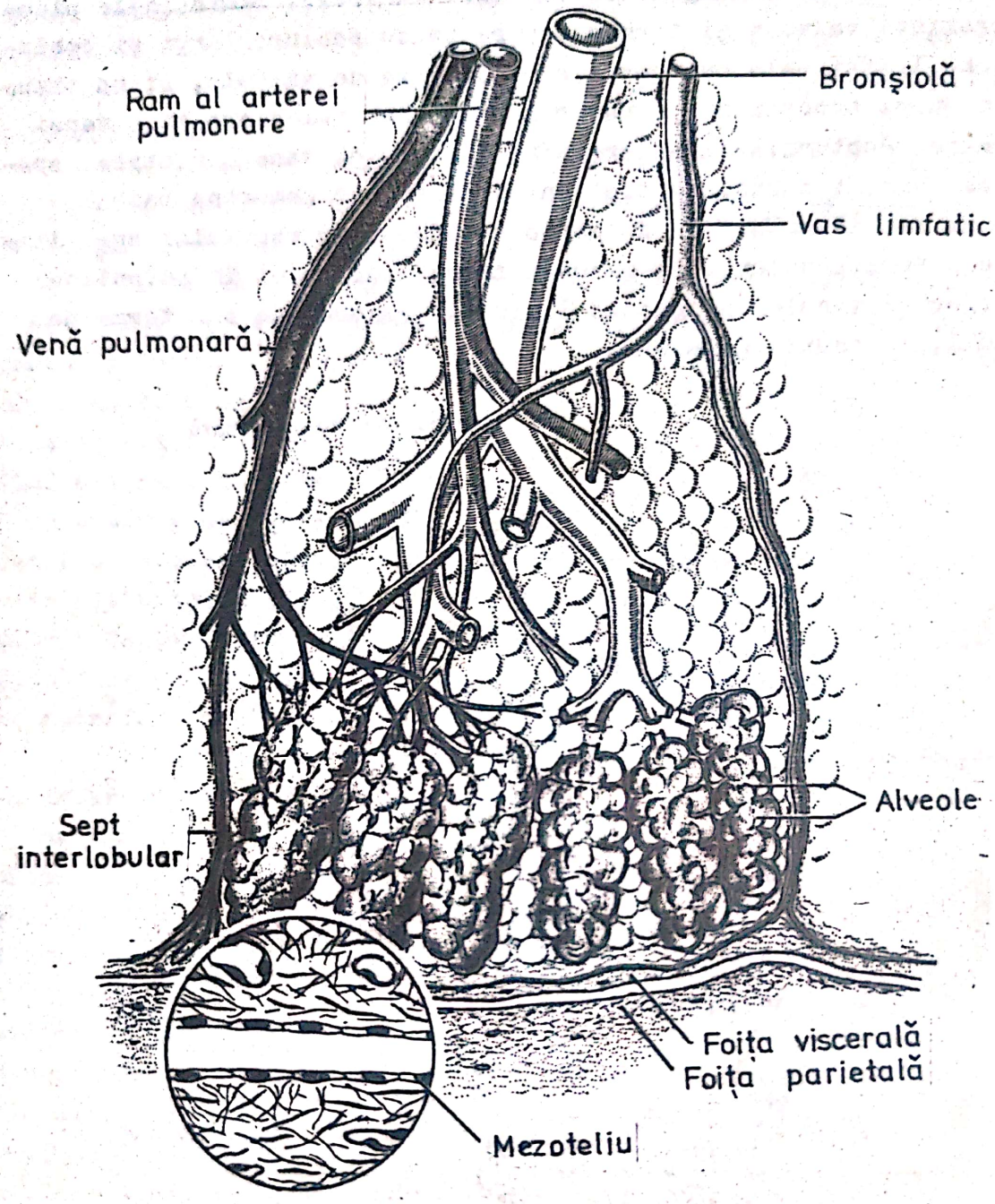

Fig.202. Circulaţia sanguină şi limfatică în lobulul pulmonar. Încercuit - detaliu: structura celor două foiţe pleurale.

Nervii bronhoconstrictori provin din vag, cei bronhodilatatori din ganglionii simpatici toracici. Vasele pulmonare sînt prevăzute atît cu fibre simpatice şi parasimpatice, cele simpatice acţionînd ca vasoconstrictori pentru arterele bronşice.

Pleura este seroasa ce tapetează cavităţile în care se află plămînii şi este formată dintr-un strat subţire de ţesut conjunctiv cu fibre elastice, fibroblaste şi macrofage, acoperit de un epiteliu simplu pavimentos denumit mezoteliu. Pleura ce acoperă pereţii cavităţilor este denumită parietală, cea care se reflectă pe suprafaţa plămînilor este viscerală (Fig.202).

Pleura conţine numeroase capilare sanguine şi vase limfatice ca şi puţine filete nervoase ce provin pentru cea parietală din nervii frenici şi intercostali, iar pentru cea viscerală din vag şi nervii simpatici.

In privinţa histogenezei, plămînul apare la embrion ca un diverticul al intestinului primitiv. Se descriu trei perioade ale dezvoltării prenatale a pulmonului : glandulară, canaliculară şi alveolară. In prima perioadă, ce începe în săptămîna a 4-a, diverticulul proliferează în sens caudal şi formează arborele traheo - bronşic, care se ramifică dichotomic producînd mai multe generaţii succesive de canalicule, tapetate de un epiteliu cilindric, înconjurate de un mezenchim bogat celular. Rezultă un aspect glandular. Dezvolterea arborelui traheo-bronşic se desfăşoară sub acţiunea inductoare a mezenchimului înconjurător. In timpul vieţii embrionare se formează aproximativ 16-23 de generaţii de ramificaţii bronşice, o serie de bronşiole terminale dezvoltîndu-se după naştere. Ramificarea arterelor pulmonare, ce însoţesc arborele bronşic, survine în aceeaşi perioadă.

Perioada canaliculară durează din luna a 4-a pînă la a 7-a şi este caracterizată printr-o dezvoltare mai rapidă a ţesutului mezenchimal din porţiunile periferice ale arborelui bronşic. Celulele şi fibrele ţesutului conjunctiv devin evidente, iar capilarele ce se dezvoltă foarte mult, iau contact cu conductele aeriene. In această perioadă nu se formează alveole. Secţiunea prin pulmonul unui făt de 6 luni arată mici canale mărginite de epiteliu cubic (Fig.203).

Perioada alveolară începe din luna 6 1/2 - a 7-a. Plămînii îşi pierd caracterul lor glandular şi devin bogat vascularizaţi. Expansiunile terminale ale arborelui bronşic se ramifică, iar alveolele apar ca nişte evaginaţii puţin adînci pe pereţii acestor canalicule. Fibrele conjunctive se distribuie în jurul deschiderilor alveolare. Epiteliul începe să se aplatizeze, iar capilarele stabilesc relaţii strînse cu viitoarea suprafaţă respiratorie.

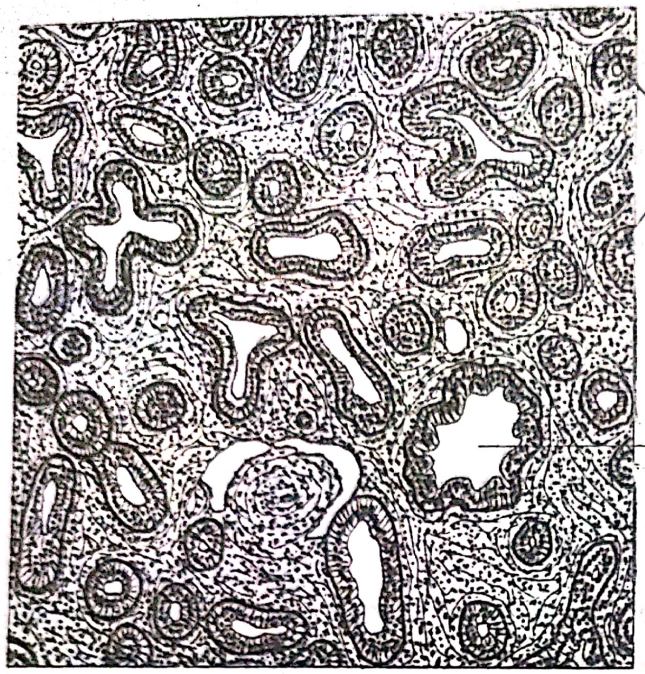

Fig.203. Secţiune prin pulmonul unui făt de 6 luni.

Se consideră că la om aceste spaţii saculare ar corespunde mai curînd canalelor alveolare decît alveolelor adevărate. Procesul de constituire al unităţilor funcţionale respiratorii se desăvîrşeşte după cîţiva ani de la naştere, fiind complet, după unii autori, la vîrsta de 12 ani, după alţii la 20 ani. Se crede că pulmonul aşa cum apare la adult rezultă atît prin creşterea volumului şi prin distensia canalelor alveolare şi a alveolelor cît şi prin procese de formare de noi generaţii de bronşii ca şi de noi alveole. Această problemă este deocamdată controversată, neexistînd încă un acord unanim.

La copii plămînii sînt palizi roşietici; cu vîrsta devin cenuşii, datorită acumulării de particole de cărbune în celulele fagocitare ale septurilor conjunctive.

Procesele de reparare ale teritoriilor pulmonare distruse prin diferite procese patologice inflamatorii, în special prin tuberculoză, se realizează prin formare de cicatrici conjunctive. Nu există dovezi despre posibilităţile de regenerare ale ţesutului pulmonar.

Referitor la histofiziologia pulmonului principala funcţie este reprezentată de schimburile de gaze dintre aer şi sîngele circulant.

Trebuie precizat că aparatul respirator intervine şi în procesul de epurare a aerului inspirat, proces realizat în princi-

pal la nivelul căilor respiratorii extra- şi intrapulmonare. Este cunoscut faptul existenţei în condiţiile vieţii moderne a numeroase şi variate substanţe poluante atmosferice, de origine industrială, profesională, intradomestică, infecţioasă etc.

Organismul posedă două sisteme sau bariere de apărare locală împotriva poluării aerogene continui : bariera muco-ciliară, asupra căreia vom insista mai mult, reprezentată prin mucusul secretat de celulele caliciforme din epiteliul de suprafaţă a bronşiilor şi de glandele mucoase din corion, ca şi de mişcările cililor prezenţi la polul apical al unor celule de înveliş şi - bariera limfoidă, care include atît aglomerările de limfocite, cît şi nodulii limfoizi răspîndiţi de-a lungul căilor respiratorii.

- Sistemul muco-ciliar este elementul esenţial în epurarea mecanică a particolelor mai mici de 3 microni, ce pătrund în căile respiratorii, de la orificiul superior al traheei pînă la bronşiole.

Mucusul acoperă ca o pătură epiteliul tractusului respirator de la vestibulul nazal pînă la bronşiolele respiratorii, continuîndu-se la nivelul cavităţilor alveolare cu o peliculă numită surfactant. Această pătură de mucus este într-o continuă mişcare realizată în principal datorită acţiunii cililor, deşi aceştia nu se găsesc în 1/3 anterioară a cavităţilor nazale. Odată cu mucusul sînt antrenate către exterior particolele de praf reţinute, macrofagele alveolare şi o parte din surfactantul alveolar.

Se crede că pătura de mucus ar fi formată din două straturi : unul inferior, gros de 5 microni, apos, în care pătrund cilii şi unde au loc de fapt mişcările ciliare, şi altul superior, de 1-2 microni, mucinos, situat la suprafaţă, venind în contact numai cu vîrfurile cililor. Cercetări recente au arătat că stratul inferior, aflat într-o fază de sol, ar fi secretat de pneumocitele de tip II alveolare şi de celulele clare din epiteliul bronşiolar, în timp ce stratul superior, în stare de gel, ar proveni din secreţia celulelor caliciforme de înveliş şi a glandelor bronşice submucoase.

Deplasarea stratului mucos este lină şi continuă, el alunecînd fără frecare, împins de vîrfurile cililor cu care are contact. Viteza de deplasare este de 10 mm/min. în porţiunile ciliate şi de 1-2 mm/oră în zonele superioare neciliate.

Secreţia normală de mucus variază între 10 şi 100 ml. în 24 ore şi conţine 96 % apă, restul fiind reprezentat de electroliţi, aminoacizi, lipide, hidraţi de carbon, acizi nucleici, mucine,

imunoglobuline, albumine şi enzime. Prin diferenţa de calibru dintre bronşiolele distale şi trahee s-ar putea ajunge la riscul de acumulare a mucusului şi impurităţilor în căile proximale. Acest risc este însă depăşit prin intervenţia unor mecanisme de reglare, constînd în accelerarea progresivă a transportului spre bronşiile proximale, scăderea grosimii stratului de mucus, diminuarea secreţiei de mucus, ca şi rezorbţia unei cantităţi importante de mucus de către microvilozităţile celulelor ciliate şi a celulelor cu margine în perie.

In afară de capacitatea de epurare, mucusul mai îndeplineşte şi rolul de lubrefiere şi de protecţie a epiteliului traheobronşic, de asigurare a umidităţii endobronşice, de detoxifiere locală, de menţinere a echilibrului hidroelectrolitic local şi de facilitare a bronhomotricităţii.

Mişcările cililor sînt ondulatorii şi se desfăşoară în grosimea stratului apos (Fig.204).

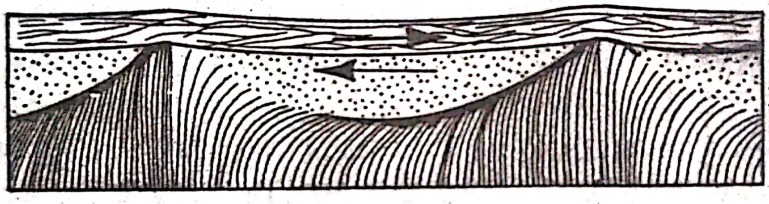

Fig.204. Diagrama ce ilustrează relaţia cililor cu straturile păturei de mucus suprajacente.

Descompunînd mişcarea, primul sfert de timp din durata totală a activităţii unui cil este faza activă, în timp ce celelalte 3/4 din timpul necesar unei "bătăi" ciliare sînt pasive, de revenire la poziţia iniţială. Contactul cu stratul mucinos are loc numai în faza activă, determinînd astfel un aspect de unde, ce trec peste crestele rezultînd din mişcarea ondulatorie ciliară.

La om epurarea bronho-pulmonară a zonei proximale se face într-un timp de 6-12 ore, în timp ce cea distală, în care sînt implicate alveolele şi ţesutul limfoid poate să dureze zile şi chiar săptămîni.

Funcţia respiratorie propriu-zisă se desfăşoară la nivelul peretelui alveolar.

Reţeaua de capilare situată în peretele alveolelor este separată de aerul din cavitatea alveolară printr-o serie de structuri foarte fine reprezentate prin bariera aer - sînge, care permi-

te difuziunea rapidă a oxigenului şi bioxidului de carbon în sînge. Se consideră că schimburile de gaze se realizează printr-un proces pasiv, cu excepţia eliberării bioxidului de carbon din acidul carbonic, ce este accelerată prin anhidraza carbonică.

Capilarele din porţiunea respiratorie a pulmonului ocupă o suprafaţă de 140 metri pătraţi. Pulmonul elimină aproximativ 800 ml de apă pe zi în aerul expirat. In condiţii anormale şi alte substanţe, cum ar fi alcoolul, pot fi eliminate astfel din sînge.

Pulmonul nu funcţionează în totalitate, în stare de repaos a corpului numai 1/10 din suprafaţa respiratorie este utilizată. In timpul inspirului volumul alveolelor nu se modifică evident, în schimb canalele alveolare, bronşiile mici şi bronşiolele apar mult destinse.

Presiunea în interiorul plămînului este egală cu aceea a atmosferei. Pulmonii sînt menţinuţi într-o stare de parţială distensie prin reducerea presiunii din spaţiul virtual dintre cele două foiţe pleurale. Creşterea diametrului toracic în inspir descreşte presiunea în cavitatea pleurală, rezultă aspirarea unei mari cantităţi de aer, ce duce la mărirea pulmonilor şi la extinderea printr-un proces pasiv a fibrelor elastice şi de reticulină ce se retractă apoi şi determină micşorarea pulmonului, forţînd astfel aerul să iasă din alveole şi să fie expirat. Acest proces este facilitat şi de contracţia fibrelor musculare netede din pereţii canalelor alveolare.

Dacă într-o cavitate pleurală pătrunde, în mod accidental sau chirurgical, aerul atmosferic, presiunea din pulmoni şi din cavitatea pleurală devine egală cu aceea a atmosferei. Pulmonii se colăbează imediat, întrucît forţele ce se opun în mod normal contracţiei elementelor sale elastice au dispărut. Rezultă pneumotoraxul.

Pulmonii se expansionează cînd presiunea din cavitatea pleurală se reduce prin absorbţia aerului conţinut în interior.

In afara rolului în respiraţie, aparatul respirator îndeplineşte şi funcţiile fonatorie şi olfactivă prin zonele şi organele specializate în acest sens.

APARATUL EXCRETOR

Aparatul excretor este format din rinichi, uretere, vezica urinară şi uretră. El serveşte pentru îndepărtarea din sînge a substanţelor rezultate din metabolism şi pentru a regla concentraţia a numeroşi constituenţi sanguini. Rinichii mai prezintă şi o funcţie endocrină producînd şi eliminînd în sînge o substanţă ce intervine în hemopoieză (eritropoietină) ca şi a unei substanţe cu rol în reglarea presiunii sanguine (renina). La bărbat uretra serveşte şi pentru eliminarea spermei.

Rinichii sînt organe perechi, situate retroperitoneal pe peretele posterior al cavităţii abdominale, de o parte şi de alta a coloanei vertebrale. Prezintă o formă de fasolă, cu un hil, din care porneşte canalul excretor, ureterul, şi unde pătrund vasele şi nervii.

La exterior rinichiul este acoperit de o capsulă fibroasă, subţire, ce se resfrînge la nivelul hilului şi se continuă cu pereţii calicelor, fiind formată din fibre colagene, cu rare fibre de reticulină sau elastice. Capsula se detaşează uşor de rinichi. Faţa externă a capsulei este acoperită de grăsimea perirenală (Fig. 205).

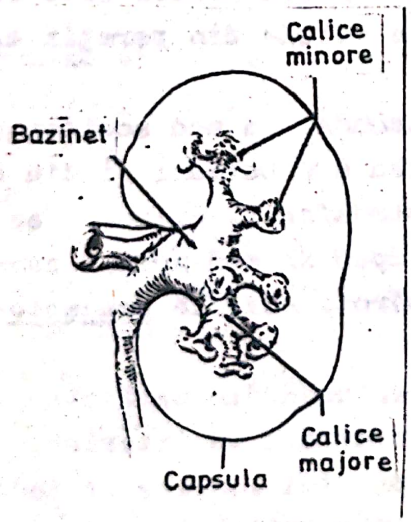

Fig.205. Reprezentarea capsulei, a bazinetului şi a calicelor.

Rinichiul uman este polilobat şi prezintă pe secţiune două zone distincte : medulara (internă) şi corticala (externă) (Fig.206).

Medulara cuprinde 8-18 formaţiuni piramidale, cu baza îndreptată către cortex şi vîrful către calice, denumite piramidele lui Malpighi. Feţele laterale ale piramidelor sînt separate prin

nişte prelungiri ale zonei corticale, denumite coloanele lui Bertin. Aspectul fiecărei piramide este striat, datorită intercalării a numeroase vase, ce apar ca striuri roşietice, şi a tubilor urinari paraleli, ce apar ca striuri albe. Vîrful unei singure piramide, sau mai rar a două - trei, unite, este denumit papilă (area cribrosa) şi este perforat de 10-25 orificii (orificiile papilare) care se deschid în nişte mici cavităţi - calicele mici sau calicele minor. Prin unirea acestora se realizează trei cavităţi mai mari, denumite calicele majore ce se continuă spre hilul rinichiului cu bazinetul, după care urmează ureterul. (Fig.206).

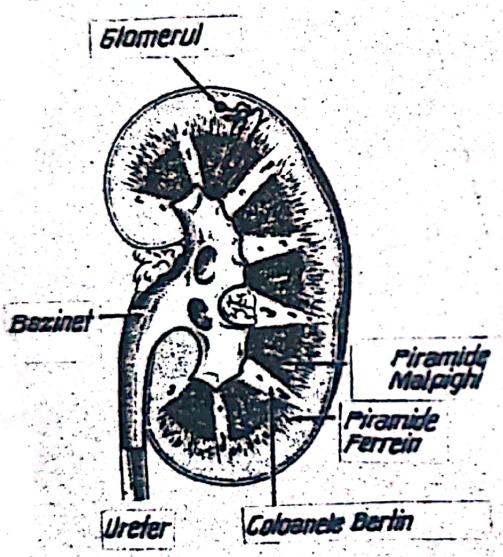

Fig.206. Schema organizării generale a rinichiului.

De la baza fiecărei piramide Malpighi pornesc spre zona corticală nişte prelungiri sub formă de con sau piramidă - piramidele Ferrein. Acestea sînt în număr de 400-500 şi au o poziţie inversă ca a piramidelor Malpighi, cu vîrful îndreptat spre capsulă, de care sînt separate printr-un mic spaţiu, şi baza spre medulară, adică spre baza piramidei Malpighi.

Zona corticală sau cortexul renal înconjoară la periferie zona medulară şi prezintă un aspect granular, datorită prezenţei la acest nivel a glomerulilor renali. Ea este compusă dintr-o zonă îngustă situată imediat sub capsulă, denumită corticala subcapsulară sau cortex corticis şi o zonă labirintică, ce înconjoară piramidele lui Ferrein, ca şi din prelungirile (coloanele lui Bertin) ce separă piramidele Malpighi.

Datorită dispoziţiei formaţiunilor medulare şi corticale

se delimitează lobii şi lobulii renali. Lobul renal este format dintr-o piramidă Malpighi şi din substanţă corticală ce-l încadrează, fiind delimitat de arterele interlobare ce trec prin axul central al coloanelor Bertin. Lobulul renal aparţine numai corticalei, fiind constituit dintr-o piramidă Ferrein, împreună cu substanţa corticală ce-o înconjoară, delimitarea fiind făcută prin arterele şi venele interlobulare. Cunoaşterea aspectului macroscopic normal al rinichiului este utilă pentru aprecierea modificărilor morfologice macroscopice, caracteristice pentru anumite boli.

In alcătuirea histologică a rinichiului intră un parenchim şi un ţesut vascule-conjunctiv. Parenchimul renal este format din celule epiteliale ce constituie nefronii. Aceştia se găsesc în relaţii foarte strînse cu reţelele de capilare sanguine.

Nefronul reprezintă unitatea morfofuncţională a rinichiului. El este compus din corpusculul renal (corpusculul sau glomerulul lui Malpighi) ce este implicat în formarea urinei şi este situat în zona corticală, şi dintr-un conduct - tubul urinifer, ce intervine în concentrarea finală a urinei şi serveşte drept conduct excretor şi este situat atît în corticală cît şi în medulară. Aceste două componente provin la embrion din primordii separate, conectîndu-se apoi în mod secundar, spre deosebire de alte glande la care porţiunea secretorie şi excretorie se formează dintr-un singur primordiu, ce se divide dichotomic şi devine secretor în porţiunea distală.

După structura şi topografia sa tubul urinifer se împarte în : tubul contort proximal (unu), cu traiect întortochiat, ce urmează corpusculului Malpighi, fiind situat întotdeauna în corticală, ansa lui Henle ce are un traiect rectiliniu, cu o porţiune descendentă şi alta ascendentă şi este totdeauna plasată în substanţa medulară, şi tubul contort distal (doi), porţiunea terminală a tubului urinifer, cu traiect şi localizare similară celui proximal (Fig.207).

După structura microscopică distingem : un segment proximal ce cuprinde tubul contort proximal şi porţiunea descendentă a ansei Henle, un segment intermediar sau segmentul subţire şi un segment distal cu o porţiune rectilinie şi una contortă.

Cei doi rinichi ai omului cuprind între 2-4 milioane de nefroni, cea mai mare parte fiind constituiţi la naştere. Numai în primul an al copilăriei se mai formează un număr foarte restrîns

de nefroni, în restul vieţii creşterea rinichiului realizîndu-se prin mărirea nefronilor şi nu pe seama înmulţirii lor. De aceea aspectul lobat (foetal) al suprafeţei rinichiului se şterge în primii ani ai copilăriei. La alte specii de animale, lobii renali rămîn separaţi. La unele specii nefronii continuă să se formeze şi după naştere (şobolanul prezintă la naştere numai 1/3 din nefronii rinichiului de adult).

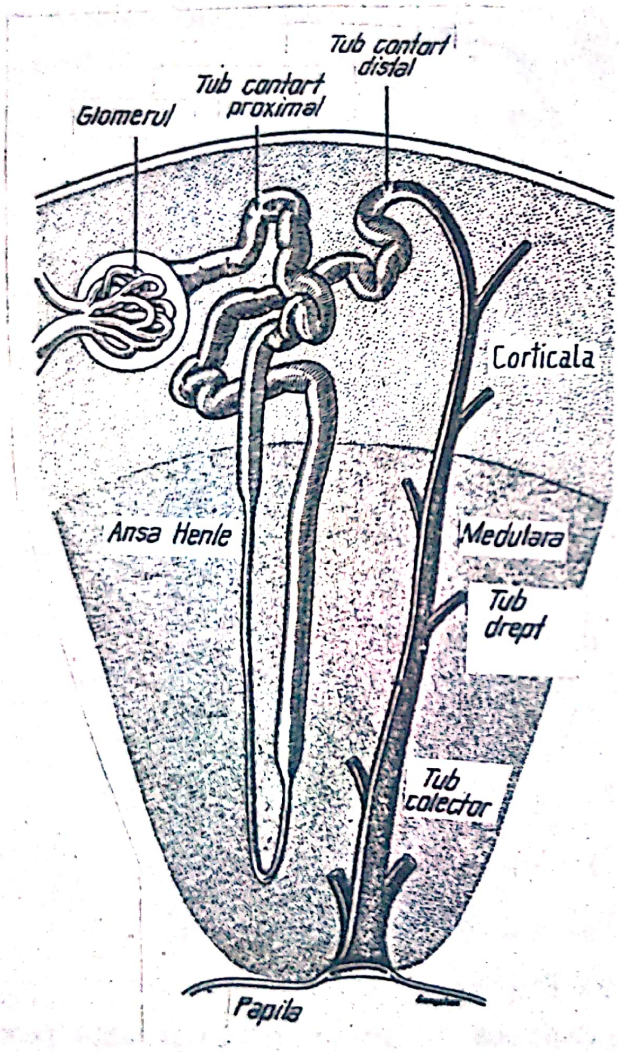

Fig.207. Localizarea topografică a segmentelor nefronului şi a tubului colector.

Corpusculul renal (corpusculul sau glomerulul lui Malpighi) este localizat predominent în zona corticală labirintică şi în coloanele lui Bertin, fiind foarte redus ca număr în cortex corticis. Corpusculul renal este rotund - ovalar, de culoare roşie închisă şi are un diametru de 150-250 microni. Prezintă doi poli : unul vascular prin care pătrunde arteriola aferentă şi iese arteriola eferentă, şi altul urinar opus celui vascular, de la care pleacă tubul contort proximal. Corpusculul renal este alcătuit din glomerulul sau ghemul de capilare vasculare, aşezat central, din capsula Bowman, prelungirea tubului urinifer ce învelesţe glomerulul vascular şi din mezangiu ce reprezintă componenta conjunctivă din interiorul corpusculului Malpighi, situat între capilare şi membrană (Fig.208).

Capsula lui Bowman este compusă din două foiţe : una externă sau parietală, alta internă sau viscerală, delimitînd între ele un spaţiu : spaţiul capsular. La nivelul polului vascular foiţa vis-

cerală se resfrînge şi se continuă cu foiţa externă, la nivelul polului urinar, epiteliul capsular se continuă cu epiteliul cubic al tubului contort proximal.

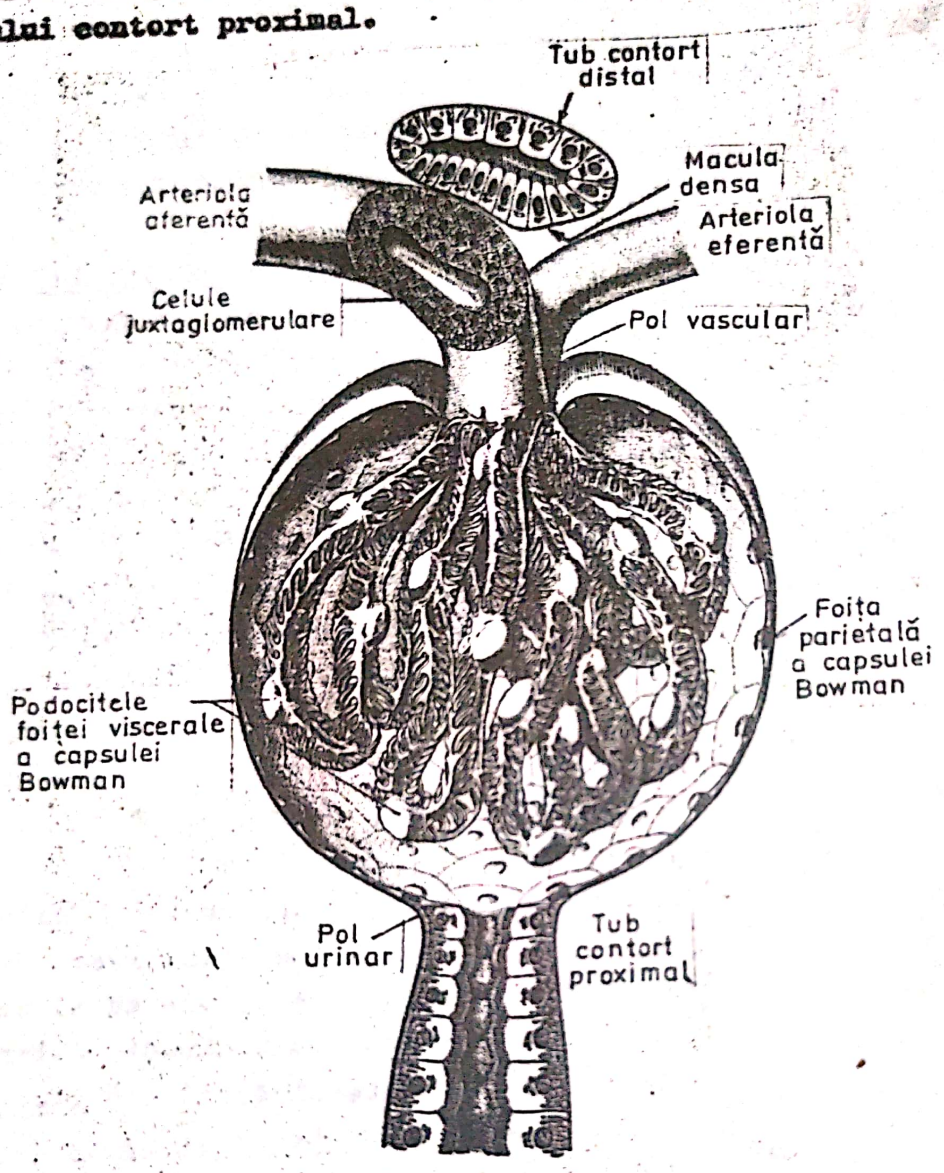

Fig.208. Schema glomerulului renal şi a aparatului juxtaglomerular.

Foiţa externă este reprezentată de un epiteliu simplu pavimentos sprijinit pe o membrană bazală. Foiţa internă este formată din nişte celule cu formă şi funcţie particulară denumite podocite, ce prezintă un aspect stelat, fiind aplicate strîns pe capilare. Ele prezintă nişte prelungiri citoplasmatice radiare denumite procesele primare, ce dau naştere la numeroase prelungiri sub formă de picioruşe, denumite procese secundare sau pedicele. (Fig.209).

Podocitele prezintă nucleu rotunzi sau ovalari, adesea ne-

regulaţi şi conţin în citoplasmă organite comune bine dezvoltate. Atît în corpul celular cît şi în prelungiri există numeroase filamente şi microtubuli ce reprezintă substratul motilităţii celulare. Membrana celulară este acoperită de un strat subţire de glicocalix. Podocitele vin în contact cu membrana bazală prin procesele lor primare, ce se ramifică pe suprafaţa ei, interdigitîndu-se cu elementele corespunzătoare ale podocitelor vecine, constituind astfel un sistem labirintic în care se va forma filtratul urinar primar (Fig.210).

Fig.209. Foiţa internă a capsulei Bowman la microscopul de baleaj.

Pedicelele adiacente nu vin în contact intim una cu alta, ci sînt separate printr-un spaţiu de aproximativ 250 Å, în care la microscoapele electronice cu rezoluţie foarte bună se evidenţiază o linie densă foarte fină, de 60 Å grosime (slit membrane), similară diafragmului foarte fin ce acoperă porii capilarelor fenestrate. (Fig.211).

Membrana bazală situată sub procesele podocitare are o grosime de 0,11 - 0,35 milimicroni şi apare ca un gel format dintr-un

feutraj de filamente fine (30-40 Å) înglobate într-o matrice amorfă glicoproteică. Din punct de vedere chimic proteinele reprezintă 90 %, din acestea 58 % sînt colagene şi 42 % necolagene. Carbohidraţii formează doar 8 %, iar lipidele doar 2 %. Colagenul apare ca macromolecule şi nu sub formă de fibrile cu striaţii periodice. Această membrană bazală apare evident îngroşată în diabet şi în alte boli renale.

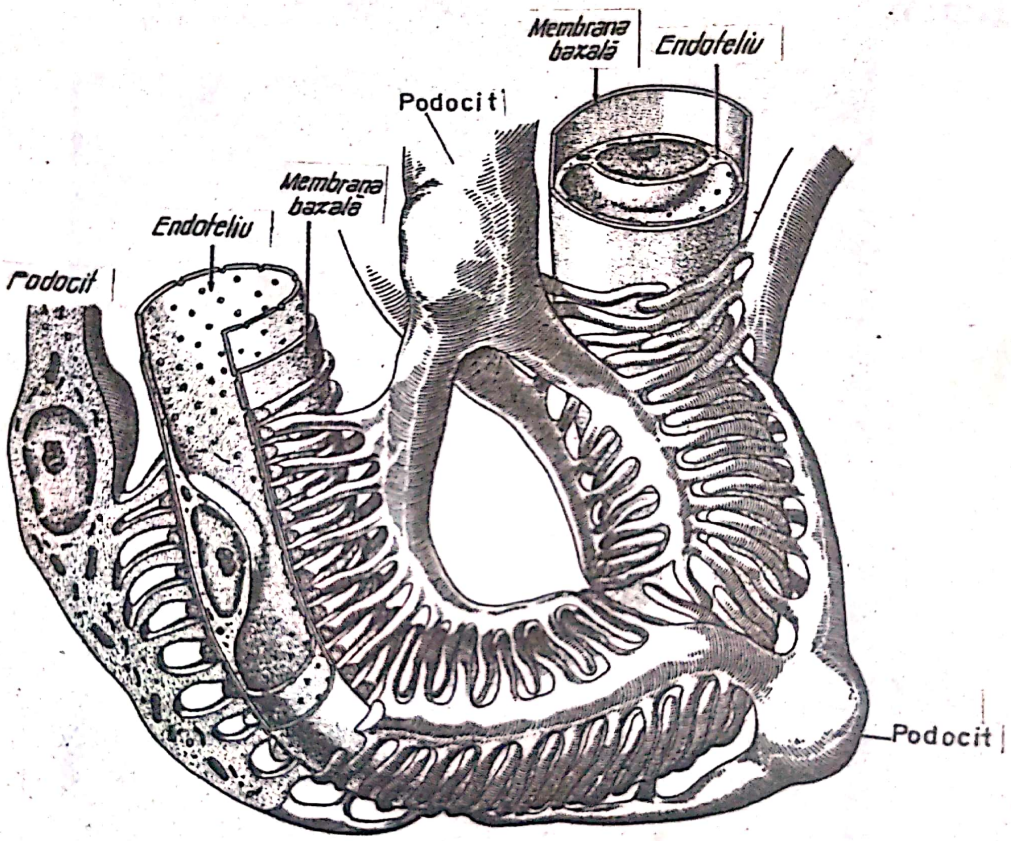

Fig.210. Schema raporturilor dintre capilarul glomerular şi foiţa viscerală a capsulei Bowman.

Pe faţa internă membrana bazală vine în raport cu endoteliul capilarelor glomerulare, care este turtit, cu numeroşi pori de 800-1000 Å diametru, ce sînt lipsiţi de diafragmul fin existent la alte endotelii fenestrate. Această porţiune a spaţiului de filtrare este denumită lamina rara (fenestrata) internă, în timp ce zona externă formată din procesele podocitare este denumită lamina rara (fenestrată) externă, singura zonă continuă, fără pori fiind reprezentată de membrana bazală propriu-zisă, denumită şi lamina densa. Porii endoteli-

ali împiedică trecerea elementelor figurate ale sîngelui şi a macromoleculelor plasmatice, dar permit pătrunderea moleculelor cu greutate mai mică, ce sînt reţinute la nivelul laminei densa, iar dacă acestea reuşesc totuşi să treacă, se opresc la nivelul acelor fine diafragme (slit membrane) de la nivelul laminei rara externe. Aceste aspecte au fost verificate experimental prin folosire de trasori ca feritină, peroxidază din rădăcină de hrean şi mieloperoxidază.

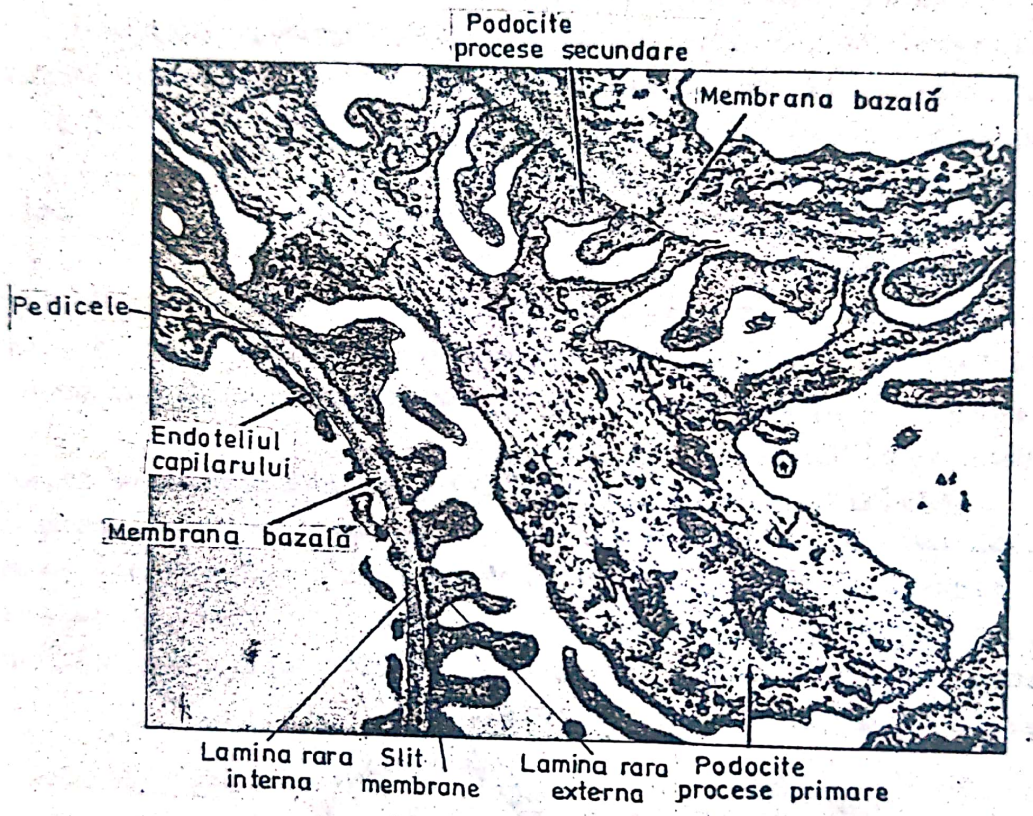

Fig.211. Ultrastructura peretelui capilarului glomerular şi a podocitelor.

Celulele endoteliale sînt aproape tot atît de numeroase ca şi podocitele. Ele conţin foarte puţine organite şi un redus reticul endoplasmatic. Nucleii sînt mai mici şi mai compacţi decît acei ai podocitelor. In afara rolului de barieră împotriva pătrunderii elementelor figurate şi a macromoleculelor, celulele endoteliale intervin şi în procesul de fibrinoliză. Ori de cîte ori sînt lezate, apar depozite de fibrină pe membrana bazală.

S-a demonstrat că membrana bazală nu este un component static, fiind continuu reînoită. Se crede că formarea şi continua

reînoire a membranei bazale s-ar datora celulelor podocitare, ce prezintă caracteristicile unor celule cu procese active de sinteză. Se pare că şi celulele mezangiale ar fi implicate în menţinerea şi recondiţionarea membranei bazale prin îndepărtarea reziduurilor de filtrare, ca şi a zonelor uzate, îmbătrînite, pe măsură ce sînt înlocuite prin alte noi la nivelul suprafeţei epiteliale, grosimea medie a membranei bazale rămînînd astfel constantă.

Uneori membrana bazală glomerulară apare modificată şi devine antigenică, non self pentru celulele imunocompetente ale organismului respectiv. Se produc anticorpi antimembrană bazală glomerulară, capabili să reacţioneze cu propria membrană bazală şi să determine prin intermediul complementului şi a leucocitelor polimorfonucleare neutrofile o reacţie inflamatorie (nefrită), mai mult sau mai puţin severă.

Complexele antigen-anticorp care se formează se depun uniform, liniar de-a lungul părţii interne a membranei bazale glomerulare, putînd fi uşor detectate prin imunofluorescenţă sau prin microscopie electronică.

<u>Celulele mezangiale</u> (Fig.212) prezintă numeroase filamente în citoplasmă. Sînt localizate între capilare, în zonele unde epiteliul glomerular înconjoară grupuri de capilare contigui. Rezultă că o parte a pereţilor acestor capilare nu este învelită de membrana bazală, de natură epitelială, ci de o substanţă intercelulară, produsă de celulele mezangiale (Fig.212).

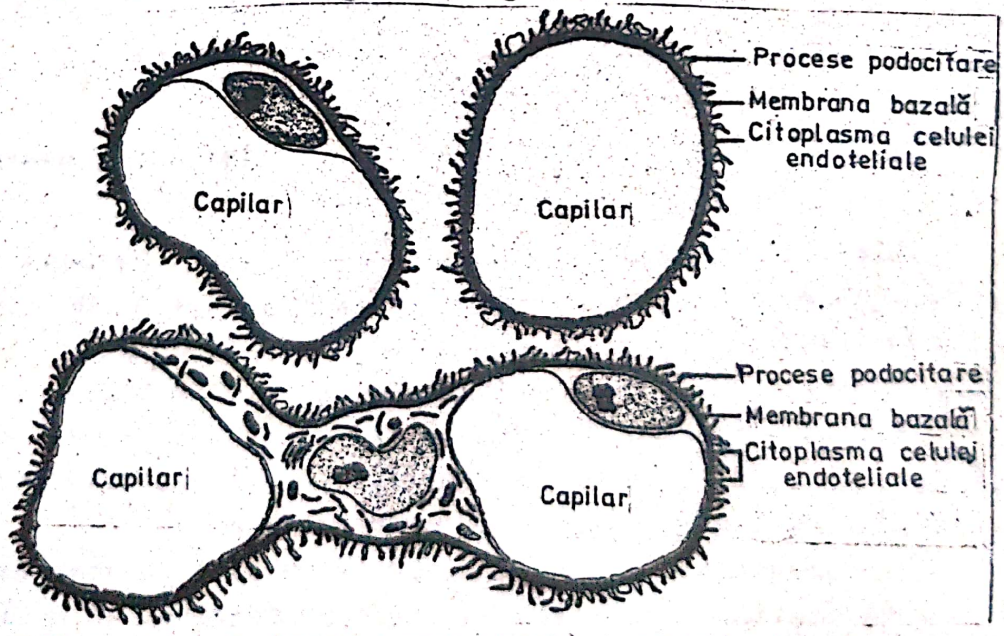

Fig.212.Raporturile celulelor mezangiale cu capilarele glomerulare.

Celulele mezangiale sînt de origine mezodermică, asemănătoare pericitelor. Ele prezintă o formă stelată şi pot trimite procese citoplasmatice printre celulele endoteliale pînă în lumenul capilarelor. Atît în citoplasmă cît şi în prelungiri conţin microfilamente formate din actomiozină, cu rol în motilitatea celulară. In afara faptului că sînt elemente de susţinere şi de curăţire, funcţia lor este obscură; în unele condiţii patologice proliferează şi devin evident fagocitare. Cu vîrsta sporesc în număr.

Se pare că există interrelaţii între celulele mezangiale şi cele juxtaglomerulare, unii autori pretinzînd că celulele mezangiale ar reprezenta o continuare în interiorul glomerulului a celulelor juxtaglomerulare. In citoplasma celulelor mezangiale au fost observate granule, asemănătoare celor din celulele juxtaglomerulare.

Tubul proximal conturnat are aproximativ 14 mm lungime şi 60 milimicroni diametru şi este compus dintr-o parte întortocheată (pars convoluta) şi o porţiune dreaptă (pars recta). In porţiunea iniţială, epiteliul pavimentos al foiţei parietale a capsulei lui Bowman se continuă cu un epiteliu cilindric simplu, a căror celule prezintă un aspect de trunchi de piramidă şi au o citoplasmă acidofilă şi un nucleu mare, rotund şi palid (Fig.213).

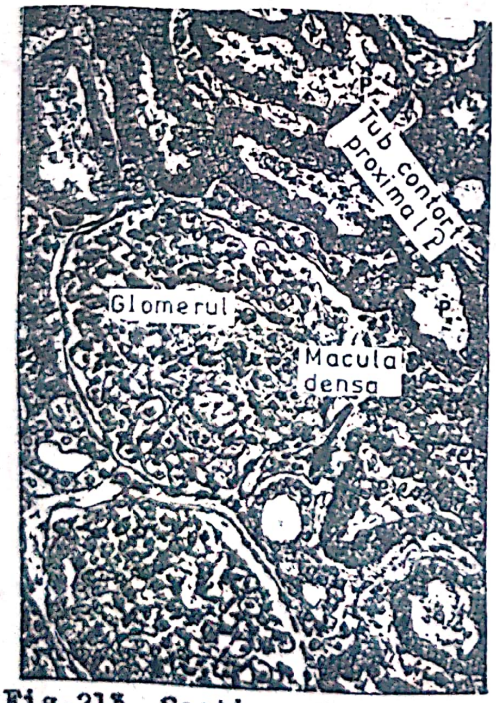

Fig.213. Secţiune la nivelul zonei corticale.

Citoplasma bazală apare striată datorită mitocondriilor alungite şi paralele, fiind separată în compartimente datorită înfundăturilor plasmalemei. Celulele vin în contact prin intermediul acestei membrane bazale cu capilare cu endoteliul fenestrat (de tip II). Polul apical prezintă microvilozităţi realizînd aspectul de margine în perie; marginile laterale sînt neregulate şi interdigitate, iar complexul Golgi apare ca o coroană în regiunea supranucleară (Fig.214). In citoplasma apicală apar numeroase canalicule, ce vin în contact cu înfundăturile de la baza microvilozităţilor şi sînt asocia-

te cu o serie de vacuole, de mărimi şi densităţi diferite. Canaliculele apicale şi vacuolele din jur par să fie implicate în mecanismul de absorbţie şi concentrare a proteinelor din filtratul glomerular (Fig.215).



Fig.214. Reprezentarea în spaţiu a celulelor tubului contort proximal şi schema structurii electronomicroscopice a unei singure celule.

Prin metoda reacţiei peroxidazice s-a demonstrat participarea acestor specializări în absorbţie, multe din proteinele absorbite fiind digerate intracelular de către lizozomi. In porţiunea dreaptă, marginea în perie şi interdigitaţiile feţelor laterale sînt mai puţin dezvoltate, iar mitocondriile mai scurte şi mai puţin numeroase.

Ansa lui Henle constă din porţiunea dreaptă a tubului proximal cu traiect descendent, dintr-o porţiune subţire descendentă şi ascendentă şi din porţiunea rectilinie a tubului conturnal distal cu traiect ascendent. Cele două zone ascendente şi descendente sînt alăturate şi orientate radiar în rinichi, prezentînd variaţii regionale de structură. Astfel în nefronii juxta medulari sînt lungi cu segmentul subţire lung întinzîndu-se pînă la vîrful papilelor, în timp ce în nefronii subcapsulari sînt mult mai scurte, cu porţiunea descendentă subţire foarte scurtă.

Tranziţia de la porţiunea dreaptă a tubului proximal la ansa descendentă subţire apare abrupt, epiteliul devenind din cuboidal-pavimentos, şi fiind format din 3-5 celule cu aspect endoteli-

form, nuclei proeminenţi în lumen şi citoplasmă mai puţin eozinofilă decît în celulele tubului proximal (Fig.217). La microscopul electronic celulele prezintă puţine şi scurte microvilozităţi apicale, şi uneori un singur cil, mici înfundături ale plasmalemei bazale şi puţine organite. Caracteristică este prezenţa a numeroase interdigitaţii pe feţele laterale ale celulelor adiacente (Fig.216).

Fig.215. Electronograma unei celule din tubul contort proximal.

Tranziţia de la segmentul subţire la cel gros, ascendent, ce reprezintă partea rectilinie a tubului conturnat distal este de asemenea abruptă, celulele pavimentoase devenind cuboidale. Acest segment ajunge în vecinătatea polului vascular al glomerulului, unde se situiază între arteriola aferentă şi cea eferentă şi prezintă o zonă specializată - macula densa (Fig.208, 213). Segmentul ascendent conţine celule cu numeroase interdigitaţii şi înfundături ale plasmalemei bazale cu mitocondrii alungite între ele. La nivelul maculei dense celulele sînt dispuse în palisadă, prezintă mai puţine înfundături ale plasmalemei bazale, mitocondrii mai mici şi mai puţin numeroase şi un aparat Golgi situat subnuclear, lîngă

arteriola aferentă cu care formează aparatul juxtaglomerular. Membrana bazală la acest nivel este subţire.

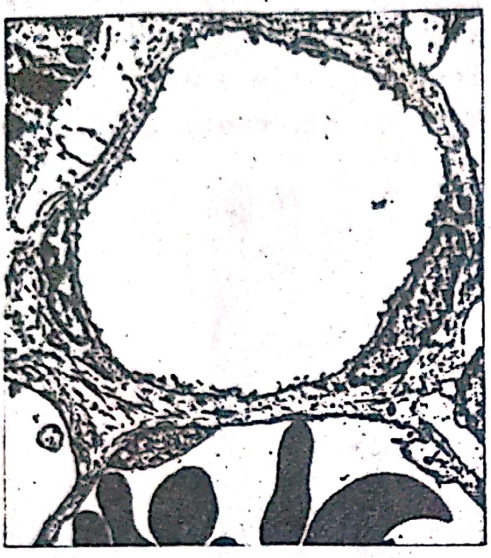

Fig.216. Structura electronomicroscopică a segmentului subţire a ansei Henle.

Tubul conturnat distal este mai scurt şi mai subţire decît cel proximal şi este compus din trei părţi : porţiunea rectilinie, porţiunea adiacentă corpusculului renal ce conţine macula densa (descrise mai sus) şi porţiunea conturnată propriu-zisă. Celulele sînt cuboidale, mai mici şi nu prezintă margine în perie. Ele apar în număr de 6-8 pe suprafaţa de secţiune şi sînt în general mai puţin colorate decît acele ale tubului contort proximal (Fig. 213). La microscopul electronic celulele sînt cuboidale, cu citoplasmă clară şi nuclei sferici, situaţi central. Polul apical prezintă microvilozităţi puţine şi scurte, mitocondriile sînt mici şi alungite, fiind situate în compartimentele formate de înfundăturile plasmalemei bazale, mult mai evidente decît în tubul conturnat proximal. Fiecare tub conturnat se continuă printr-un scurt conduct arcuit cu tubul colector.

Tubii colectori sau ductele excretoare prezintă o altă origine embriologică decît nefronii şi nu sînt consideraţi drept părţi ale nefronilor. Tubii colectori trec în medulară unde se unesc în unghi ascuţit pentru a forma conducte mai mari - conductele papilare ale lui Bellini ce se deschid la vîrful unei papile, la nivelul ariei cribrosa. Celulele ce tapetează aceste ducte excretorii sînt cubice în porţiunea proximală şi înalte cilindrice în conductele principale papilare (Fig.217).

In porţiunea iniţială se recunosc două tipuri celulare : celule închise ce prezintă numeroase mitocondrii, multe vezicule mici apicale şi microvilozităţi puţine şi scurte, şi celule clare, ce conţin mai puţine organite dar sînt bogat încărcate cu glicogen. Cele două tipuri celulare reprezintă de fapt varietăţi funcţionale a aceleiaşi celule. Unii autori însă consideră că ele ar avea origini diferite, din nefron şi din mugurele ureteral.

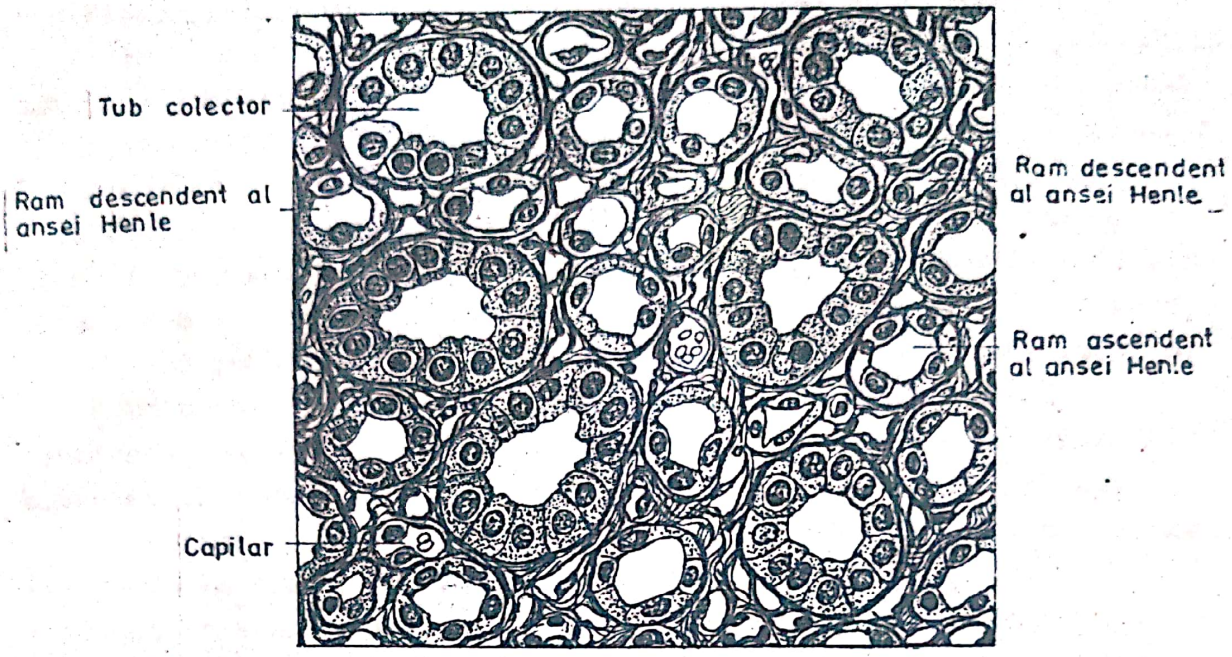

Fig.217. Secţiune prin medulara rinichiului.

Marginile celulelor acestor conducte sînt regulate, cu puţine interdigitaţii, iar celulele sînt în general mai palide şi cu organite mai puţine. In porţiunile mai largi celulele conţin ribozomi liberi abundenţi, iar între celule se află spaţii largi în care pătrund procesele citoplasmatice cu aspect de pseudopode ale celulelor vecine.

Complexul (aparatul) juxtaglomerular (Fig.208) reprezintă o zonă specializată, formată din porţiunea dreaptă ascendentă a tubului conturnat distal (macula densa) şi dintr-o porţiune a arteriolei aferente. El serveşte pentru elaborarea reninei. Imediat înaintea pătrunderii în glomerul arteriola aferentă prezintă printre celulele musculare netede o serie de celule cu numeroase granule citoplasmatice : celule juxtaglomerulare sau granulare ce vin în contact cu intima, pe o parte, şi cu porţiunea bazală a celulelor maculei dense, pe de altă parte. Asociate cu aceste celule granulare sînt puţine celule negranulare şi un grup de celule mezangiale extraglomerulare, palide, denumite lacis sau polkissen, situate în unghiul dintre arteriola aferentă şi cea eferentă la polul vascular al glomerulului. Nu se cunosc prea bine interrelaţiile dintre celulele juxtaglomerulare, macula densa şi celulele mezangiale extraglomerulare. Se consideră că ele formează împreună complexul sau aparatul juxtaglomerular.

Celulele juxtaglomerulare sînt celule musculare netede modificate, fiind denumite şi mioepitelioide. Ele prezintă o citoplasmă slab bazofilă ce conţine granule specifice, evidenţiate prin coloraţia Bowie, reacţia P.A.S. sau tioflavină T. La microscopul electronic conţin un reticul endoplasmatic granular relativ abundent şi un complex Golgi bine dezvoltat. Granulele se formează în cisternele complexului Golgi şi prezintă iniţial forme variabile şi o structură cristalină, apoi ele devin coalescente şi se matureză, menţinîndu-şi forma neregulată, dar devenind adesea omogene.

Natura secretorie a acestor granule a fost demonstrată prin studii experimentale (microdisecţie, anticorpi fluorescenţi), ce evidenţiază modificări în conţinutul acestor granule în ischemia renală, în aportul variabil de sare şi în suprarenalectomie.

Strînsele relaţii topografice dintre celulele maculei densa şi celulele juxtaglomerulare facilitează schimburile de substanţe dintre aceste celule. S-a constatat că celulele maculei densa prezintă modificări ale activităţii enzimatice cînd secreţia celulelor juxtaglomerulare este alterată în mod experimental, indicînd că aceste structuri sînt înrudite funcţional.

Renina intervine în reglarea presiunii sanguine, dar efectul ei vasomotor este dependent de intervenţia unei globuline plasmatice, angiotensinogenul, ce este convertită în angiotensină I şi II.

Complexul juxtaglomerular are şi un rol important în reglarea hidratării tisulare şi a volumului sanguin. Orice reducere a volumului sanguin sau a fluidului extracelular pare să fie sesizată de arteriola aferentă ce acţionează ca un baroreceptor, sau de macula densa ce evaluiază concentraţia de sodiu. Celulele juxtaglomerulare sînt stimulate să sintetizeze şi să elibereze renina. Angiotensina II stimulează zona glomerulară a corticalei suprarenalei ca să elibereze aldosteronul, şi acesta acţionează asupra tubilor colectori ducînd la retenţia de sodiu şi de apă; corectîndu-se astfel reducerea volumului plasmatic şi a fluidului interstiţial celular.

Vascularizaţia rinichiului asigură un bogat flux sanguin, evaluat la aproximativ 1200 ml/min. în ambii rinichi (Fig.218).

Artera renală pătrunde în hil şi se divide pînă la arterele interlobare ce pătrund în coloanele Bertin, continuîndu-se la baza piramidelor Malpighi cu arterele arcuate, de la joncţiunea

cortico-medulară. Din acestea se formează arterele interlobulare, ce se îndreaptă radiar spre suprafaţa rinichiului şi dau naştere arteriolelor aferente ce pătrund în glomeruli. Sîngele părăseşte glomerulii prin arteriolele eferente (Fig.219), care formează reţeaua capilară intertubulară în cortexul superficial şi vasele drepte (vasa recta) în zona juxtamedulară, din care va rezulta reţeaua capilară intertubulară medulară. După ce formează nişte bucle, vasele recta se întorc în cortex şi circulă paralel cu vasele din care au provenit.

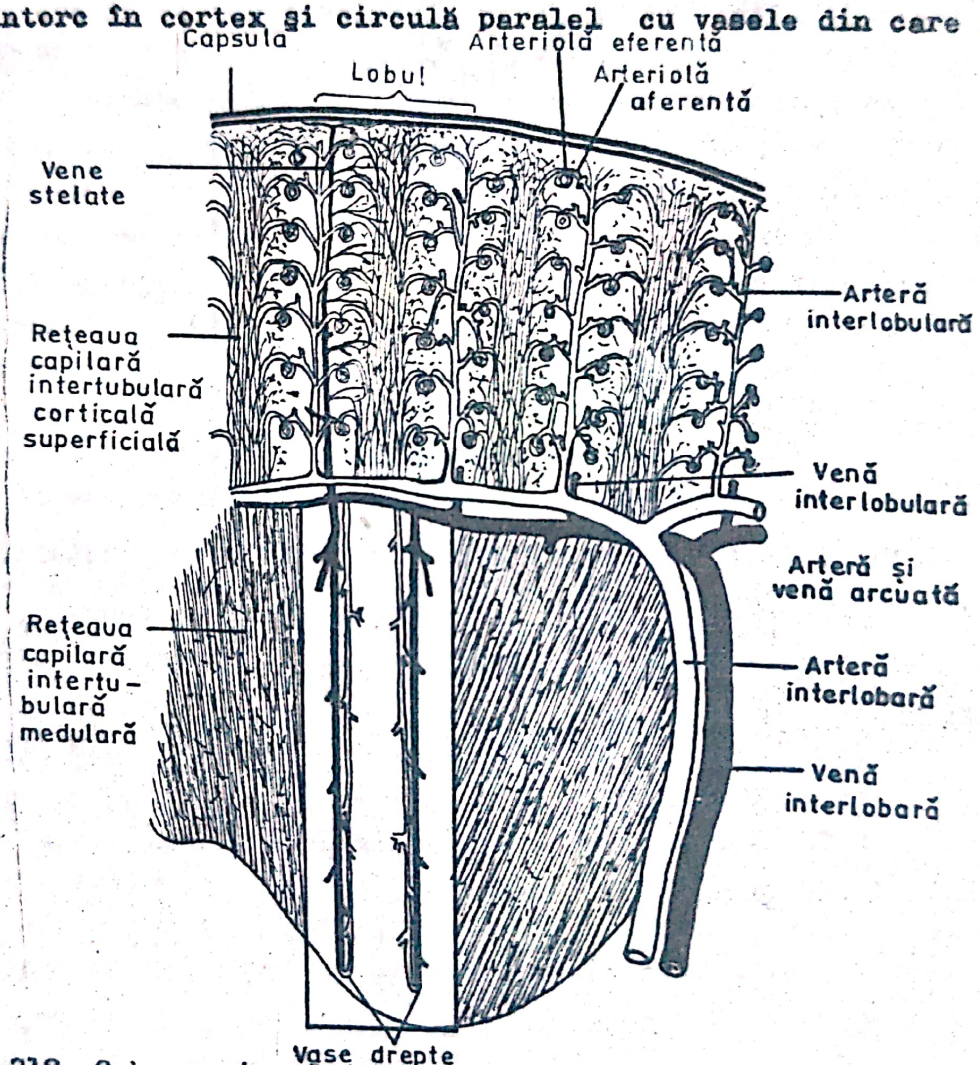

Fig.218. Schema circulaţiei sanguine în rinichi (ansamblu).

Capilarele porţiunii superficiale a cortexului drenează sîngele în venele corticale superficiale care se unesc cu venele stelate şi se varsă în venele interlobulare şi arcuate. Capilarele porţiunii profunde a cortexului se colectează în venele corticale profunde şi apoi în venele interlobare ce confluiază în final în venele renale din hil.

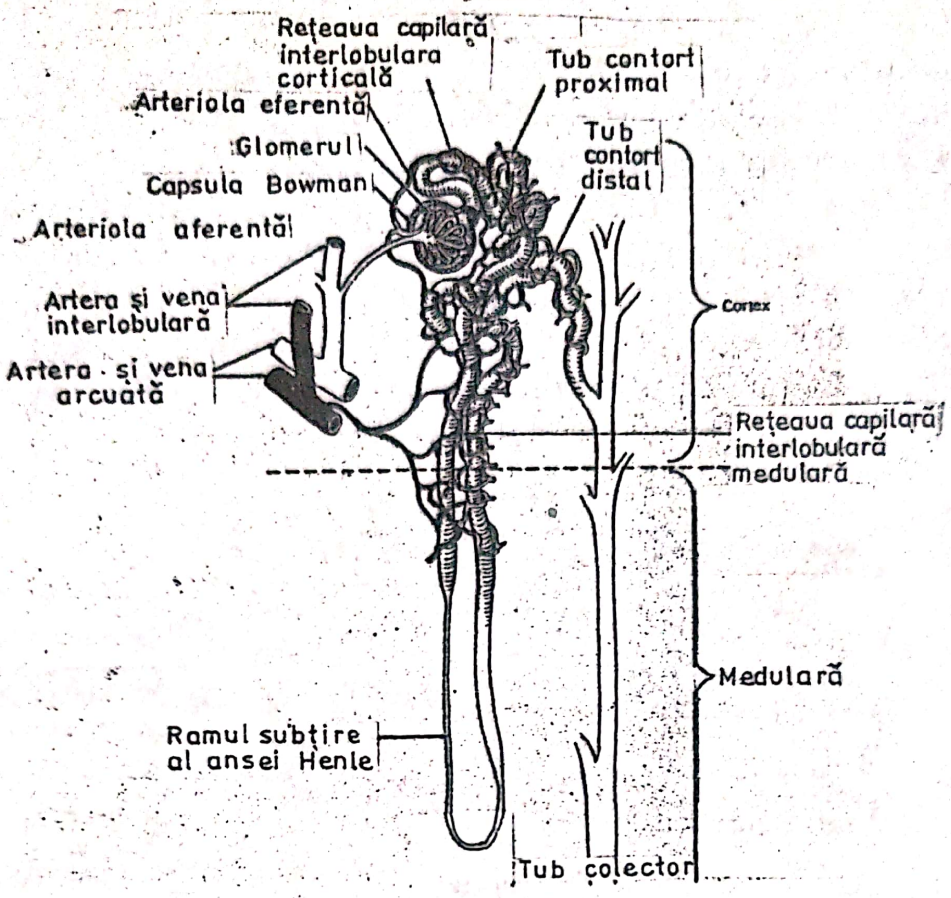

Fig.219. Schema vascularizației nefronului (detaliu).

Limfaticele provin din capsulă și din parenchim, cu frecvente anastomoze între cele două teritorii. Glomerulii sînt lipsiți de vase limfatice.

Nervii provin din plexul simpatic celiac și se termină pe vasele mari, ajungînd pînă la glomeruli.

Referitor la histiofiziologia rinichiului, el prezintă o funcție excretorie eliminînd apa și diversele substanțe rezultate din metabolism, dar și o funcție conservativă prin care reține apa, electroliții și alte substanțe necesare, eliminînd în același timp excesul acestor substanțe.

In acest fel rinichiul deține un rol important în menținerea constantă a mediului intern al organismului, dat fiind că întreaga cantitate de sînge a organismului este trecută prin ambii rinichi la fiecare 4-5 minute.

El își îndeplinește funcțiile sale prin procese de filtrare, difuziune pasivă, secreție activă și absorbție selectivă.

Sîngele care circulă la nivelul glomerulului prezintă o presiune hidrostatică de 70 mm Hg, mai ridicată decît în oricare ca-

pilar , ceea ce obligă constituenţii săi să treacă prin porii şi spaţiile intercelulare ale endoteliului, prin membrana bazală şi prin diafragmele dintre pedicelele podocitelor în spaţiile capsulelor Bowman. Acestei presiuni hidrostatice i se opune o presiune coloid-osmotică de 30 mm Hg şi o presiune capsulară de 20 mm Hg. Presiunea netă de filtrare este astfel de 20 mm Hg. Fluidul din spaţiul capsular este un ultrafiltrat, cu o compoziţie aproape asemănătoare cu a sîngelui, conţinînd molecule mici ca fosfaţii, creatinina, acidul uric, ureea, mici cantităţi de albumină. Se filtrează 125 ml de lichid pe minut la nivelul glomerulilor, din care 124 ml sînt reabsorbiţi la diferite nivele ale nefronului şi ale tubului colector; 1 ml fiind excretat în urină. Urina finală rezultă atît din difuziunea unor substanţe înapoi în sînge, cît şi din absorbţia altora prin osmoză, la care se adaugă excreţia altor substanţe în lumen. Aprecierea proporţiei substanţelor reabsorbite sau excretate de celulele tubilor a devenit posibilă prin folosirea unui carbohidrat, inulina, care injectată intravenos apare rapid în filtratul glomerular, nefiind secretată sau absorbită de către tubi.

In mod normal toată glucoza din filtratul glomerular este reabsorbită de către celulele tubului contort proximal prin procese active ce se desfăşoară cu consum de energie. In cazul cînd în filtratul glomerular apare o cantitate sporită de glucoză, capacitatea de absorbţie a tubului proximal creşte, volumul urinar este mai mare (poliurie), glucoza putînd fi decelată în urină (glicozurie) peste un anumit prag al glicemiei (1,7 - 1,8 g %o), cînd capacitatea maximă de transport tubular este depăşită.

Aproximativ 80 % din clorura de sodiu şi din apa filtrată prin glomeruli sînt reabsorbite în tubul contort proximal, dar în timp ce sodiul este absorbit în mod activ, apa şi ionul de clor sînt difuzate pasiv, în funcţie de gradientul osmotic. La nivelul tubului contort proximal sodiul este transportat activ din celulă doar la nivelul polului bazal, ca rezultat al activităţii ATP-azei membranare. Rezultă o diminuare a concentraţiei intracelulare a sodiului, ceea ce determină o difuziune pasivă a acestuia din lumenul tubular către celulă.

La nivelul tubului distal şi a celui colector reabsorbţia de sodiu este de 5-6 ori mai mică comparativ cu reabsorbţia proximală, dar are semnificaţii multiple în reglarea excreţiei renale a acestui ion. Transportul activ al sodiului la nivel distal se află

sub dependenţă hormonală (aldosteron), fiind totodată condiţionat şi de necesităţile de eliminare sau conservare a acestui ion în organism.

Tot la nivelul tubului proximal are loc absorbţia calciului, a 90 % din fosfaţi şi 74 % din potasiu, a acidului ascorbic, etc. (Fig.220 şi 221).

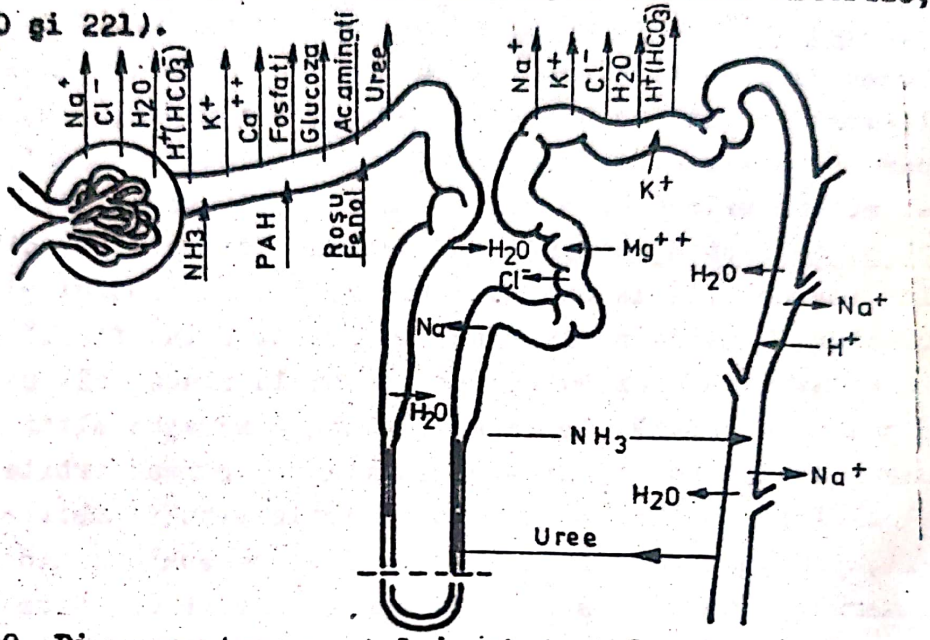

Fig.220. Diagrama transportului substanţelor la nivel tubular.

Referitor la absorbţia aminoacizilor şi a proteinelor în general s-a putut urmări prin folosirea peroxidazei, a feritinei sau a albuminei marcate modul de înglobare a acestor substanţe în invaginaţiile şi în vacuolele apicale ale celulelor tubului contort proximal, la numai cîteva minute după injectarea lor, fiind apoi preluate de lizozomii care le degradează. In timp ce aminoacizii şi proteinele se absorb total, ureea, acidul uric şi creatinina, produse finale de metabolism, puţin folositoare organismului, sînt absorbite doar parţial.

Rezultă deci că reabsorbţia proximală reprezintă <u>reabsorbţia obligatorie</u>, restul procesului (19 %) petrecîndu-se la nivelul tubilor distali, unde reprezintă <u>reabsorbţia facultativă</u>. La nivelul tubului distal procesul de reabsorbţie prezintă mari fluctuaţii, fiind dependent de factori umorali şi hormonali şi desfăşurîndu-se în funcţie de necesităţile organismului.

Alături de capacitatea de reabsorbţie tubul proximal prezintă şi o capacitate excretorie şi secretorie, mult mai importantă la animalele inferioare, a căror rinichi nu prezintă glomeruli(aglo-

merulate). La om acest proces este reprezentat de trecerea din vasele peritubulare în lumenul tubilor a ionilor de H, K, a ureii, amoniacului, acidului hipuric, precum şi a unor substanţe toxice sau medicamentoase. Prin procesul de excreţie-secreţie se realizează îndepărtarea principalilor produşi toxici din plasma sanguină.

Ansa lui Henle este esenţială pentru producerea urinii hipertonice; numai păsările şi mamiferele, ce posedă segmentul subţire al acestei anse, produc urină hipertonă (Fig.221).

In porţiunea descendentă peretele este permeabil pentru apă, în timp ce în cea ascendentă el devine impermeabil pentru apă. Se consideră că celulele acestui segment funcţionează ca o pompă de sodiu care mobilizează în mod activ sodiul din urină în spaţiile interstiţiale ale medularei, în ciuda presiunii crescute de la acest nivel. Astfel concentraţia osmotică urinară creşte. Prin trecerea apei prin pereţii segmentului descendent, printr-un proces de difuziune pasivă, urina devine tot mai concentrată pe măsură ce acest segment pătrunde în medulară. Prin intervenţia pompei active de sodiu din segmentul ascendent al ansei lui Henle urina este hipotonă la începutul tubului contort distal, ea devine izotonă în tubul contort distal, datorită pierderii apei prin osmoză. In tubii colectori urina redevine hipertonă (Fig.220).

In tubul contort distal are loc sub acţiunea aldosteronului reabsorbţia ionilor de sodiu şi eliminarea celor de potasiu. Tot la acest nivel pătrund în urină ionii de hidrogen şi amoniacul şi se reabsoarbe bicarbonatul , mecanism extrem de important în menţinerea echilibrului acidobazic sanguin.

Incepînd de la nivelul tubului distal, dar în special la nivelul tubilor colectori, mecanismul de diluare sau concentrare a urinii este dependent de hormonul antidiuretic (A.D.H.) elaborat de lobul posterior al hipofizei. Prezenţa acestui hormon face ca tubii să devină permeabili pentru apă, ceea ce duce la concentrarea urinii (Fig.221 stg). In absenţa hormonului tubul contort distal şi tubii colectori devin impermeabili la apă şi astfel urina rămîne diluată (Fig.221, dr.).

Căile excretorii permit trecerea urinii din parenchimul renal către exterior.

Calicele, bazinetul, ureterul şi vezica urinară prezintă o structură similară, grosimea peretelui crescînd din partea superioară către cea inferioară. Aceste structuri sînt tapetate de o

mucoasă, acoperită de un epiteliu de tranziţie, cu aspecte funcţionale particulare la nivelul vezicei urinare. Astfel în vezica urinară contractată epiteliul prezintă 5-6 straturi de celule, celulele superficiale avînd aspect de umbrelă (Fig.222). Cînd vezica este destinsă epiteliul este subţire cu 2-3 rînduri de celule turtite, celulele superficiale avînd aspect pavimentos.

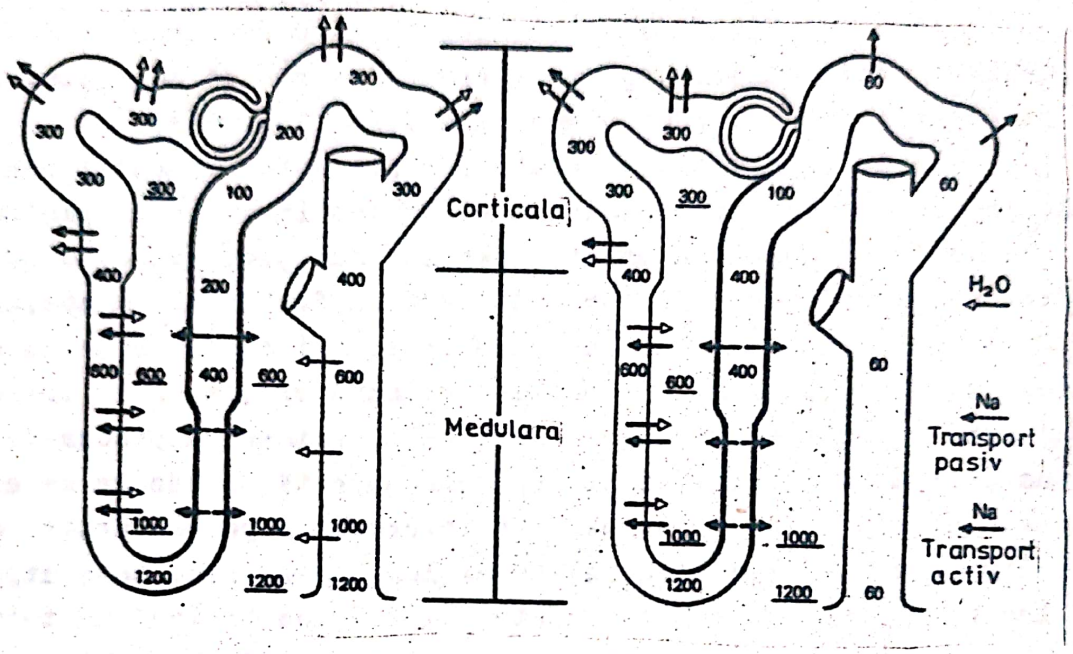

Fig.221. Mecanismul de concentrare şi diluare a urinii. Stg.- Sub influenţa A.D.H.-ului. Dr.- In lipsa A.D.H.-ului. Linia îngroşată indică zona ascendentă a ansei Henle, cea neregulată - tubul contort distal şi tubii colectori. In tubi şi în spaţiile interstiţiale sînt trecute cifrele indicînd concentraţia în mOS/l.

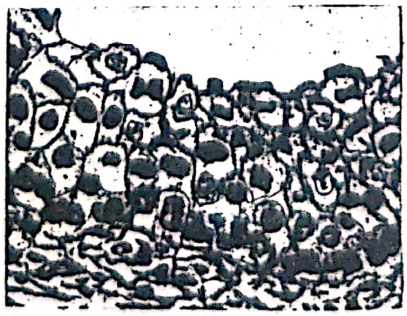

Fig.222. Epiteliul de tranziţie din vezica urinară.

La <u>microscopul electronic</u> epiteliul de tranziţie prezintă aspecte particulare. Astfel plasmalema apicală a celulelor superficiale este mai groasă şi asimetrică, stratul dens extern fiind mai gros (80 Å) decît cel intern (10 Å); ea serveşte, alături de joncţiunile strînse dintre celule, ca o barieră ce împiedică absorbţia apei, evitînd astfel diluarea urinii.

Prin studii recente de microscopie electronică s-a constatat că plasmalema luminală apicală a unei celule superficiale este formată din plăci poligonale compuse din particole hexagonale orientate în unghi drept faţă de suprafaţă. Intre plăcile adjacente, membrana este netedă şi cu aspect obişnuit. Pe aceste plăci se ancorează filamente citoplasmatice cu direcţii variabile. Cînd vezica este destinsă plăcile se orientează liniar, iar celula devine pavimentoasă (Fig.223 sus). In vezica contractată, celulele superficiale devin rotunde, plasmalemele luminale ale fiecărei celule prezentînd falduri, datorită tracţiunii filamentelor citoplasmatice superficiale, cutările fiind posibile numai la nivelul zonelor netede dintre plăci (Fig.223 jos).

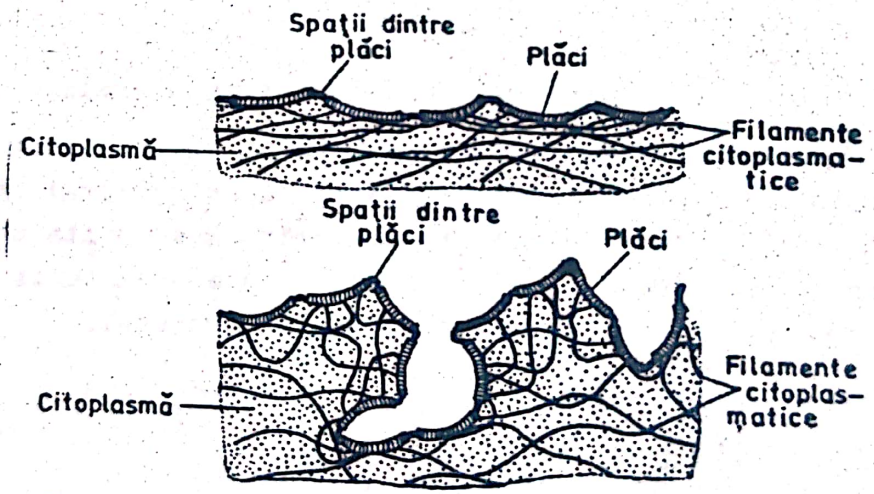

Fig.223. Diagrama plasmalemei luminale a unei celule superficiale (sus - vezică destinsă; jos - vezică contractată).

Mucoasa căilor excretorii nu conţine glande adevărate, ci doar celule mucosecretorii izolate, la nivelul unor falduri ale epiteliului.

Ţesutul conjunctiv submucos este abundent şi conţine fibre elastice şi mici noduli limfoizi. Stratul muscular al căilor urinare nu este bine delimitat, fiind asociat cu abundent ţesut conjunc-

tiv. La nivelul ureterelor, în 2/3 superioare musculatura este dispusă în două straturi : intern longitudinal şi extern circular (invers faţă de tubul digestiv). La nivelul calicelor stratul circular este mai bine dezvoltat.

In 1/3 inferioară ureterele prezintă trei pături musculare, stratul superficial avînd dispoziţie longitudinală (Fig.224).

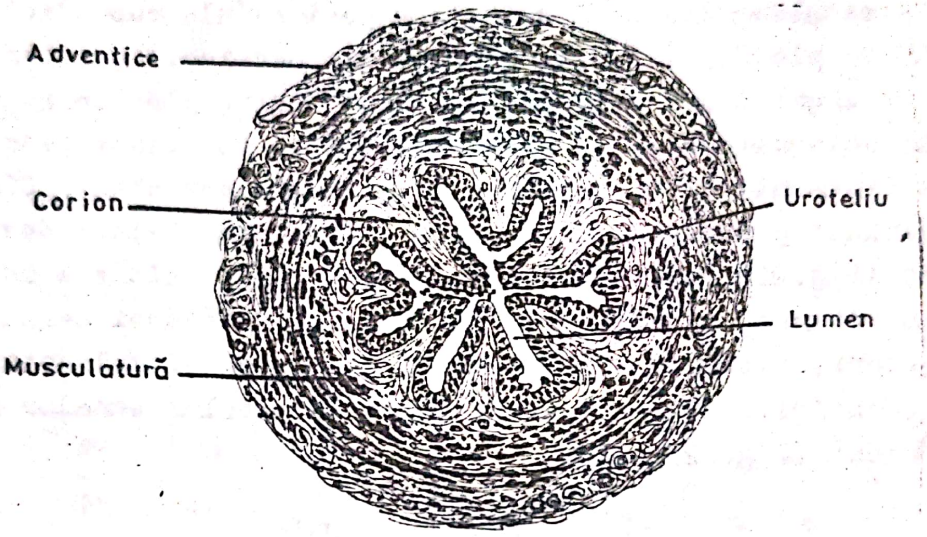

Fig.224. Secţiune transversală prin ureter.

Ureterele sînt împlîntate oblic în vezica urinară, la locul de deschidere pătura circulară formînd un adevărat sfincter.

Urina este trecută în vezica urinară datorită unor mişcări de contracţie sub formă de undă; contracţia musculaturii longitudinale servind şi la deschiderea orificiului ureteral.

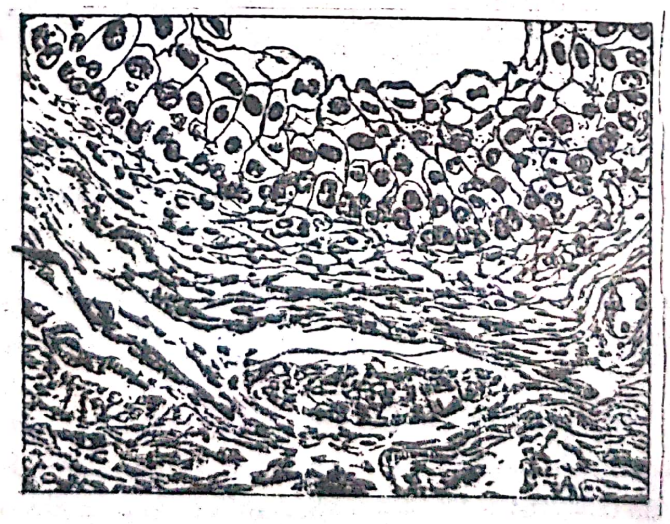

Fig.225. Secţiune prin peretele vezicii urinare.

Vezica urinară prezintă stratul muscular mijlociu cu dispoziţie circulară mai dezvoltat.

Adventicea este formată din ţesut fibroelastic (Fig.225).

Uretra pleacă din vezica urinară şi conduce urina la exterior. La sexul masculin ea prezintă trei segmente : uretra prostatică, membranoasă (pelvină) şi spongioasă (penianâ). Pe toată întinderea ei uretra este căptuşită de o mucoasă formată dintr-un epiteliu de tranziţie în porţiunea prostatică şi de un epiteliu cilindric stratificat sau pseudostratificat, în rest, ce devine stratificat pavimentos în porţiunea terminală. In această ultimă porţiune printre celulele epiteliale apar şi celule mucoase.

Ţesutul conjunctiv subepitelial este bogat în fibre elastice, fascicule de fibre musculare netede, în porţiunea membranoasă se adaugă şi fibre musculare striate. La suprafaţa epiteliului se observă invaginări denumite lacunele lui Morgagni în care se deschid glandele tubulare ale lui Littré. Se mai găsesc şi glande intraepiteliale (Fig.226).

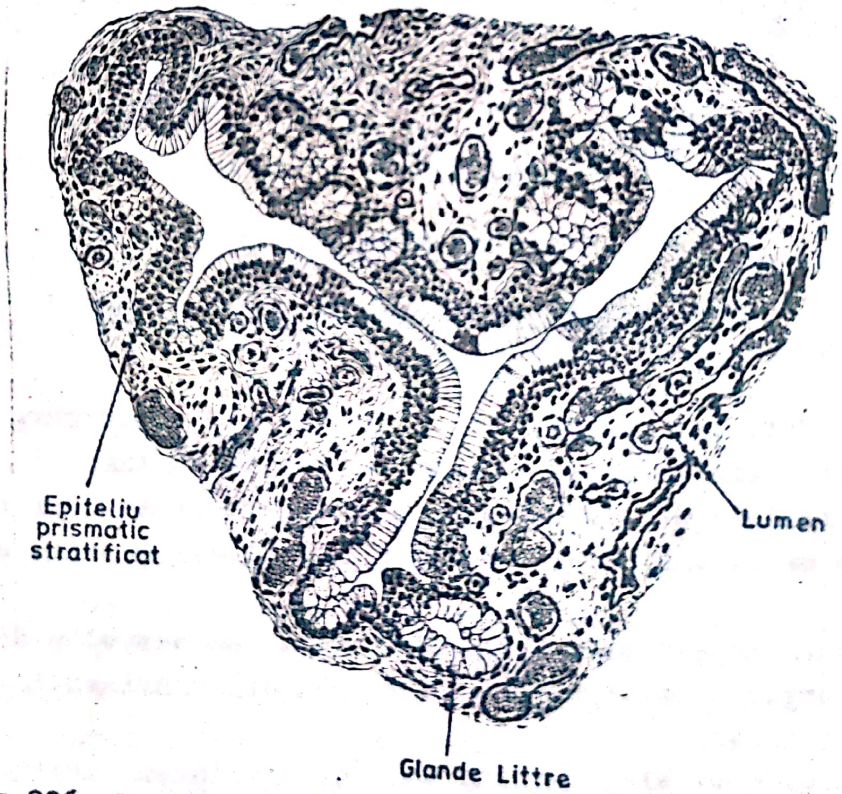

Fig.226. Secţiune prin uretra masculină.

Uretra feminină prezintă în porţiunea iniţială un epiteliu de tranziţie, urmat de un epiteliu stratificat prizmatic, apoi pseudostratificat cilindric şi în final stratificat pavimentos. Corio-

nul este lax şi conţine un bogat plex venos. La suprafaţa mucoasei se observă grupe de celule glandulare secretorii şi celule mucoase. Tunica musculară conţine un strat intern de fibre musculare netede longitudinale şi un strat extern circular la care se adaugă spre orificiul extern şi fibre musculare striate (Fig.227)

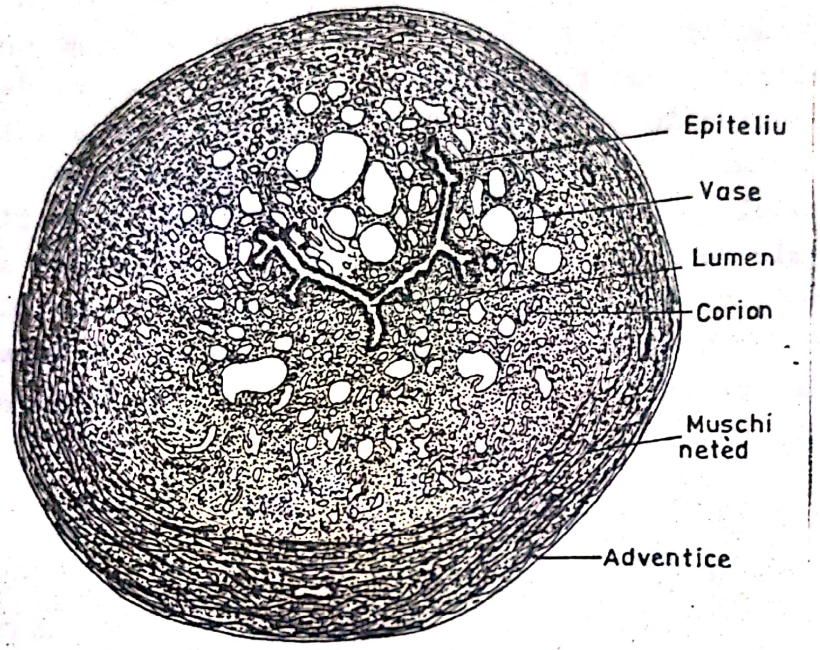

Fig.227. Secţiune prin uretra feminină.

Dezvoltarea ontogenetică a aparatului excretor

In formarea rinichiului la vertebrate se parcurg în filogenie şi ontogenie trei stadii care se succed în timp şi în spaţiu, fiind reprezentate de : pronefros, mezonefros şi metanefros.

La om şi mamifere, rinichiul funcţional provine din metanefros.

Toate aceste trei forme de rinichi se dezvoltă din nefrotom, acea porţiune intermediară de mezoblast, cuprinsă între somite şi plăcile laterale.

Ca şi somitele, nefrotoamele din regiunea cervicală şi dorso-lombară se metamerizează, iar într-un stadiu ulterior se separă de somite rămînînd în contact numai cu peretele celomului.

Nefrotoamele din regiunea sacrală nu se mai segmentează, ele rămîn individualizate şi vor evolua într-un masiv de celule de origine mezodermică ce vor constitui <u>ţesutul metanefrogen</u> care va

constitui originea componentei secretorii a rinichiului definitiv la om (mamifere), păsări şi reptile.

Nefrotoamele din regiunea cervicală care sînt în număr de 7 la om, vor evolua separat şi vor da naştere rinichiului cefalic sau pronefrosul care-l întîlnim la toate vertebratele în perioada embrionară.

Fiecare nefrotom va da naştere pe rînd unor cordoane pline care cresc şi se tubulizează. Acesta este tubul urinar pronefrotic cu dispoziţie net segmentară. Extremitatea externă a fiecărui tub pronefrotic se curbează apoi în direcţie caudală. Extremităţile lor terminale se vor suda şi vor constitui la început un cordon celular plin, apoi se va tubuliza şi va constitui canalul lui Wolff. Acest canal se alungeşte şi la sfîrşitul săptămînii a 4-a se va deschide în cloacă.

Canalul lui Wolff odată format, tubii pronefrotici regresează, iar nefrotoamele următoare din regiunea dorso-lombară îşi încep evoluţia pentru edificarea mezonefrosului. Totodată se admite că unul din primele nefrotoame îşi păstrează conexiunea primară cu cavitatea celomică şi ar da naştere la canalul Müller. In general se poate spune că pronefrosul dispare şi nu persistă decît canalul lui Wolff.

Mezonefrosul se dezvoltă pe seama nefrotoamelor din regiunea dorso-lombară. Fiecare nefrotom al acestei regiuni va evolua într-un tub mezonefrotic care se va deschide prin extremitatea sa externă în canalul lui Wolff. Cealaltă ramură se dilată şi va fi deprimată de pătrunderea unei ramure arteriolare ce se va capilariza formînd astfel un glomerul. Intr-un stadiu mai avansat restul tubului se alungeşte şi devine flexuos. Tubii mezonefrotici ocupă o mare parte a peretelui dorsal al cavităţii abdominale de fiecare parte a inserţiei mezenterului şi vor constitui în ansamblu - corpul lui Wolff care este acoperit de epiteliu celomic. Pe faţa internă şi mijlocie, acest epiteliu se îngroaşă pentru a constitui creasta germinativă (mugurele gonadei).

La sfîrşitul lunii a 2-a, mezonefrosul începe să regreseze afară de acei tubi care rămîn în conexiune cu gonadele.Tubii mezonefrotici vor da naştere la conurile eferente (căi spermatice extratesticulare); conexiunile care se stabilesc cu gonada feminină nu sînt funcţionale, ele regresează constituind organul lui Rosenmüller.

Metanefrosul (rinichiul definitiv) îşi începe evoluţia la începutul lunii a 2-a în regiunea lombară.

El se dezvoltă pe baza a doi muguri: 1) mezoblastul nefrotomial al regiunii sacrale care nu se mai segmentează şi va evolua într-un masiv de celule mezodermice ce vor constitui ţesutul metanefrogen, originea componentei secretorii a rinichiului; 2) diverticolul ureteral care provine din partea inferioară a canalului Wolff, la început sub forma unui mugure, apoi a unui diverticul recurent a cărui extremitate liberă se dirijează spre ţesutul metanefrogen cu care va veni în contact, iar prin ramificaţiile succesive şi dicotomice va da naştere la componenta excretorie (uretere, bazinet, calice, tubi colectori).

Evoluţia metanefrosului începe din momentul cînd diverticolul ureteral atinge ţesutul metanefrogen. De aici înainte evoluţia ambilor constituienţi se face paralel.

Diverticolul ureteral emite muguri care se ramifică şi stabilesc contacte cu ţesutul metanefrogen ce se fragmentează în masive celulare (grupări de celule) care vor înconjura extremităţile terminale ale acestor ultime ramificaţii. Aceste masive celulare, la început pline, îşi creează apoi cavităţi şi se transformă în vezicule care se alungesc şi devin tubi metanefrotici ce cresc, devin sinuoşi (flexuoşi) şi se deschid în ultimile ramificaţii ale diverticulului ureteral. (Dacă aceste legături nu se realizează, veziculele se lărgesc şi se formează astfel "rinichii polichişti").

Cealaltă extremitate a tubului metanefrotic se dilată într-o ampulă care în curînd va fi deprimată în contact cu o ramură arteriolară care se va capilariza şi va constitui glomerulul renal (vascular) care va fi cuprins într-o dublă foiţă tubulară. Glomerulul renal - Malpighi, conform acestei concepţii, s-ar forma printr-un proces de invaginaţie. După o altă concepţie privind evoluţia tubului metanefrotic, masivul de celule din partea proximală a tubului metanefrotic va da naştere la capilare, care apoi se vor racorda secundar la ramificaţiile arterei renale, iar o parte din ele se vor diferenţia într-o capsulă epitelială ce va înconjura capilarele şi celulele mezenchimatoase intercapilare.

Ansamblul tuturor acestor formaţiuni va constitui glomerulul lui Malpighi.

Tubii rezultaţi prin subdiviziune rămîn grupaţi regulat într-o formaţiune piramidală implîntată cu vîrful spre calice. Acest

aranjament se traduce printr-o lobulaţie pronunţată, evidentă la examenul extern al organului, fiind caracteristică rinichiului fetal. Prin proliferarea cortexului, lobulaţia dispare după naştere.

In concluzie, nefronul propriu-zis : glomerulul Malpighi, tubul contort proximal, ansa lui Henle, tubul contort distal derivă din ţesutul metanefrogen, iar căile excretorii intrarenale : tubii colectori, drepţi, papilari, cît şi căile excretorii extrarenale : calice, bazinet şi ureterele provin din diverticulul ureteral. Vezica urinară şi uretra provin din alantoidă şi sinusul uro-genital.

Rinichii prezintă o multitudine de malformaţii : ureter dublu, ureter orb, rinichi dublu, rinichi în potcoavă, agenezie renală, etc. Lipsa conexiunii nefronilor cu ramurile terminale ale mugurelui ureteral duce la apariţia rinichiului polichistic.

Scanned with OKEN Scanner

SISTEMELE DE REPRODUCERE

DEZVOLTAREA ONTOGENETICA A GONADELOR

Cele două gonade, ovarul şi testicului, se dezvoltă în regiunea corpului lui Wolff.

Intr-o primă fază epiteliul celomic, care acoperă faţa antero-internă a corpului Wolff, proliferează şi formează epiteliul germinativ. Concomitent cu epiteliul proliferează şi mezenchimul subjacent, determinînd la suprafaţa mezonefrosului o proeminenţă liniară care bombează în cavitatea peritoneală, denumită creasta germinativă a lui Waldayer.

Elementele sexuale, gonociţii primordiali, iau nagtere în endoblastul veziculei viteline (ombilicale) şi al alantoidei, de unde vor migra către mugurii de gonadă. Ajunse în creasta germinativă, gonocitele primordiale vor determina o proliferare activă a epiteliului celomic de la acest nivel, ce va avea drept rezultat formarea unor cordoane care vor pătrunde în mezenchimul subjacent.

Dacă gonada va evolua către testicul, cordoanele sexuale, care antrenează cu ele toate gonocitele primordiale, se desprind de epiteliul celomic, pierzînd orice legătură cu acesta. Intre cordoanele sexuale şi epiteliul celomic de suprafaţă se interpune o pătură de mezenchim care va deveni mai tîrziu albugineea testicului.

Epiteliul celomic superficial, lipsit de gonocitele primordiale migrate în cordoanele sexuale, îşi încetează activitatea proliferativă şi se aplatizează, devenind ulterior mezoteliul seroasei vaginale a testicului.

Cordoanele sexuale prin proliferări active cresc în dimensiuni, se cutează, cutele se suprapun unele peste altele, iar prin apariţia unui lumen se transformă în tubi seminiferi (seminali).

Incepînd de la pubertate gonocitele primordiale vor evolua spre elementele seminale (spermatozoizi), iar celulele epiteliale celomice vor forma celulele Sertoli. Din mezenchimul dintre tubii seminiferi vor rezulta celulele glandei interstiţiale.

Formarea conductelor spermatice. Cordoanele sexuale continuă să crească şi să se dezvolte în profunzime, înaintează spre mezonefros, unde intră în legătură cu o parte din tubii acestuia şi formează rete testis (reţeaua lui Haller) şi conurile eferente. Din canalul lui Wolff se va diferenţia epididimul, canalul deferent, ve-

zicula seminală şi canalul ejaculator. Prostata va rezulta din porţiunea terminală a canalului Wolff încorporată în sinusul uro-genital. De aici căile genitale masculine sînt comune cu cele urinare.

Evoluţia ontogenetică a gonadei femenine (ovarului)

Prima fază a dezvoltării gonadei femenine este comună cu gonada masculină.

După colonizarea crestelor germinale de către celulele germinale primordiale sau gonocitele primare, fenomen care are loc în săptămîna a 5-a, apare o primă proliferare cu aspect cordonal, din care rezultă cordoanele sexuale primare. Gonocitele primare se înconjoară de celule epiteliale turtite, provenite fie din epiteliul germinativ, fie din celulele mezenchimului subjacent, fie din ambele.

Apoi aceste cordoane sexuale primare se detaşează de epiteliul germinativ, involuiază şi dispar, persistînd după naştere sub formă de rete ovarii, în hilul ovarului.

Urmează al doilea puseu proliferativ, din care vor rezulta cordoane epiteliale masive, denumite cordoanele lui Valentin şi Pflüger (secundare). Curînd prin proliferarea mezenchimului cordoanele sexuale secundare sînt fragmentate în grupări celulare ce conţin în interior gonocitele secundare, înconjurate de celule epiteliale turtite.

După o fază de proliferare mitotică, începînd din luna a 2-a de viaţă intrauterină gonocitele secundare devin ovogonii sau ovule primare.

Procesul de multiplicare mitotică continuă pînă în luna a 6-a de viaţă intrauterină, o parte din ovogonii vor deveni ovocite primare, altele vor degenera. La naştere ovogoniile dispar complet, elementul germinativ fiind reprezentat numai de ovocitele primare, care se vor înconjura de un rînd de celule foliculare şi vor forma foliculii primordiali. Atît ovogoniile cît şi ovocitele primare sînt celule diploide. Procesul de formare a gameţilor femenini maturi (ovulul matur) continuă prin două diviziuni de maturaţie, prin care rezultă o celulă haploidă. Acest proces începe în viaţa embrionară şi se termină la menopauză.

Căile genitale femenine se formează din canalele Müller. Partea lor superioară constituie trompele uterine, prin unirea mediană a părţilor inferioare rezultă uterul şi vaginul.

APARATUL DE REPRODUCERE FEMENIN

Aparatul de reproducere femenin cuprinde ovarele, trompele (oviductele sau salpingele), uterul, vaginul şi organele genitale externe. Deşi nu face parte din organele genitale, glanda mamară este inclusă în aparatul de reproducere, fiind una din glandele importante în alăptare.

OVARELE

Ovarele sînt sediul de formare a celulelor sexuale feminine, prezentînd totodată şi o secreţie endocrină la nivelul unor formaţiuni specializate.

Sînt organe perechi, ovoidale, uşor turtite, de 4 cm. lungime, 2 cm. lăţime şi 1 cm. grosime, suprafaţa fiind neregulată, datorită atît proeminenţei foliculilor maturi cît şi unor depresiuni liniare ce reprezintă cicatricile post ovulatorii. Prezintă pe o margine un hil şi sînt ataşate prin mezoovarium la ligamentele largi. La nivelul hilului ţesutul conjunctivo-vascular al mezoovariului se continuă cu stroma ovariană, în timp ce peritoneul se opreşte, fiind înlocuit printr-un strat de celule cuboidale, denumit impropriu epiteliul germinal, ce acoperă suprafaţa ovarelor. Acest epiteliu este separat prin intermediul unei membrane bazale de stratul de ţesut conjunctiv dens subjacent, numit tunica albuginee, ce creşte în densitate cu vîrsta. Pe secţiune ovarul prezintă o zonă mai groasă periferică - corticala (cortexul) şi o zonă internă - medulara (zona vasculară) ce se continuă cu mezoovarul. Limita dintre aceste două zone nu este bine distinctă (Fig.228).

Medulara este formată din ţesut conjunctiv lax, ce conţine numeroase vase sanguine mari, vase limfatice şi nervi ca şi cîteva fascicule de fibre musculare netede.

Corticala este constituită dintr-o stromă celulară compactă, ce conţine parenchimul alcătuit din foliculii ovarieni. Stroma este reprezentată printr-o reţea de fibre de reticulină şi prin celule fuziforme, ce prezintă atît caractere de fibroblaste, cît şi de celule musculare netede, şi contribuie la dezvoltarea tecii foliculilor. Ţesutul elastic este redus, prezent numai în pereţii vaselor. Atît celulele cît şi fibrele sînt dispuse dezordonat, realizînd aspecte particulare, de vîrtejuri.

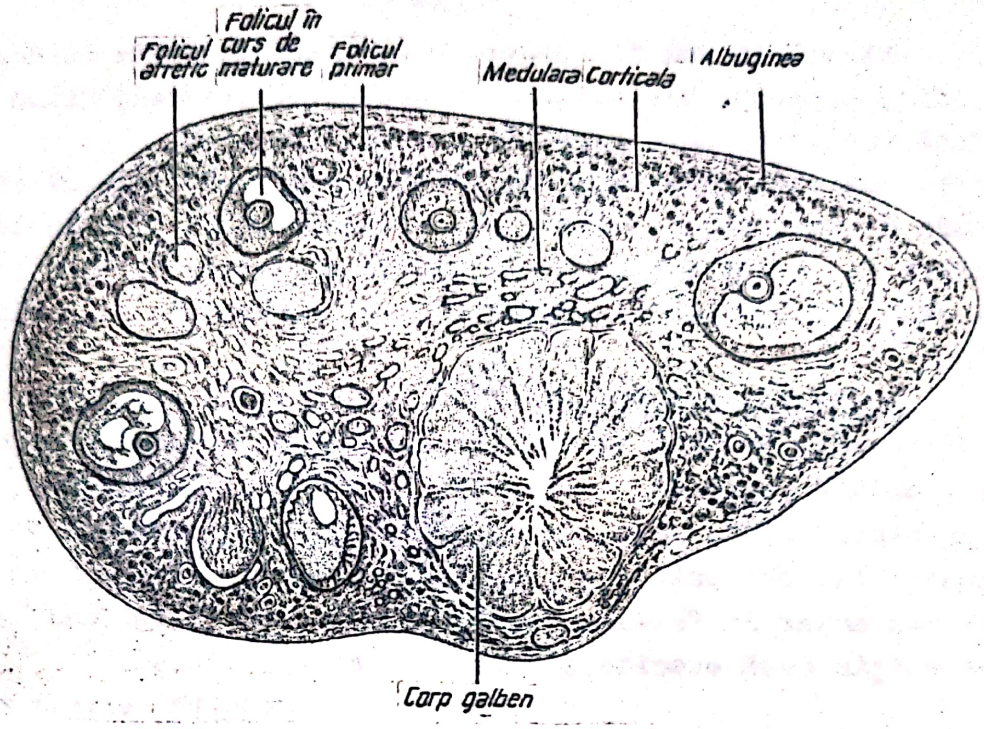

Fig.228. Schema structurii generale a unui ovar.

Foliculii ovarieni apar în număr de 400.000 la o femeie tînără adultă; din aceştia, aproape 1000 sînt eliminaţi prin ovulaţie în timpul perioadei de activitate reproductivă, ceilalţi degenerează şi devin atrezici. Numărul lor descreşte progresiv cu vîrsta, la menopauză apar foarte puţini, putînd persista şi după aceea.

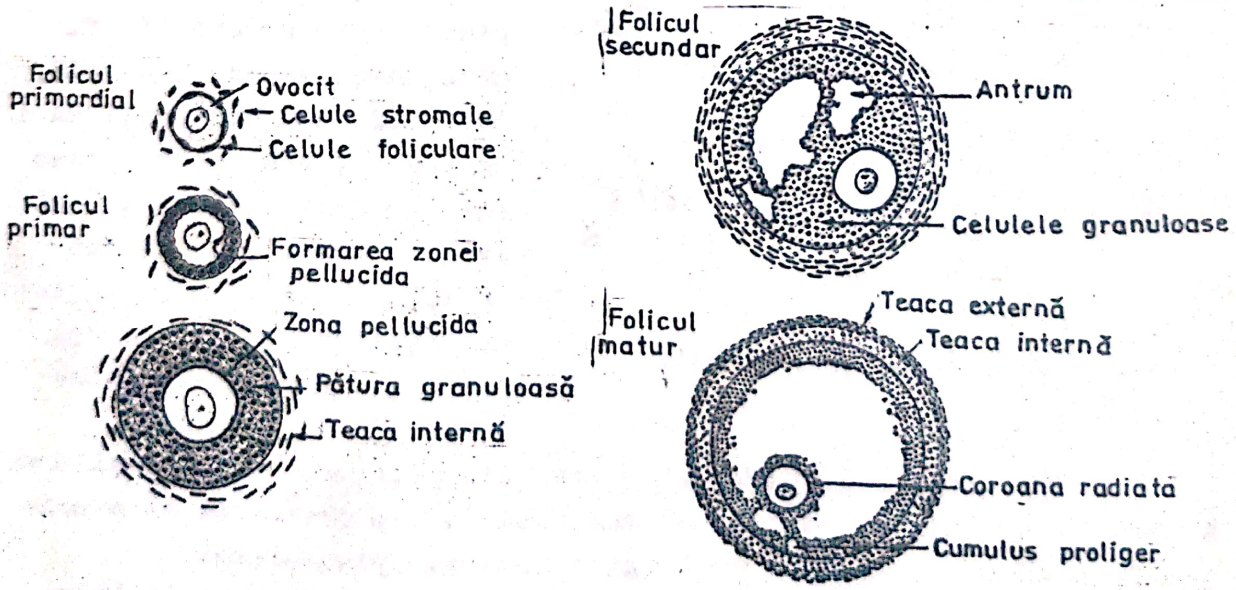

Fig.229. Schema stadiilor evolutive ale unui folicul.

Foliculii pot fi observaţi în toate stadiile de dezvoltare (Fig.229), aspectul histologic al corticalei ovariene fiind variabil după vîrstă şi după perioada ciclului ovarian.

Inaintea pubertăţii se găsesc numai foliculi primordiali. Perioada de maturitate sexuală este caracterizată prin prezenţa foliculilor în evoluţie sau involuţie, ca şi a structurilor rezultate din aceste procese (corpi galbeni, corpi gestativi, foliculi atrezici).

Foliculii primordiali (Fig.230) apar în special la periferia corticalei, imediat sub tunica albuginee. Ei conţin un ovocit primar, celulă diploidă, înconjurat de 7-10 celule turtite, dispuse într-un singur rînd, celulele foliculare, fiind separaţi de ţesutul conjunctiv din jur prin membrana lui Slaviansky. Rareori în ovarele fetale sau chiar la femeile tinere se pot observa foliculi primordiali ce conţin două ovocite sau ovocite cu doi nuclei.

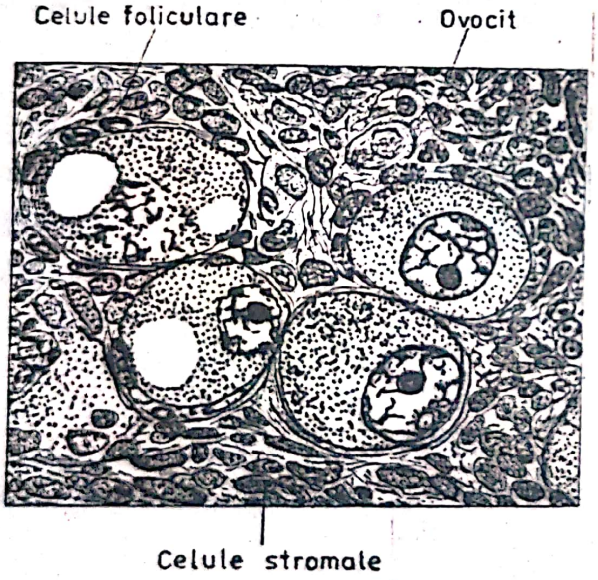

Fig.230. Foliculi primordiali.

Ovocitul este o celulă sferică de 40 microni diametru, ce conţine un nucleu mare palid, situat excentric, cu un nucleol mare. Membrana nucleară prezintă pori largi, cu anuli şi din loc în loc buzunărage lamelare. Citoplasma este abundentă, fin granulară, intens bazofilă, datorită unei cantităţi mari de A.R.N., prezent mai ales în ribozomii liberi; ea mai conţine numeroase mitocondrii, un reticul endoplasmatic neted dezvoltat, ca şi numeroşi corpi multiveziculari.

Celulele foliculare sînt mici, turtite, cu nucleu fuziform, palid, neregulat, ce stabilesc joncţiuni de tip desmozomi cu ovocitul prin intermediul unor prelungiri late ale plasmalemei.

Foliculii primari (Fig.231) reprezintă foliculii la începutul dezvoltării lor. Tranziţia de la foliculul primordial inactiv spre foliculul primar intervine după pubertate şi implică modifică-

ri ale ovocitului, ale celulelor foliculare şi ale ţesutului conjunctiv de vecinătate.

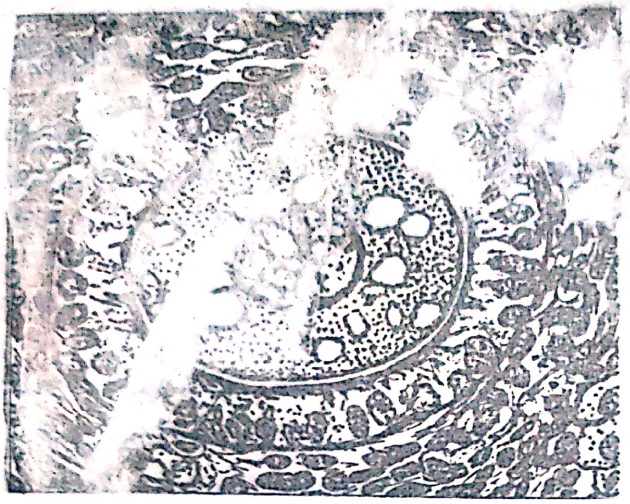

Fig.251. Structura unui folicul primar.

Ovocitul primar, imatur îşi măreşte diametrul pînă la 100 microni şi prezintă modificări în distribuţia organitelor : complexul Golgi se multiplică, reticulul endoplasmatic neted, ribozomii liberi ca şi corpii multiveziculari apar sporite. Se mai identifică incluziuni lipidice şi pigmentare (pigment lipocrom).

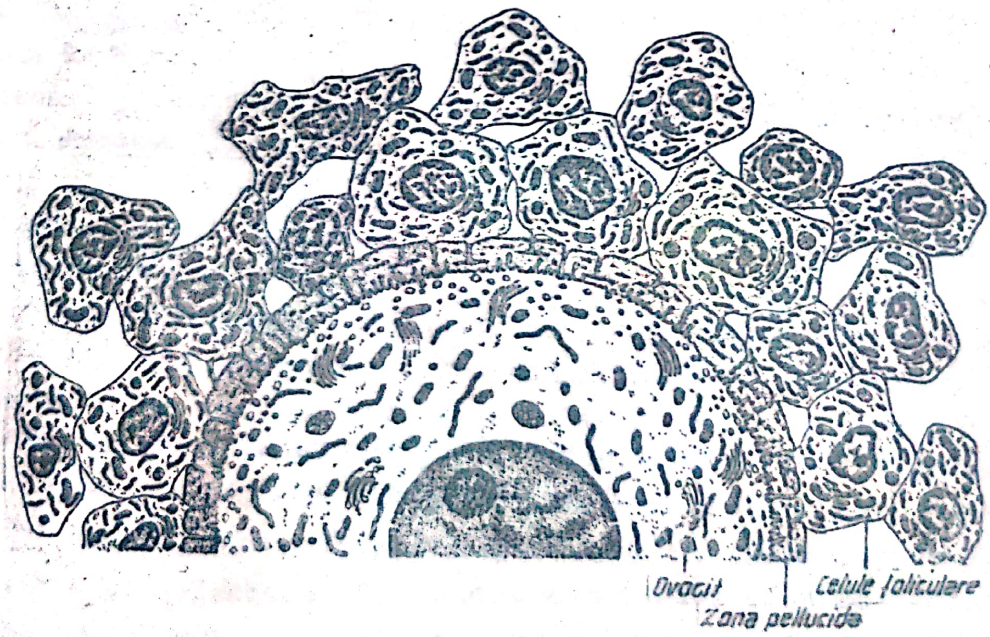

Fig.252. Schema ultrastructurii ovocitului, a zonei pellucida şi a unor celule foliculare.

Suprafaţa ovocitului este acoperită de numeroase microvilozităţi, scurte şi egale. Intre ovocit şi celulele foliculare apare o zonă mai refringentă, intens acidofilă : zona pellucida, ce devine evidentă în jurul ovocitelor ce depăşesc 50 microni diametru (Fig.232). Ea este formată dintr-o glicoproteină neutră, cu structură de gel, fiind elaborată de celulele foliculare, proces la care se pare că ar participa şi ovocitul.

Celulele foliculare turtite devin la început cuboidale, apoi cilindrice şi prin procese active de diviziune se multiplică; aceste celule sînt denumite celulele granuloase. Deoarece proliferarea este mai activă pe o parte a ovocitului, foliculul devine ovoid, iar ovocitul este situat excentric. Celulele granuloase prezintă organite comune foarte dezvoltate, incluziuni lipidice şi numeroase granule P.A.S. pozitive, iar plasmalema lor emite microvilozităţi, care se întrepătrund cu acelea ale ovocitului.

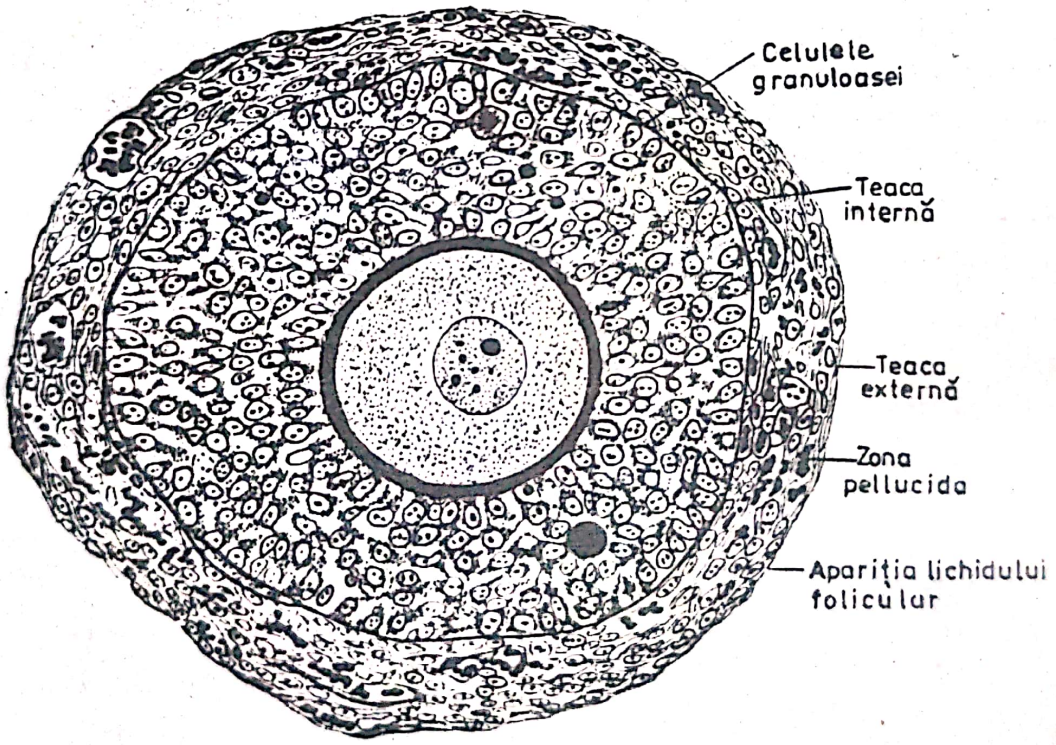

Fig.233. Structura unui folicul primar evoluînd spre stadiul de folicul secundar.

Concomitent cu proliferarea celulelor granuloase, în jurul foliculilor se dezvoltă un strat de celule stromale, ce formează teaca foliculului, ce este separată de celulele granuloase printr-o

membrană vitroasă. Această teacă la rîndul ei se diferenţiază într-un strat intern, bogat vascularizat, cu numeroase celule stromale secretorii, cu aspect epitelioid, teaca internă şi un strat extern fibros, cu celule fuziforme, ce se continuă cu stroma din jur, teaca externă (Fig.233).

Foliculii secundari (foliculii antrali, foliculii cavitari) cînd ajung la diametrul de 100 microni, încep să prezinte între celulele granuloase mici spaţii pline cu un lichid, lichidul folicular, ce apoi confluiază şi formează o singură cavitate denumită antru (cavitatea foliculară). O parte din celulele foliculare înconjoară ovocitul, formînd o mică grămadă conică - cumulus ooforus sau discul proliger. In foliculii cavitari mari, celulele discului proliger, ce vin în contact cu zona pellucida, devin cilindrice şi se dispun radiar, constituind corona radiată. Ovocitul împreună cu celulele ce-l înconjoară proemină în cavitatea antrală.

Restul celulelor foliculare prezintă între ele o serie de mici cavităţi de 30-50 microni, care conţin un material dens, intens P.A.S. pozitiv, ce pare să reprezinte produsul de secreţie al celulelor foliculare. Aceste cavităţi constituie corpii lui Call - Exner. Celulele foliculare apar alungite sau stelate, prezintă microvilozităţi şi sînt conectate între ele prin desmozomi. Prezenţa unor organite citoplasmatice bine dezvoltate traduce rolul acestor celule în furnizarea de material nutritiv pentru ovocit, cît şi în procesul de secretare a lichidului folicular şi a zonei pellucida. S-a demonstrat de asemenea intervenţia lor în secreţia de estrogeni.

Folicului matur (folicului de Graaf, gametogen sau terţiar) (Fig.234) este deplin constituit între a 10-a - a 14-a zi de la începutul ciclului; creşterea lui fiind dependentă de hormonul foliculino-stimulator (FSH) al hipofizei anterioare. El apare ca o veziculă mare (vezicula germinală), ce ocupă toată grosimea corticalei ovariene şi proemină pe suprafaţa liberă a ovarului, într-o zonă denumită stigma, în care atît albuginea cît şi teaca foliculului sînt mult subţiate. Cavitatea antrală este mare, destinsă de lichid, fiind limitată de celulele granuloase, care apar reduse la 2-3 rînduri, datorită scăderii activităţii mitotice. Conexiunea ovocitului cu celulele granuloase din jur este treptat diminuată datorită apariţiei de lichid în spaţiile intercelulare. Ovulul atinge deplina sa dezvoltare, are 200 microni diametru, nucleul este veziculos, situat excentric, iar organitele citoplasmatice ajun-

se în stadiul final de diferenţiere. El este înconjurat de o zonă pellucidă groasă şi o coroană radiată evidentă, care persistă chiar şi după ovulaţie. Teaca foliculului atinge în această perioadă maximum de desvoltare. Teaca internă este formată din celule fusiforme sau poliedrice, cu nuclei ovalari şi incluzii lipidice, ce sînt implicate în elaborarea estrogenilor (foliculinei).

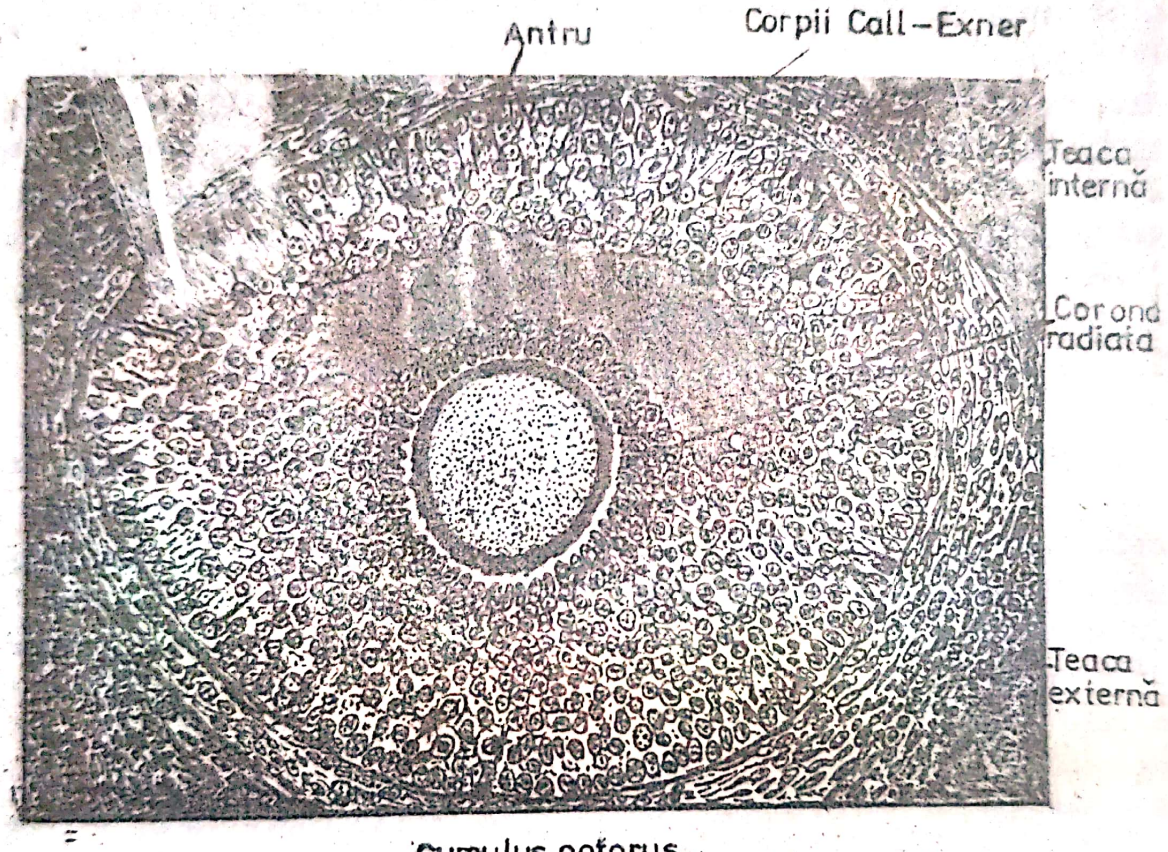

Fig.234. Structura unui folicul în a 10-a zi de evoluţie.

Recent s-a mai descris un alt tip de celulă, cu nucleu mic, hipercrom şi citoplasma eozinofilă, denumit celula K, deoarece ar prezenta un conţinut crescut de ceteosteroizi. Celulele K apar în stadiul premergător ovulaţiei şi ar elabora progesteronul. Teaca internă conţine un bogat plex capilar.

Teaca externă nu prezintă o demarcaţie netă faţă de cea internă. Ea constă din fibre colagene şi din celule fusiforme cu dispoziţie concentrică, ce nu par să prezinte o activitate secretorie. Printre acestea se găsesc şi celule musculare netede, ce ar contribui probabil prin contracţia lor la creşterea presiunii in-

trafoliculare, dar care intervin cu siguranţă în colabarea postovulatorie a foliculului (Fig.235).

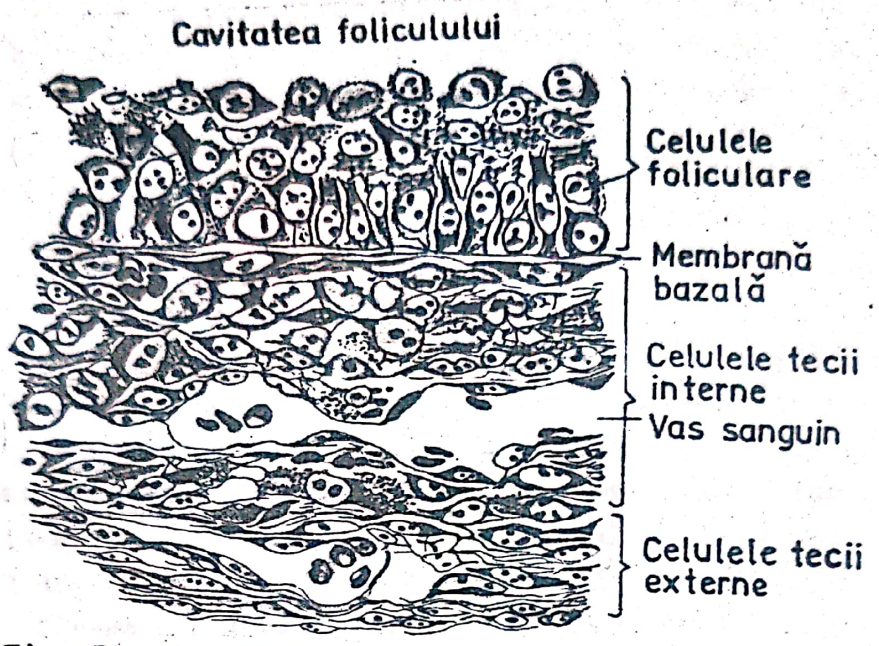

Fig.235. Detaliul structurii tecilor foliculului matur.

Ovulaţia reprezintă procesul complex, neuroendocrin, prin care foliculul se rupe şi eliberează ovulul. Pe măsură ce foliculul ajunge matur dimensiunile lui devin tot mai mari datorită acumulării de lichid folicular, cu creşterea presiunii intrafoliculare : tumefierea preovulatorie. Foliculul, care este acoperit de o zonă subţire de cortex, se rupe - fenomen denumit dehiscenţa foliculului, lichidul împreună cu ovulul, înconjurat de corona radiată, este eliminat în cavitatea peritoneală. Se admite că dehiscenţa este favorizată şi de participarea unei enzime proteolitice, prezente în lichidul folicular. De obicei un singur ovul este eliberat, rareori două sau mai multe. Ovulul astfel eliberat este apt de a fi fertilizat timp de 24 de ore. Ovulaţia survine la intervale de aproximativ 28 zile.

Ovulul eliberat reprezintă un ovocit secundar, haploid, incomplet maturizat.

Ovogeneza este procesul de formare a gameţilor femenini, ce începe în viaţa embrionară şi se termină la menopauză. Ovogonia sau ovulul primar ce conţine numărul diploid de cromozomi se divide mitotic şi produce ovocitele primare. Acest proces are loc în ovarul fetal până în luna a 6-a. Urmează perioada de creştere maturati-

vă ce ţine pînă la ovulaţie, în care se produc două diviziuni de maturaţie, prin care cromozomii sînt reduşi la numărul haploid. Prima maturaţie are o durată extrem de lungă, începe din viaţa fetală şi se termină imediat înaintea ovulaţiei, rezultînd două celule inegale, ovocitul secundar şi primul globul polar, ce conţin un număr haploid de cromozomi. După ovulaţie, în momentul sau după pătrunderea spermatozoidului, în cazul fertilizării, se produce şi cea de-a doua diviziune de maturaţie, din care rezultă din nou două celule inegale, ovulul matur haploid şi cel de-al doilea globul polar. Globulele polare degenerează, evoluţia ovocitului fiind în continuare dependentă de intervenţia sau absenţa fertilizării.

Ovocitul expulzat este aspirat în cavitatea trompei, unde urmează să fie fertilizat. Prin pătrunderea spermatozoidului, celulele coroanei radiate se dispersează datorită depolimerizării substanţei intercelulare de către enzimele eliberate de acrozomii spermatozoidului. Apoi capul spermatozoidului străbate zona pellucida, ajunge în spaţiul vitelin, cele două membrane fuzează şi spermatozoidul pătrunde în ovul, concomitent cu cea de-a doua diviziune de maturaţie. Cei doi nuclei (al spermatozoidului şi al ovulului) se unesc şi restabilesc setul diploid de cromozomi.

Dacă ovulul nu este fertilizat, se fragmentează gradat şi este absorbit sau fagocitat.

Ovulaţia depinde de stabilirea unor relaţii complexe între hipotalamus, hipofiză şi ovar (Fig.256). Hormonii gonadotropi de eliberare (FSH/LH - RH) transportaţi de la hipotalamus la hipofiza anterioară stimulează sinteza şi eliberarea hormonilor tropi foliculino-stimulant (FSH) şi luteino-stimulant (LH) în circulaţia generală. Rezultă creşterea şi maturarea foliculului în ovar. Prezenţa LH-ului declanşează secreţia de estrogeni la nivelul ovarului, la început în cantităţi mici; aceştia la rîndul lor induc elaborarea de către hipofiză a LH-ului, prin intervenţia căruia secreţia oestrogenilor devine din ce în ce mai mare. In ziua a 14-a se produce dehiscenţa foliculului şi eliberarea ovulului, datorită faptului că în timp ce secreţia de LH este stimulată prin estrogeni, cea de FSH este inhibată. Se admite că alături de LH intervine şi LTH-ul (hormon luteotrop), care va influenţa formarea corpului luteinic (progestativ). Corpul luteinic va secreta progesteron şi o cantitate mică de estrogeni. Atingerea titrului maxim de progesteron în sînge în ziua a 21-a inhibă secreţia de LH şi LTH de către hipofiză.

In absenţa fertilizării, corpul galben îşi încetează activitatea, survine menstruaţia, hipotalamusul şi hipofiza îşi reiau funcţia, un nou ciclu reîncepe.

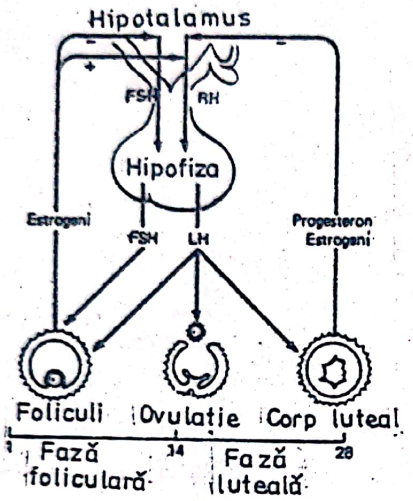

Fig.236. Relaţii hipotalamus - hipofiză - ovar.

Hormonii ovarieni induc modificări morfologice şi funcţionale ale căilor genitale (trompe, uter, col, vagin) şi ale glandei mamare, aspecte asupra cărora vom reveni.

Formarea corpului luteinic are loc în urma ovulaţiei, cînd peretele foliculului se colabează în jurul unui cheag sanguin central, rezultat prin ruperea unor vase mici.

Celulele stratului granulos se plicaturează şi, împreună cu celulele tecii interne, se încarcă cu grăsimi şi formează corpul luteinic sau corpul galben, cu semnificaţie de glandă endocrină temporară. Celulele care provin din celulele granuloase sînt mai mari, palide şi formează majoritatea corpului luteinic, cele ce provin din teaca internă sînt mai mici şi mai intens colorate şi se dispun la periferie(Fig. 237).

In coloraţiile de rutină celulele corpului luteinic prezintă un aspect vacuolar, iar la microscopul electronic conţin un reticul endoplasmatic neted dezvoltat, caracteristic pentru celulele ce sintetizează steroizi. Celulele corpului luteinic secretă progesteron (Fig.238).

Foliculul astfel transformat este invadat de capilarele tecii interne şi de elemente conjunctive, care formează o reţea reticulinică delicată în jurul fiecărei celule luteinice şi organizează fibros cheagul sanguin central.

Dacă ovulul nu este fertilizat se formează un corp luteinic menstrual, ce persistă aproximativ 14 zile, după care secreţia progesteronei încetează şi survine involuţia. Celulele luteinice se încarcă cu lipide şi apoi degenerează, devin picnotice, se acu-

mulează material hialin intercelular, rezultînd o cicatrice albă - <u>corpul albicans</u> (Fig.259). Acesta este antrenat în interiorul ovarului şi dispare treptat după cîteva luni sau ani.

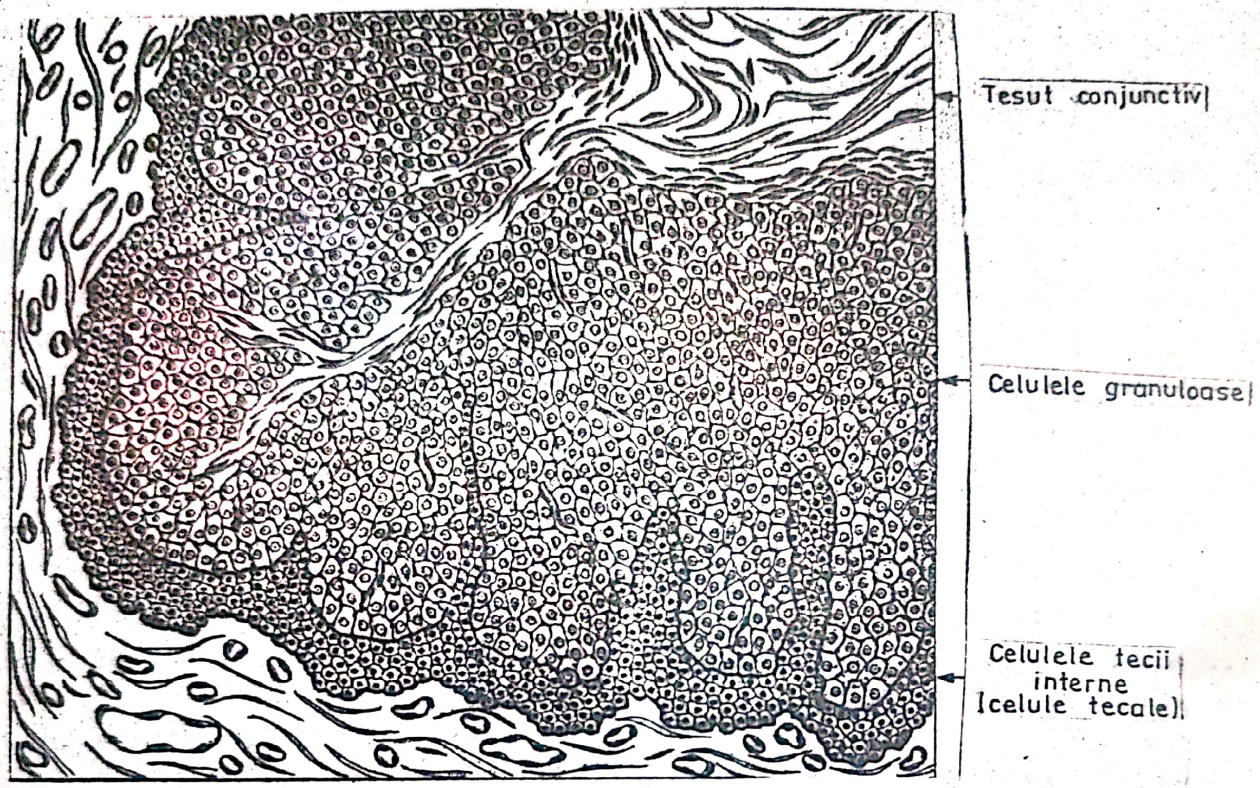

Fig.237. Structura unei porţiuni din corpul luteinic.



Fig.238. Ultrastructura unei celule luteale.

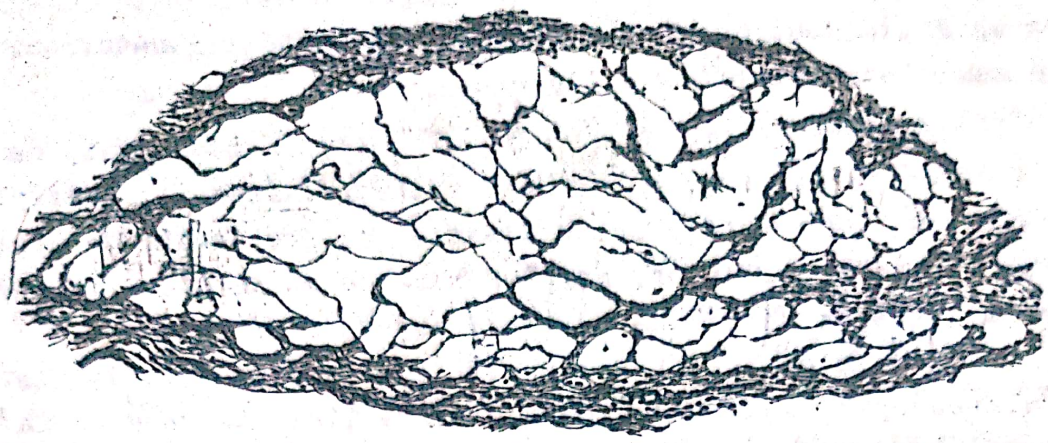

Fig.239. Corpul albicans.

Dacă ovulaţia este urmată de fertilizare, c... ...c se măreşte, devenind <u>corp luteinic de sarcină</u>, ce per... a aproximativ 6 luni, după care începe să involuieze, funcţiile sale fiind preluate de placentă. Procesul involutiv este accelerat după naştere, ducînd în final la formarea unei cicatrici similare celei rezultate din corpul luteinic menstrual (Fig.240).

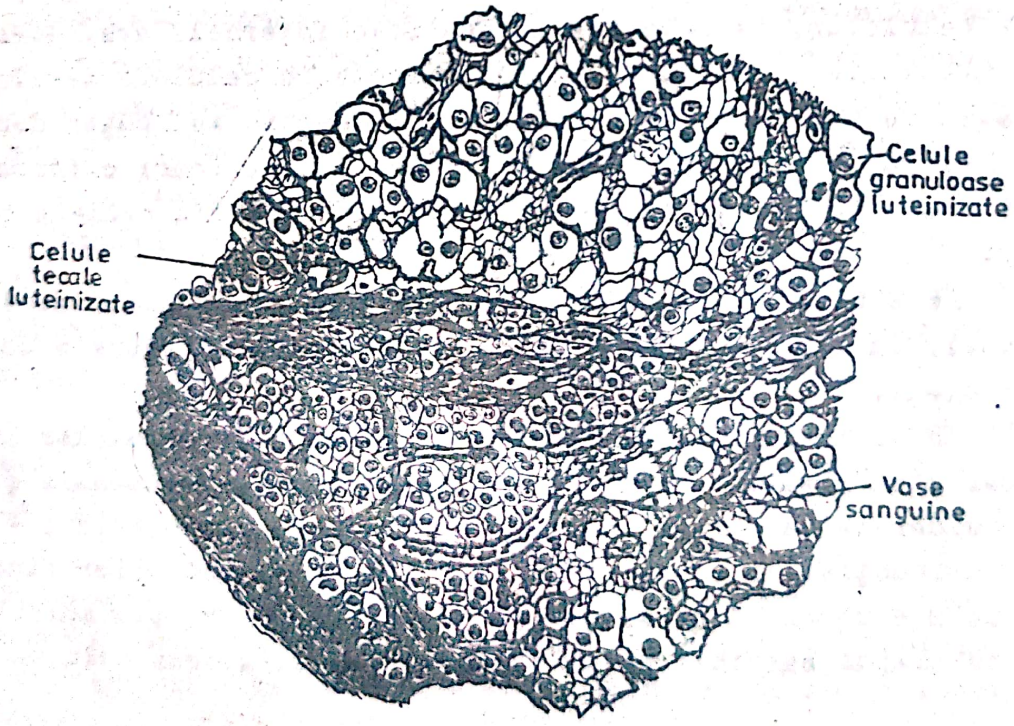

Fig.240. Structura corpului luteinic de sarcină.

Dezvoltarea corpului luteinic de sarcină este dependentă

şi de apariţia unui hormon elaborat de placentă : gonadotropina corială sau placentară.

Creşterea de volum a corpului luteinic menstrual, dar mai ales a celui de sarcină, nu se datoreşte proliferării, multiplicării celulare, care este practic absentă, ci proceselor de creştere, de hipertrofie a celulelor, care se încarcă abundent cu lipide şi lipocrom, ceea ce determină culoarea caracteristică.

Etapele dezvoltării corpului luteinic au fost studiate prin microscopia electronică care a evidenţiat, în special în corpul luteinic de sarcină, cele două populaţii celulare distincte : celulele granuloase luteinizate, mari şi clare şi celulele tecale luteinizate, mici şi întunecate. Procesul de luteinizare a celulelor granuloase se însoţeşte de o omogenizare a nucleului acestor celule, ce prezintă un nucleol proeminent, de modificări ale mitocondriilor care devin polimorfe, cu o matrice densă şi incluzii osmiofilice, de creşterea numărului incluziilor lipidice concomitent cu dezvoltarea reticulului endoplasmatic neted, de multiplicarea complexului Golgi, de creşterea lizozomilor şi a incluziilor de lipofuscină, ca şi de dezvoltarea a numeroase microvilozităţi pe suprafaţa celulelor, ce proemină în spaţiile intercelulare. Aceste ultime specializări sînt mai puţin aparente în celulele tecale luteinizate, ce conţin şi un reticul endoplasmatic mai puţin dezvoltat şi mai puţine incluzii lipidice. Aceste modificări citologice au fost urmărite în culturi de celule granuloase din ovulele preovulatorii.

Se admite că celulele luteinice granuloase elaborează progesteronul, în timp ce acelea tecale ar continua să secrete hormonii estrogeni.

In ultimile luni de sarcină în citoplasma celulelor luteinice apar mici granule dense, ce nu conţin enzime lizozomale şi sînt considerate ca loc de stocaj a unui hormon polipeptidic - relaxina, evidenţiat la acest nivel prin metoda anticorpilor fluorescenţi. Se presupune că acest hormon ar inhiba contracţia muşchiului uterin în timpul sarcinii şi ar interveni în dilatarea colului uterin.

La femeile tinere, ca şi la cele aflate în apropierea menopauzei poate surveni o sîngerare menstruală în lipsa ovulaţiei şi a formării corpului galben, aspect cunoscut drept ciclu anovulator. La nivelul endometrului apar modificări proliferative secundare ac-

ţiunii estrogenilor. Scăderea concentraţiei acestora odată cu maturarea foliculului, din care ovocitul nu este expulzat, determină, după aproximativ 28 de zile, apariţia sîngerării menstruale. Se consideră că această sîngerare ar reprezenta un răspuns întîrziat a endometrului faţă de reducerea concentraţiei de estrogeni.

La începutul fiecărui ciclu ovarian un grup de foliculi încep să se dezvolte. De obicei numai unul din ei se transformă în folicul matur, restul suferă un proces degenerativ denumit atrezie foliculară. Aproximativ 99 % din ovocitele prezente în ovar la naştere sînt destinate degenerescenţei. Reducerea stocului de ovocite începe încă din viaţa intrauterină, devine evidentă la naştere şi înaintea pubertăţii şi continuă pe o scară mai mică de-a lungul întregei perioade de activitate genitală. De aceea, orice ovar normal conţine foliculi degeneraţi.

Nu este cunoscut mecanismul prin care un singur folicul este selectat pentru a-şi desăvîrşi maturitatea şi care este semnificaţia biologică a acestui proces de degenerescenţă a marei majorităţi a foliculilor şi a acestei risipe de ovocite.

Atrezia poate surveni în orice stadiu de dezvoltare a foliculilor care conţin ovocite, chiar în cei aparent maturi, şi este mai accentuată imediat după naştere, datorită hormonilor materni, dar şi în timpul pubertăţii şi al sarcinii. Fiind un proces degenerativ, se manifestă prin încetarea mitozelor în celulele granuloase, separarea lor de membrana bazală şi moartea ovocitului.

Atrezia foliculului primar se caracterizează prin micşorarea volumului celulelor foliculare, care se separă între ele şi de ovocit, a cărui contur devine neregulat. Spaţiul rezultat prin autoliza celulelor foliculului primar este imediat ocupat de celulele stromale, fără a rămîne nici un fel de vestigiu.

La foliculul pe cale de maturare atrezia se produce într-un mod similar, dar din foliculul degenerat persistă un timp zona pellucida.

In atrezia foliculului matur procesul debutează în peretele foliculilor prin invadarea stratului granulos şi a cumulusului printr-un ţesut conjunctiv vascularizat, urmat de răspîndirea celulelor granuloase în cavitatea foliculului şi de hipertrofia tecii interne.

La început ovocitul apare normal, apoi degenerează, persistînd doar resturi de zona pellucida. Celulele tecii interne, se-

parate de epiteliu printr-o membrană vitroasă groasă, capătă un aspect epitelioid şi se încarcă cu lipide, amintind celulele corpului luteinic, fapt ce a determinat denumirea inexactă de corp luteinic atretic (Fig.241). Rezultă o cicatrice fibroasă asemănătoare corpului albicans, ceva mai mică însă, iar celulele hipertrofiate ale tecii interne, separate prin ţesut fibros, sînt răspîndite în stromă şi persistă un timp, contribuind la formarea aşa numitei glande interstiţiale a ovarului. După o perioadă de timp toate vestigiile foliculilor atrezici dispar, colagenul fiind rezorbit şi înlocuit cu stroma ovariană. Uneori însă celulele endocrine ale tecii interne persistă şi delimitează o cavitate. Rezultă foliculii atrezici chistici care îşi păstrează capacitatea de a elabora estrogeni, determinînd hiperestrogenismul manifestat în principal prin hemoragii uterine.

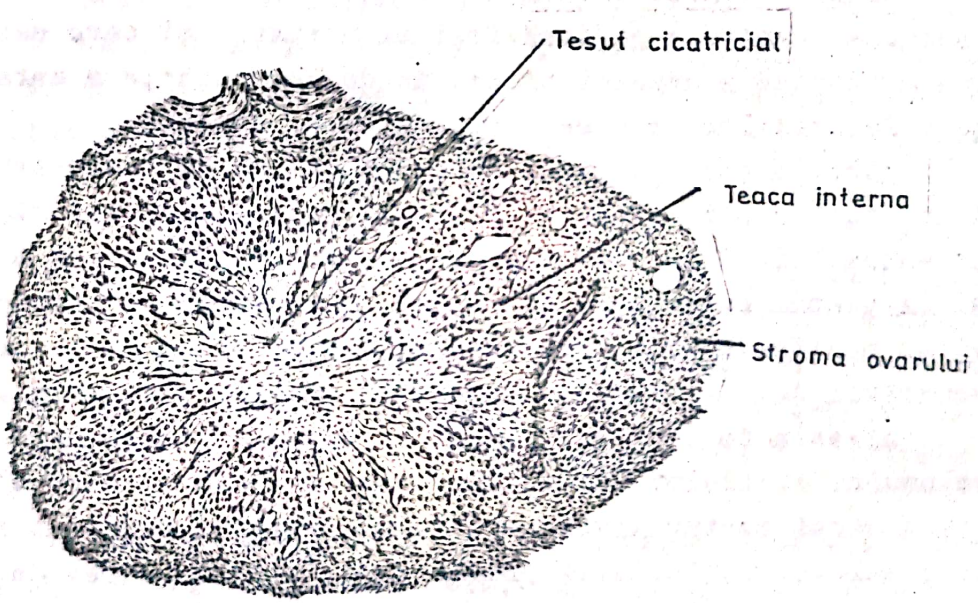

Fig.241. Folicul atretic.

Tesutul interstiţial al ovarului este format la nivelul cortexului din celule fuziforme şi dintr-o reţea de fibre de reticulină, fibrele elastice fiind prezente numai în pereţii vaselor. Celulele stromale cu potenţialităţi diferite de cele ale fibroblastelor se pot diferenţia în celule interstiţiale, iar în sarcină se pot transforma în celule deciduale. Medulara în schimb este constituită din ţesut conjunctiv lax tipic, cu fibroblaste, fibre elastice şi celule musculare netede, ce însoţesc vasele sanguine.

La unele mamifere stroma ovariană conţine cuiburi şi cor-

doane de celule interstiţiale epitelioide, bogate în lipide, asemănătoare celulelor luteinice. Aceste celule sînt implicate în elaborarea hormonilor ovarieni şi constituie glanda interstiţială a ovarului.

La om această glandă este mai puţin dezvoltată şi este mai evidentă în primul an de viaţă, cînd numărul foliculilor atrezici este cel mai mare; de aceea se şi consideră că ea ar rezulta din teaca internă hipertrofiată a acestor foliculi. Ea involuiază la pubertate, odată cu începutul ciclului menstrual şi cu dezvoltarea ciclică a corpului luteinic.

In hilul ovarului şi în mezoovarul adiacent se găseşte un grup de celule epitelioide asociate cu vasele şi cu fibrele nervoase, denumite celulele hilului, considerate similare cu celulele Leydig ale testicolului. Aceste celule sînt bogate în lipide, conţin esteri de colesterol şi lipocromi şi chiar cristali Reinke. Ele prezintă caracterele citologice şi histochimice ale unei celule endocrine secretorii. Sînt dezvoltate în sarcină şi la menopauză. Hiperplazia sau tumorile acestor celule se însoţesc de masculinizare, ceea ce sugerează că ele secretă hormoni androgeni. In ligamentul larg şi în mezoovariu a fost descris şi un ţesut similar celui suprarenalian.

Ovarul normal poate prezenta şi unele vestigii embrionare, din care unele tubulare (conductele lui Gartner), altele chistice (hidatida lui Morgagni).

Arterele ovariene pătrund în medulară, se divid într-un număr de vase spiralate, formînd apoi un plex la limita dintre corticală şi medulară. Teaca internă a foliculilor este foarte bogată în vase capilare. Venele întovărăşesc arterele. Fibrele nervoase amielinice urmează vasele sanguine, dau ramuri pentru pătura musculară şi pătrund în cortex, unde formează plexuri în jurul foliculilor şi sub epiteliul de înveliş al ovarului.

După perioada de activitate reproductivă, care durează pînă la 45-50 de ani, urmează perioada de menopauză, în care ovarul încetează să elibereze ovule şi să secrete hormoni. Ca urmare menstruaţia dispare.

Histologic ovarul prezintă iniţial o absenţă relativă a foliculilor în evoluţie ca şi a corpilor galbeni, apoi se retractă şi este constituit numai din ţesut fibros.

Producţia de hormoni sexuali încetează, la început cea de

progesteron, apoi cea de estrogeni, care poate persista un timp după instalarea menopauzei. Se admite că aceşti estrogeni ar fi produşi de către celulele tecale, care persistă un timp sub formă de celule ale glandei interstiţiale.

Se pare că există şi alte surse, extraovariene, de estrogeni.

Descreşterea producţiei de estrogeni se repercută asupra morfologiei şi funcţiei tractului genital, care devine atrofic, secreţia glandelor uterine şi cervicale diminuă, epiteliul vaginal devine subţire şi susceptibil la infecţii. Chiar şi organele genitale externe se atrofiază.

TROMPA UTERINA

Trompa uterină (trompa lui Fallope, oviductul sau salpingele) este un organ pereche, ce se întinde de la ovar pînă la uter, într-un pliu al peritoneului pe marginea liberă a ligamentului larg. Ea serveşte pentru a primi ovulul, a-i oferi un mediu adecvat pentru fertilizarea lui şi a-l transporta către uter. Are o lungime de 12-15 cm. şi 1 cm. diametru şi prezintă patru regiuni : infundibulul se deschide ca o pîlnie în cavitatea peritoneală şi prezintă numeroase franjuri, ce este urmat de ampulă, o regiune cu pereţi subţiri, ce se continuă cu un istm îngust şi subţire, urmat de porţiunea intramurală, terminală ce străbate peretele uterului. Peretele trompei se îngroaşă progresiv către uter, în timp ce lumenul se micşorează. El este constituit dintr-o mucoasă, un strat muscular şi o seroasă (Fig.242).

Mucoasa prezintă pliuri longitudinale, care în porţiunea ampulară constituie un sistem labirintic. Epiteliul este cilindric, cu zone ciliate, mai întinse la nivelul infundibulului, alternînd cu zone de celule secretorii, cu aspect cuneiform. Epiteliul este mai înalt în faza foliculară, cu predominarea celulelor ciliate, şi mai puţin înalt în faza luteinică, predominînd elementele neciliate secretorii, mucipare. In sarcină epiteliul este puţin înalt şi conţine numeroase celule secretorii.

După castrare epiteliul trompei se atrofiază rapid şi se dediferenţiază, celulele, în special cele din franjuri, îşi pierd rapid cilii. Hormonii steroizi, în special progesteronul, influenţează mişcările cililor, favorizînd astfel deplasarea ovulului.

Tesutul conjunctiv submucos constă dintr-o reţea de reti-

culină, cu numeroase celule fuziforme, dotate cu multiple potenţialităţi evolutive, transformîndu-se în celule deciduale în timpul sarcinei.

Fig.242. Secţiune prin trompa uterină.

Pătura musculară este formată din două straturi de fibre musculare netede, circular intern şi longitudinal extern, înglobate într-un ţesut conjunctiv lax. Stratul muscular creşte în grosime spre extremitatea uterină. Seroasa este reprezentată de peritoneu.

In timpul ovulaţiei trompa prezintă mişcări active, apropiind deschiderea infundibulului de suprafaţa ovarului, pentru a primi ovulul eliminat din foliculul matur.

Trompa conţine numeroase vase sanguine şi limfatice ca şi un bogat plex nervos.

UTERUL

Uterul este porţiunea care primeşte ovulul fertilizat, îl

fixează şi stabileşte relaţiile vasculare necesare dezvoltării embrionului. Are o formă de pară, un perete muscular bine dezvoltat şi conţine o cavitate mică. Dimensiunile sînt variabile în diferite condiţii fiziologice. Prezintă un corp, căruia i se descrie o porţiune fundică şi un istm, şi un col (cervixul uterin). Porţiunea colului care pătrunde în vagin este denumită portio vaginalis, pe ea se inseră mucoasa vaginală. Uterul este acoperit în mare parte de peritoneu.

Pătura musculară denumită şi miometru este formată din fascicule de fibre musculare, separate prin septuri conjunctive subţiri. Fibrele musculare sînt dispuse spiralat, formînd straturi insuficient delimitate. Stratul intern şi cel extern sînt mai subţiri şi conţin fibre musculare longitudinale şi oblice, stratul mijlociu sau vascular este cel mai bine dezvoltat, fiind format dintr-o reţea plexiformă de fibre musculare netede ce conţine vase sanguine mari, lipsite de adventice, media lor continuîndu-se cu musculatura uterină, organizare structurală ce previne hemoragiile.

Fibra musculară netedă uterină cu o lungime de 50 milimicroni ajunge în timpul sarcinei la 500 milimicroni. Se pare că creşterea de volum a uterului gravid este determinată şi de această hipertrofie a fibrelor musculare, dar şi de creşterea lor numerică (hiperplazie) datorită mitozelor ca şi transformării celulelor conjunctive tinere în celule musculare. La aceasta se adaugă şi o sporire a ţesutului conjunctiv; celulele musculare netede devenind capabile să sintetizeze colagen ca răspuns la stimularea estrogenică.

După naştere celulele musculare revin la dimensiunile lor normale, unele din ele ca şi structurile colagene şi elastice degenerează ca urmare a intervenţiei unor enzime lizozomale. Ţesutul conjunctiv dintre fibrele musculare conţine fibre colagene, fibroblaste, macrofage şi mastocite; fibrele de reticulină înconjoară celulele musculare, iar fibrele elastice sînt evidente în straturile periferice ale miometrului. Cervixul conţine în principal fibre colagene şi elastice, ca şi un număr variabil de fibre musculare netede.

Contracţiile muşchiului uterin determină în mare măsură expulzarea fătului. In afara sarcinei pot să apară contracţii dureroase în timpul menstruaţiei.

Contractilitatea uterină este micşorată prin intervenţia relaxinei şi este crescută prin oxitocină, hormon produs de neuro-

hipofiză. Prostaglandinele intervin în stimularea musculaturii uterine printr-un mecanism insuficient cunoscut deocamdată.

Menţinerea volumului normal şi a diferenţierii citologice a muşchiului uterin este dependentă de estrogenii produşi de ovar. In absenţa acestor hormoni muşchiul uterin se atrofiază.

Endometrul sau mucoasa uterină serveşte pentru implantarea oului fecundat şi pentru formarea porţiunii materne a placentei. Modificările structurale şi funcţionale ale endometrului sînt dependente de activitatea secretorie a ovarului. După extirparea ovarelor endometrul se atrofiază, iar prin administrarea de estrogeni endometrul devine edematos, celulele proliferează şi se hipertrofiază, iar activitatea lor metabolică este mult crescută.

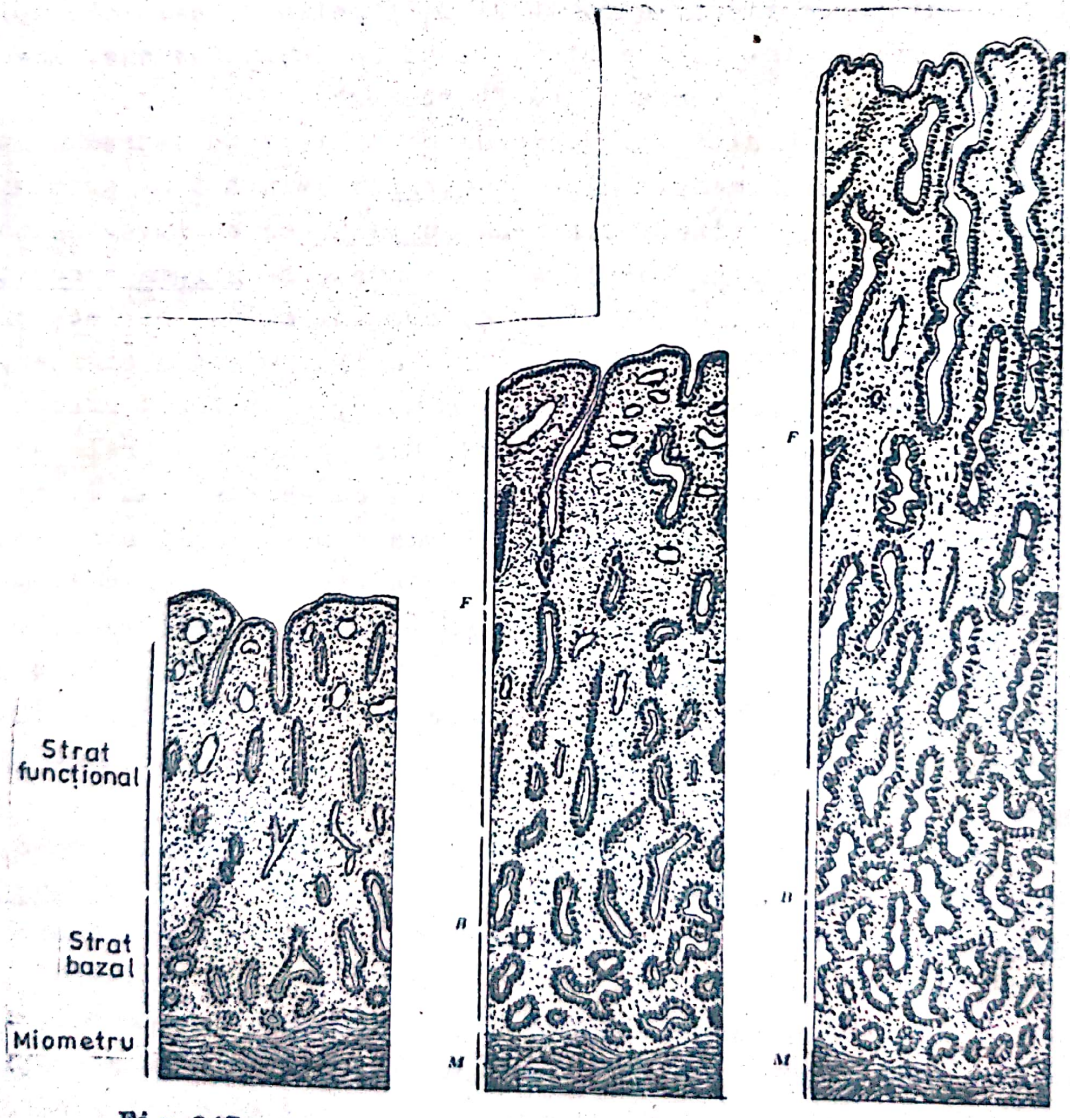

Fig.243. Schema structurii mucoasei uterine în a 10-a, a 20-a şi a 28-a zi a ciclului menstrual.

In perioada prepuberală endometrul este subţire, lipsit de glande, iar epiteliul este simplu, format din celule cubice mici. La instalarea pubertăţii celulele epiteliului devin înalte, iar glandele încep să se dezvolte.

Începînd de la pubertate (11-15 ani) pînă la menopauză (45-50 ani) mucoasa uterină suferă modificări ciclice lunare, ca răspuns la variaţiile ritmice ale secreţiei hormonilor ovarieni. La sfîrşitul fiecărui ciclu se produce o degenerescenţă parţială a endometrului însoţită de o extravazare sanguină, rezultînd menstruaţia ce ţine 3-5 zile.

După menopauză, ca urmare a diminuării sau absenţei elaborării hormonilor ovarieni, endometrul se atrofiază, celulele epiteliului de înveliş sînt cubice mici, glandele devin înguste, uneori cu dilataţii chistice, corionul se fibrozează.

La femeia adultă, în perioada de activitate reproductivă, la începutul ciclului menstrual endometrul prezintă 5 mm grosime (Fig.243) şi este constituit dintr-un epiteliu ce se invaginează şi formează glandele uterine tubulare înconjurate de stroma endometrială. Epiteliul este simplu cilindric şi conţine celule ciliate şi secretorii (Fig.244). La nivelul glandelor epiteliul este similar, dar lipsit de cili. Glandele tubulare simple, se bifurcă uneori în zona adiacentă miometrului, pătrunzînd chiar printre fibrele musculare. Cînd miometrul este invadat abundent cu aceste glande, rezultă o stare patologică : adenomioză. Stroma endometrială aminteşte mezenchimul şi este constituită din celule stelate, cu nuclei mari, ovoizi, stabilind contacte între ele şi aderînd la o reţea fină de fibre de reticulină. Fibrele elastice sînt prezente numai în pereţii vaselor. Substanţa fundamentală este bogată în glicoproteine metacromatice şi conţine celule limfoide, leucocite granulare şi macrofage.

Se descriu endometrului două straturi morfofuncţionale, ce se comportă diferit în timpul ciclului menstrual : stratul funcţional superficial, ce este irigat de arteriole de tip particular, arteriolele spiralate; acest strat se modifică evident în timpul ciclului; şi stratul bazal, profund, ce suferă modificări moderate. Acesta din urmă asigură regenerarea endometrului după menstruaţie.

In timpul ciclului menstrual endometrul prezintă modificări morfologice şi funcţionale ce pot fi sistematizate în trei faze: proliferativă, secretorie şi menstruală.

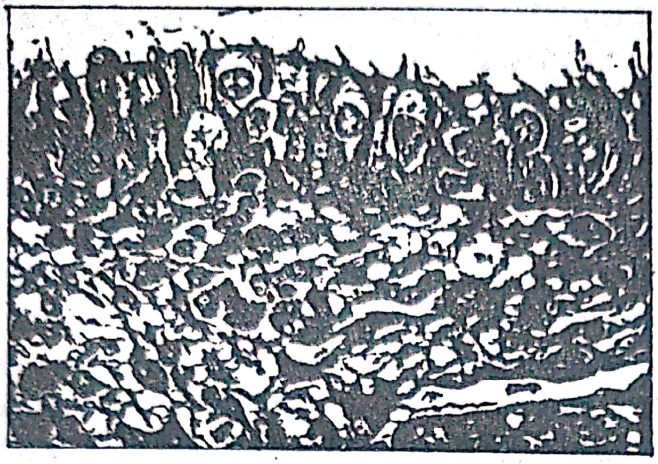

Fig.244. Epiteliul cilindric uterin.

Faza proliferativă coincide cu maturarea foliculilor ovarieni şi cu secreţia de hormoni estrogeni. In faza secretorie corpul luteinic este activ funcţional şi secretă progesteron, iar faza menstruală survine cînd scade stimularea hormonală ovariană a endometrului.

In faza proliferativă (foliculară) (Fig.245), care începe la sfîrşitul perioadei menstruale, endometrul creşte de 2-3 ori în grosime, mitozele sînt numeroase, glandele tubulare cresc în număr şi în lungime, epiteliul este cilindric iar lumenul este îngust. Substanţa fundamentală este abundentă şi metacromatică. Către sfîrşitul fazei glandele încep să devină sinuoase, iar celulele lor acumulează glicogen în porţiunea bazală.

Fig.245. Secţiune prin endometru în faza proliferativă.

Această fază durează pînă în ziua a 14-a, fiind marcată uneori printr-o ușoară sîngerare (sîngerarea intermenstruală).

In faza secretorie (progestativă, luteinică) (Fig.246) endometrul continuă să crească în grosime, creștere datorită hipertrofiei glandelor, acumulării secreției în lumenul lor ca și edemului stromal. Produsul de secreție este bogat în glicogen, el se deplasează către porțiunea apicală a celulelor. Glandele devin sinuoase (aspect de tirbușon) și prezintă un lumen larg. Celulele stromale se măresc, își pierd prelungirile, devin rotunde sau poligonale, citoplasma lor devine acidofilă și se încarcă cu glicogen și lipide, devenind celule deciduale. La sfîrșitul acestei faze endometrul se structurează în 3 zone : zona compactă superficială, relativ îngustă, ce conține glțurile glandelor și relativ puțin edem; zona spongioasă ce conține porțiunile sinuoase ale glandelor separate prin edem, și zona bazală ce conține fundurile glandelor, zonă ce rămîne relativ neschimbată și are rol regenerativ. Primele două zone formează stratul funcțional, puternic reactiv, ce se elimină în timpul menstruației și a nașterei.

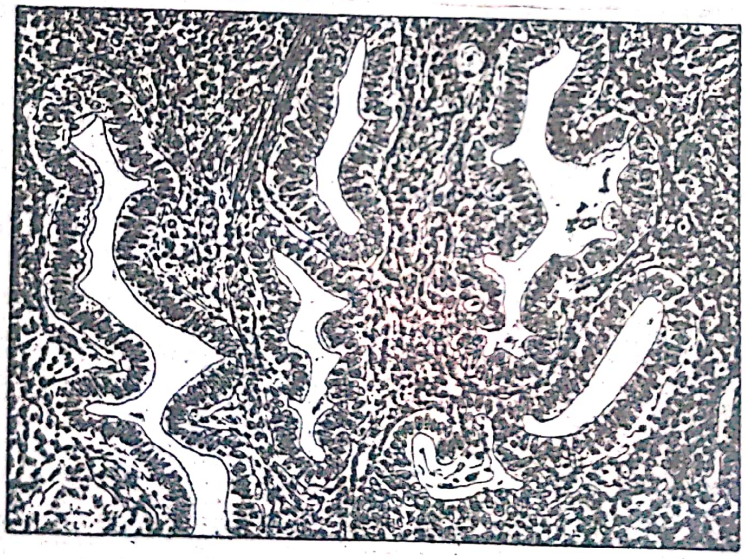

Fig.246. Secțiune prin endometru în faza secretorie.

Faza menstruală (Fig.247) survine la aproximativ două săptămîni după ovulație, în absența fertilizării ovulului și a stimulării hormonale ovariene. Arterele spiralate se contractă, stratul funcțional se necrozează, glandele încetează să secrete, fluidul interstițial diminuă, stroma se infiltrează cu leucocite, devine mai bogat celulară și mai intens colorată. Apoi arterele spiralate se relaxează, peretele vaselor superficiale se rupe, sîngele arterial

dar mai ales venos, se infiltrează în stromă şi se elimină în cavitatea uterină împreună cu porţiunea superficială necrozată şi cu produsele de secreţie ale glandelor. Sîngerarea durează 3-4 zile, după care endometrul este redus doar la stratul bazal, cu rol regenerativ.

Se admite că în producerea sîngerării menstruale ar interveni pe lîngă factorul hormonal, reprezentat de scăderea bruscă a concentraţiei hormonilor ovarieni, şi anumite particularităţi ale vascularizaţiei endometrului. Astfel stratul bazal este vascularizat de artere nutritive, care nu sînt hormono-dependente, de aceea acest strat nu este afectat, asigurînd regenerarea ciclică a endometrului. Prin traiectul spiralat al arterelor ce irigă stratul funcţional, artere hormono-dependente, rezultă o stază sanguină cronică, o ischemie cronică, la care se adaugă şi reducerea aportului sanguin al zonei superficiale prin existenţa unor anastomoze arterio-venoase, care permit derivaţia sîngelui. Rezultă necroza şi eliminarea stratului funcţional.

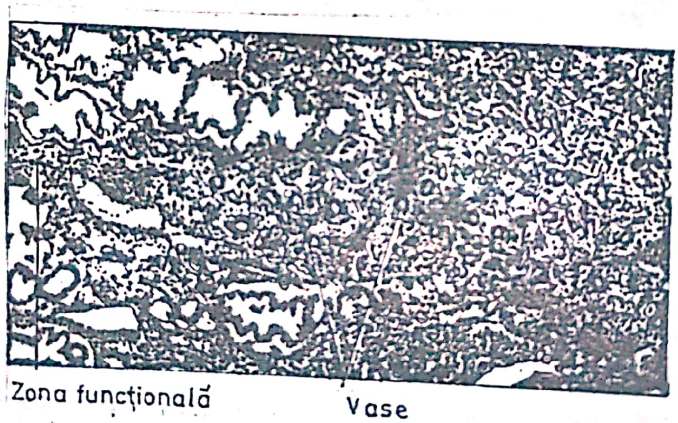

Fig.247. Mucoasa uterină premenstrual.

Există situaţii cînd ovulaţia nu are loc (ciclu anovulator); în acest caz modificările endometrului sînt minime, fiind limitate la faza proliferativă.

Istmul şi colul uterin prezintă o mucoasă subţire cu modificări ciclice reduse.

Mucoasa cervicală (Fig.248) este groasă de 2-3 mm. şi prezintă un epiteliu cilindric înalt, cu nuclei bazali, şi abundent mucus în citoplasmă. Glandele mucoasei sînt mari, bogat ramificate, tapetate cu celule înalte, muco-secretorii, uneori ciliate. Canalul cervical este plin cu mucus. Deseori, în unele glande se acumulează mucus datorită obstrucţiei canalelor excretorii, rezultînd ouăle

lui Naboth.

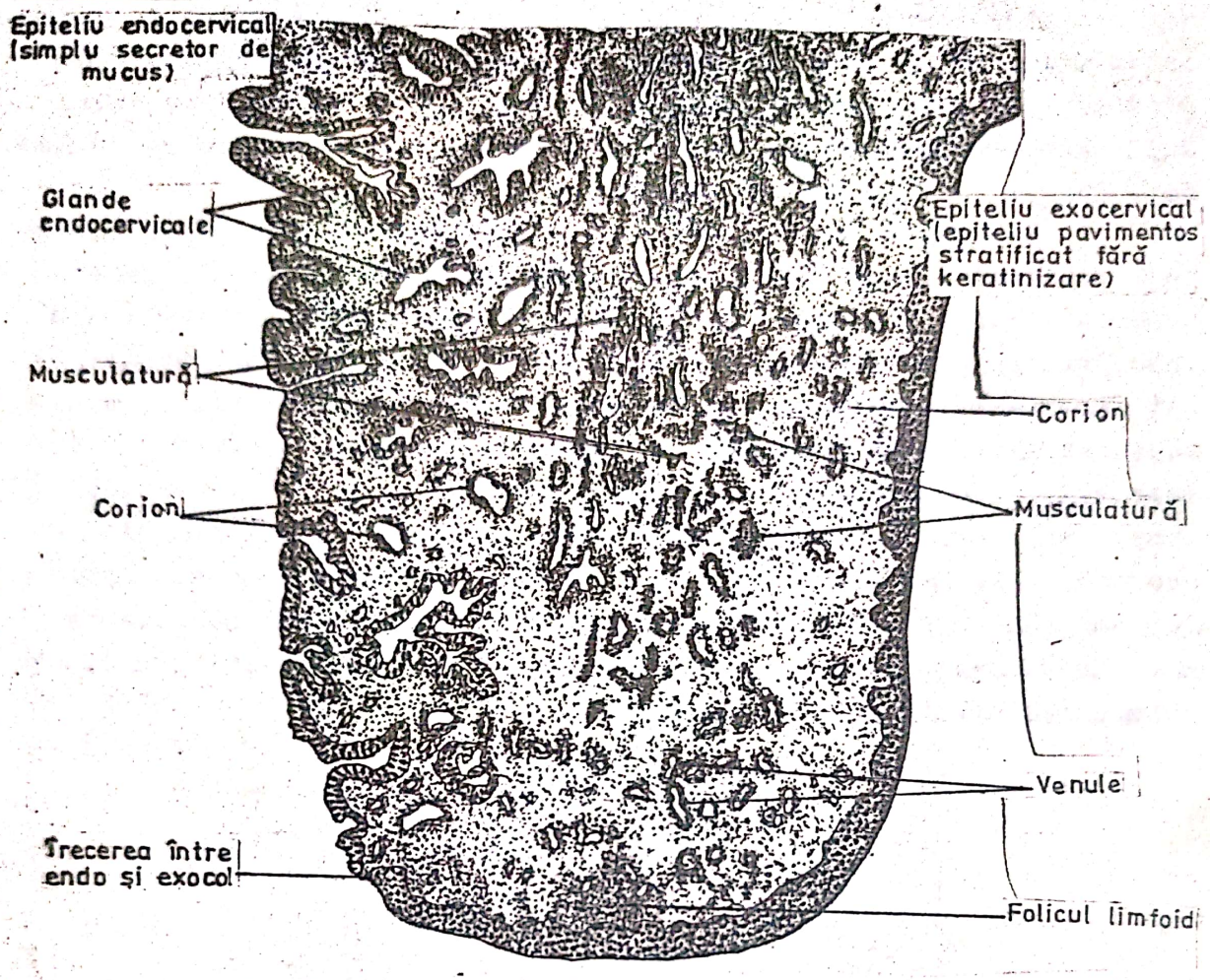

Fig.248. Secţiune sagitală prin colul uterin.

Porţiunea vaginală a colului este acoperită cu un epiteliu stratificat pavimentos nekeratinizat, cu celule bogate în glicogen. In procesele canceroase glicogenul dispare din aceste celule.

Tranziţia dintre cele două tipuri de epitelii ale colului este abruptă. Cînd porţiuni de epiteliu endocervical apar la distanţă în porţiunea vaginală rezultă "eroziunile" ce se însoţesc de reacţii inflamatorii şi leucoree. Eroziunile cervicale şi inflamaţiile cronice netratate pot genera remanieri structurale cu apariţia leucoplaziilor (zone de keratinizare a epiteliului) sau pot determina metaplazii malpighiene a epiteliului cilindric glandular sau de suprafaţă. Aceste modificări pot predispune la apariţia cancerului. Celulele superficiale ale epiteliului colului se descuamează constant în vagin şi pot fi examinate în frotiurile vaginale, atît pentru aprecierea activităţii hormonale (frotiu citohormonal) cît şi

pentru depistarea precoce a cancerului.

Histofiziologic colul uterin prezintă modificări ciclice în activitatea secretorie a glandelor mucoase. La mijlocul ciclului se secretă o cantitate abundentă de mucus, mai puţin vîscos decît în restul ciclului, cu scopul de a favoriza migrarea spermatozoizilor. In sarcină glandele se măresc, proliferează şi acumulează mari cantităţi de mucus.

PLACENTA

Formarea şi structura placentei este legată de constituirea şi dezvoltarea oului.

Prin procesul de fertilizare rezultă o celulă denumită ou sau zigot, care începe imediat să se dividă, proces ce se desfăşoară în timpul traversării trompei uterine, astfel că atunci cînd ajunge în cavitatea uterină oul se află în stadiul de blastochist. Blastochistul are un diametru de 1-2 mm., prezintă o cavitate ce conţine discul embrionar şi mezenchimul extraembrionar şi este acoperit de un epiteliu simplu de origine ectodermică denumit trofoblast. Acest stadiu este atins la 6-7 zile după fecundaţie. Trofoblastul se caracterizează printr-o importantă activitate histolitică, fagocitară şi proliferativă. Prin enzimele proteolitice elaborate de celulele sale, trofoblastul dezintegrează endometrul şi se fixează, se cuibăreşte în interstiţiu, fenomen denumit nidaţie (Fig. 249). Totodată celulele trofoblastice fagocitează celulele stromale ale endometrului şi absorb glicogenul din glande asigurînd nutriţia embrionului. Din acest motiv această fază a dezvoltării placentare se numeşte histiotrofă şi durează circa 20 de zile.

Invazia trofoblastului este însă limitată, datorită apariţiei modificărilor reactive, de apărare ale endometrului, caracterizate prin creşterea glicoproteinelor şi mucopolizaharidelor, care măresc vîscozitatea substanţei fundamentale şi inhibă enzimele trofoblastice. Se produce totodată şi o fibrilogeneză reticulinică.

Procesele destructive ale trofoblastului interesează în final şi vasele sanguine endometriale, sîngele matern se revarsă şi umple lacunele trofoblastice. Această fază se numeşte hemotrofică şi durează pînă la sfîrşitul sarcinii. Din acest punct de vedere placenta umană aparţine tipului de placentă hemocorială.

In timpul nidaţiei celulele trofoblastului se multiplică şi se diferenţiază în două straturi : unul superficial - sinciţio-

trofoblast şi altul profund : citotrofoblast.

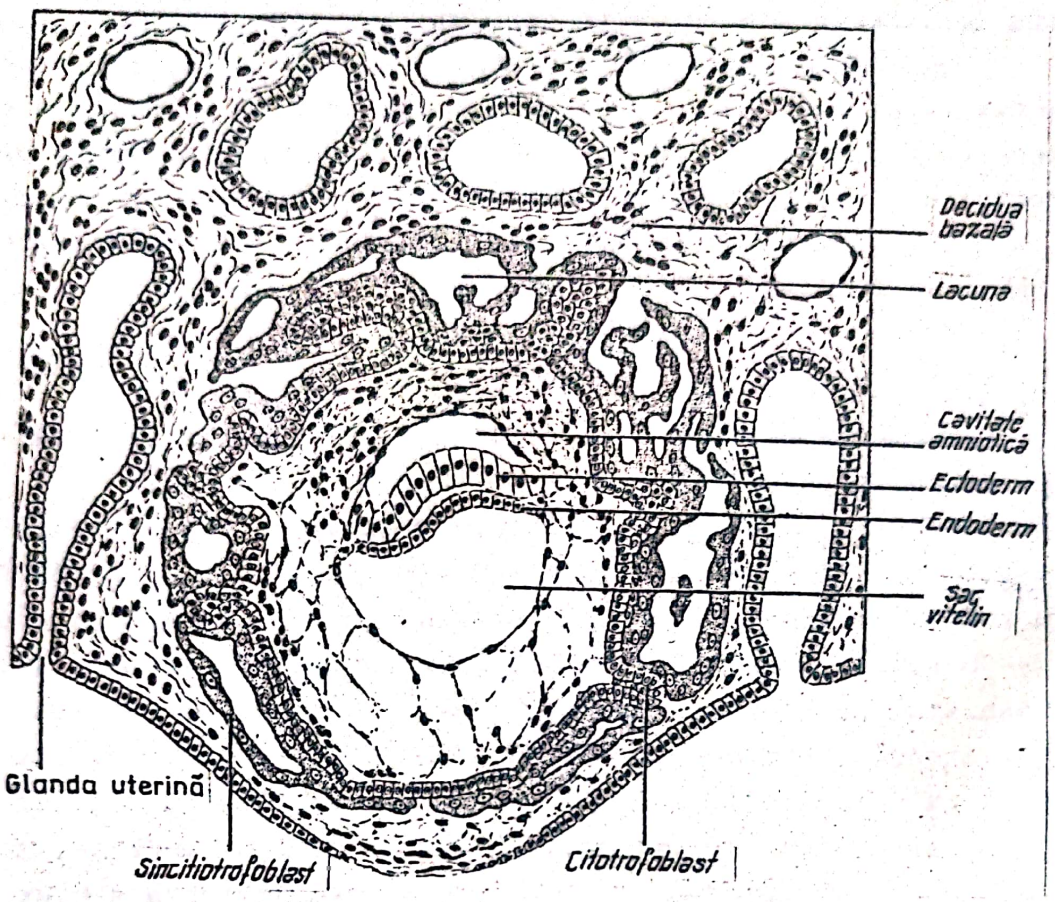

Fig.249. Aspect schematic a embrionului de 12 zile şi a relaţiilor pe care le stabileşte cu endometrul transformat în deciduă.

Procesul de morfogeneză a placentei implică modificări ale endometrului, decidua menstruală devenind decidua gravidică, din care va rezulta componenta maternă a placentei, şi modificări ale trofoblastului ce va constitui componenta fetală.

Decidua gravidică va evolua diferit în raport cu poziţia oului nidat (Fig.250) : astfel porţiunea situată sub embrionul nidat va forma decidua bazală, constituind componenta maternă a placentei. Porţiunea ce acoperă embrionul formează decidua capsulară sau reflectată.

Zone de trecere de la decidua capsulară spre cea bazală reprezintă decidua marginală şi apare ca o zonă circulară, îngustă. Restul mucoasei uterine formează decidua parietală sau vera (adevărată).

Din aceste 4 segmente ale deciduei numai zona parietală şi

marginală prezintă structura completă a deciduei gravidice, fiind formate din pătura bazală şi cea funcţională. Decidua capsulară este formată numai din partea superficială a zonei compacte, cea bazală din partea profundă a zonei compacte şi din zona spongioasă.

Spre sfîrşitul lunii a 4-a de sarcină, ca urmare a creşterii embrionului, decidua capsulară se contopeşte cu cea parietală, iar cavitatea uterină dispare complet.

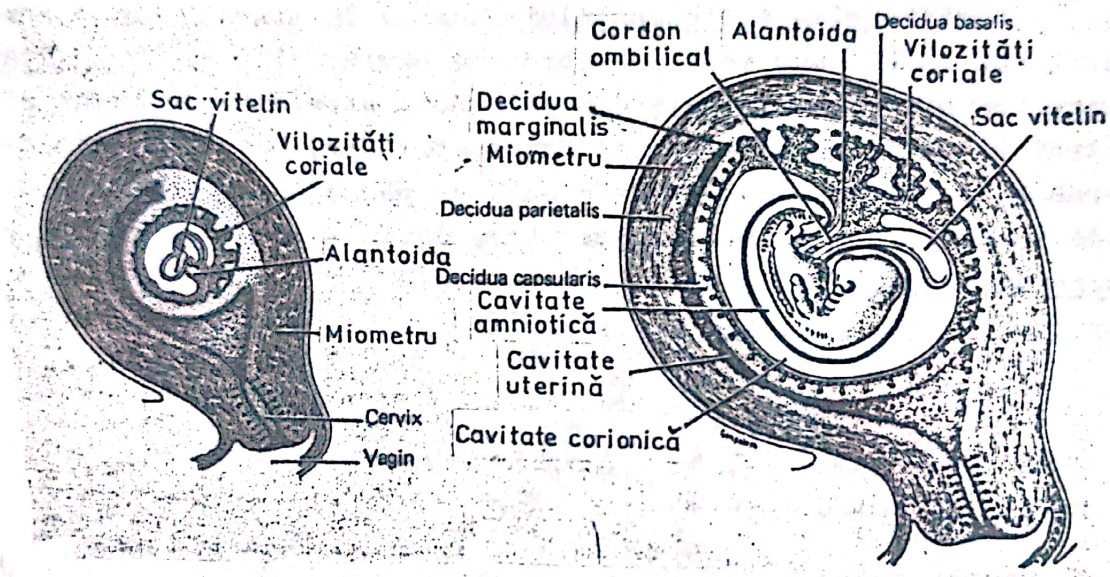

Fig.250. Redarea schematică a formării celor 4 zone ale deciduei.

Zona compactă a deciduei parietale şi capsulare se va continua cu zona compactă a deciduei bazale numită placa bazală, ambele fiind legate de miometru prin intermediul zonei spongioase şi a păturii bazale a mucoasei uterine.

Placa bazală conţine pe lîngă celule deciduale şi celule trofoblastice în degenerare. De pe faţa inferioară a plăcii bazale iau naştere septurile placentare care pătrund printre vilozităţile coriale, în spaţiile interviloase. Atît suprafaţa deciduei bazale cît şi acea a septurilor placentare sînt tapetate de trofoblast. Zona în care se realizează contactul dintre trofoblast şi decidua maternă este denumită zona joncţională a lui Nitabuch, nivel la care are loc o modificare de tip particular numită fibrinoidul placentar. De culoare albă, macroscopic, această zonă este formată histologic din placarde omogene, eozinofile, resultate din procese de dezintegrare atît a celulelor de origine maternă (deciduală),

cît şi fetală (trofoblastică). Din punct de vedere chimic reprezintă un complex de substanţe glicoproteice la care se adaugă fibrină, hialin şi un material amiloid - like.

Porţiunea spongioasă a deciduei bazale reprezintă zona de decolare a placentei după expulsia fătului. Este alcătuită din glande uterine lungi, ramificate, cu extremităţile dilatate. Printre glande se găsesc septuri conjunctive subţiri, placarde de celule deciduale, focare de ţesut fibrinoid şi celule gigante multinucleate, dispuse izolat sau în insule.

Modificările trofoblastului constau în apariţia unor prelungiri epiteliale sub formă de cordoane numite vili sau vilozităţi primare, ce sînt formate doar din cele două straturi sinciţio- şi citotrofoblast. Apoi mezenchimul extraembrionar, ce căptuşeşte faţa internă a trofoblastului, proliferează şi pătrunde în interiorul bazei de implantare a vilozităţilor, care devin astfel vilozităţi secundare sau coriale (Fig.251).

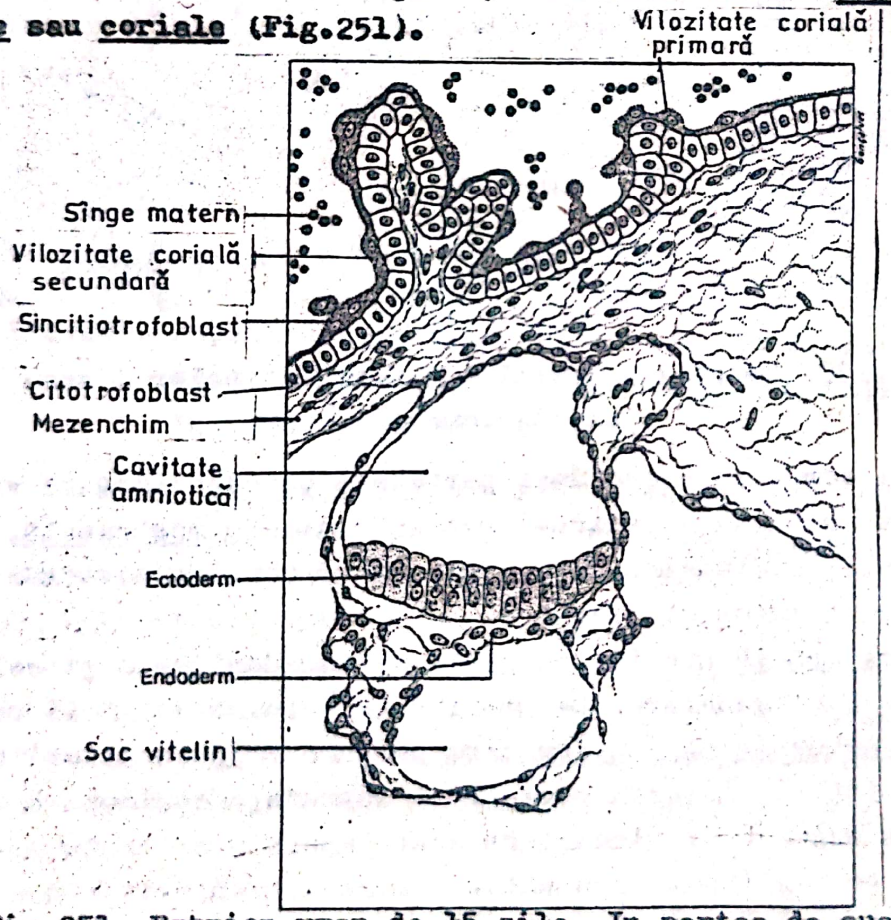

Fig.251. Embrion uman de 15 zile. În partea de sus stînga se vede o vilozitate corială secundară care pătrunde într-o lacună ce conţine sînge matern; în partea de sus dreapta o vilozitate primară.

Ulterior în mezenchimul axului vilozităţilor secundare apar muguri vasculari ce vor forma o reţea capilară ce se va conecta cu vasele pedicolului ombilical al embrionului. Vor rezulta vilozităţile terţiare sau placentare definitive.

Vilozităţile coriale apar la început pe toată suprafaţa trofoblastului. Apoi acelea care corespund cavităţii uterine, se atrofiază, devin mici, nefuncţionale, alcătuind corionul laeve.

In schimb vilozităţile ce corespund deciduei bazale se vor dezvolta şi vor forma componenta fetală a placentei (corion frondosum).

Trofoblastul vilozităţilor terţiare lizează, prin enzimele elaborate, decidua bazală realizînd adevărate escavaţii în care pătrund ramificaţiile vilozităţilor. Expansiunile vilozitare bogat ramificate vor forma un cotiledon; o placentă este formată din aproximativ 15-20 de cotiledoane. Escavaţiile sînt incomplet separate prin zone de deciduă bazală, care formează septurile intercotiledonare.

Prin lizarea deciduei bazale şi a vaselor uterine sîngele va pătrunde în escavaţii, realizînd adevărate lacuri în care plutesc libere expansiunile vilozitare. Rezultă un spaţiu intervilos, cu aspect lacunar.

Unele vilozităţi coriale se fixează pe decidua bazală şi formează vilozităţile crampon.

Din punct de vedere hiatologic placenta fetală este constituită din placa corială şi din ţesutul placentar propriu-zis, reprezentat prin vilozităţile coriale (Fig.252).

Placa corială este formată dintr-un ţesut mezenchimatos care constituie corionul, tapetat către cavitatea amniotică de un epiteliu simplu cilindric, epiteliul amniotic, iar către spaţiul intervilos de trofoblast. Epiteliul amniotic este format din două tipuri de celule ce reprezintă, de fapt, stadii funcţionale diferite ale aceleiaşi celule, şi nu pot fi diferenţiate decît prin microscopia electronică : celula Golgi, secretorie, ce elaborează lichidul amniotic şi este caracterizată printr-un complex Golgi dezvoltat şi numeroase mitocondrii, şi celula fibrilară, cu organite puţin dezvoltate şi prezenţa unor fibrile mari, dispuse dezordonat, celulă ce are rol de rezorbţie.

Corionul plăcii coriale este format spre amnios din ţesut mezenchimatos, bogat în celule stelate, iar spre vilozităţi din ţe-

sut conjunctiv dens ce se continuă cu acel al axurilor vilozitare.



Fig.252. Structura schematică a placentei. Săgeţile indică circulaţia sîngelui de la arterele deciduale către spaţiul intervilos şi înapoi la venele deciduale. Această direcţie este determinată de diferenţa de presiune între sîngele arterial şi cel venos.

Vilozităţile coriale sau placentare reprezintă elementul morfofuncţional placentar. Sînt puternic ramificate, existînd vilozităţi de ordinul I, II şi III. Vilozităţile de ordinul II şi III formează o reţea lacunară, spongioasă, plină de sînge matern. Ele pot fi libere sau fixate (vilozităţi crampon).

Pe o secţiune histologică vilozităţile apar neregulate, secţionate transversal sau oblic, sînt învelite de epiteliul trofoblastic şi conţin un ax central, conjunctivo-vascular.

Epiteliul trofoblastic este format pînă în luna IV din do-

uă straturi : unul extern, <u>sinciţiotrofoblastul</u> şi altul intern <u>citotrofoblastul</u> ce prezintă numeroase mitoze, aspect ce traduce intervenţia lui în formarea sinciţiotrofoblastului (Fig.253).

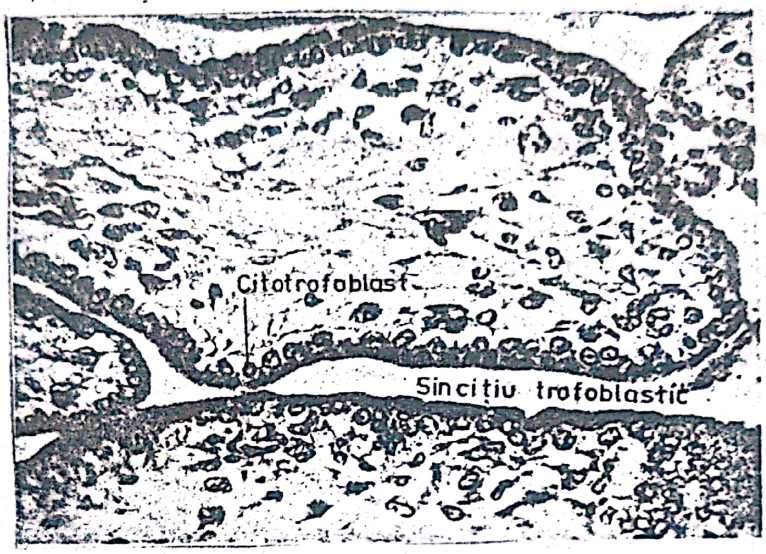

Fig.253. Vilozitate corială în a doua jumătate a sarcinei, cînd majoritatea citotrofoblastului a dispărut.

<u>Sinciţiul trofoblastic</u> este format dintr-un strat continuu de citoplasmă, ce apare întunecată, şi conţine numeroşi nuclei hipercromi.

Marginea liberă prezintă microvilozităţi, iar plasmalema bazală prezintă invaginaţii, aceste dispozitive alături de canaliculele şi vacuolele din citoplasmă intervin în procesele de absorbţie, partea centrală a sinciţiului prevăzută cu un reticul endoplasmatic rugos abundent prezintă o funcţie secretorie. Structura sinciţiotrofoblastului nu este uniformă, ea apare ca un mozaic, într-o permanentă dinamică, cantitatea organitelor ca şi dimensiunile şi numărul microvilozităţilor putînd varia în raport cu necesităţile fătului.

<u>Citotrofoblastul</u> sau stratul celulelor Langhans este reprezentat de un singur rînd de celule, clare, mari, ovoide, bine individualizate, aşezate pe membrana bazală. Acest strat este discontinu, în unele zone sinciţiul aplicîndu-se direct pe membrana bazală. Începînd din luna a IV-a acest strat se reduce evident, iar la sfîrşitul sarcinei dispare în întregime.

<u>Axul vilozitar</u> conţine fibre colagene, fibre de reticuli-

nă, fibroblaste şi celule musculare netede, ca şi vase sanguine fetale, provenite din cele două artere ombilicale, care aduc sîngele venos de la embrion, se capilarizează la nivelul vilozităţilor, din aceste capilare se formează ramuri din care va rezulta vena ombilicală, prin care sîngele arterial de la nivelul placentei va fi dus la embrion.

Arterele şi vena ombilicală circulă în grosimea cordonului ombilical.

Sîngele matern din spaţiul intervilos nu se amestecă cu sîngele fetal. Intre circulaţia maternă şi cea fetală există o barieră alcătuită din : epiteliul trofoblastic, membrana bazală epitelială, o pătură de ţesut mezenchimatos, membrana bazală a capilarelor, endoteliul capilar vilozitar. Această barieră se opune trecerii microbilor, dar poate fi traversată de unele virusuri. O serie de substanţe vitaminice, hormonale, anticorpii şi chiar unele medicamente pot trece în circulaţia fetală. Către sfîrşitul sarcinii pot trece şi substanţele macromoleculare.

Placenta este un organ de tranziţie, care se elimină după expulzarea fătului. După decolarea placentei vasele uterine se închid prin contracţia miometrului, iar pătura bazală va reface endometrul, care va începe să prolifereze sub influenţa hormonilor ovarieni. Placenta la termen are o formă discoidală, cu un diametru de 15-20 cm., o grosime de 2-3 cm. şi o greutate de 500 gr.

Funcţiile placentei sînt multiple : circulatorie, de nutriţie, respiratorie, de excreţie, de barieră pentru substanţele străine, de glandă endocrină.

Principala funcţie este cea circulatorie, asigurînd şi eficienţa celorlalte funcţii.

Prin funcţia de nutriţie se realizează transportul substanţelor nutritive de la mamă la făt.

Schimburile respiratorii se realizează după principii asemănătoare celor de la nivelul plămînilor în viaţa intrauterină.

Prin funcţia excretorie placenta intervine în eliminarea produşilor de catabolism ai fătului.

Placenta funcţionează ca o glandă endocrină tranzitorie, preluînd din luna a VI-a - a VII-a funcţiile corpului luteinic de sarcină. Placenta elaborează estrogeni, progesteron, relaxina, gonadotropina corială, prolactină, renină.

Toţi aceşti hormoni sînt sintetizaţi la nivelul sinciţio-

trofoblastului. Participarea citotrofoblastului la elaborarea gonadotrofinei coriale n-a putut fi dovedită, întrucît acest hormon se sintetizează tot timpul sarcinei, chiar şi după dispariţia acestor celule.

Hormonul gonadotrofinic corial difuzează atît în organismul fetal, cît şi în cel matern şi se elimină prin urină, servind la stabilirea diagnosticului de sarcină.

VAGINUL

Vaginul prezintă o mucoasă, o pătură musculară şi un ţesut conjunctiv adventiceal. Mucoasa este formată dintr-un epiteliu stratificat pavimentos nekeratinizat şi un corion; ea nu prezintă glande, fiind lubrefiată de mucusul glandelor cervicale (Fig.254).

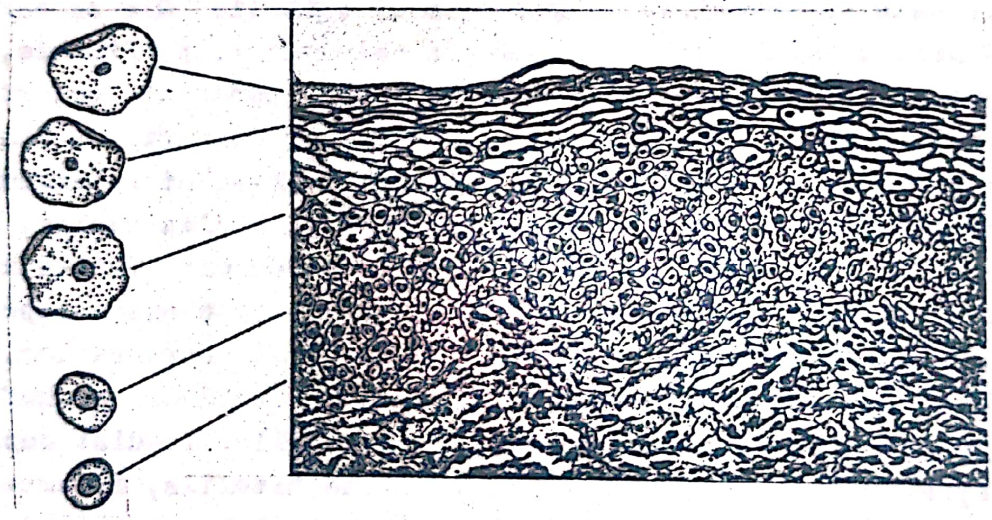

Fig.254. Secţiune prin mucoasa vaginală.

In perioada de activitate reproductivă epiteliul vaginal prezintă 3 zone : o zonă profundă sau bazală, formată din celule mici intens bazofile, situate pe mai multe rînduri, o zonă intermediară reprezentată prin mai multe rînduri de celule rotunde mai mari şi o zonă superficială ce conţine mai multe rînduri de celule aplatizate, ce se descuamă spontan. Aceste celule superficiale au o formă specifică, naviculară, ele pot conţine mici cantităţi de keratohialin, dar prezintă o cantitate crescută de glicogen. Glicogenul creşte în faza estrogenică, ce serveşte pentru nutriţia spermatozoizilor în trecerea lor prin vagin şi este fermentat de către

bacteriile din vagin şi transformat în acid lactic. Se menţine astfel un pH scăzut ca şi flora microbiană adecvată vaginului.

Epiteliul vaginal este hormonodependent. Modificările sale, mai puţin caracteristice decît cele endometriale, pot fi evaluate pe frotiurile citologice şi corelate cu aspectele endometrului, furnizînd informaţii despre activitatea funcţională a ovarelor (examenul citodiagnostic). Metoda citodiagnosticului exfoliativ a fost pentru prima dată folosită de doi cercetători români C.Daniel şi Aurel Babeş, dar este cunoscută pe plan mondial sub denumirea de metoda Papanicolau.

Se recoltează frotiuri în zilele 7, 14, 21 ale ciclului şi se foloseşte o coloraţie tricromă.

Modificările ciclice ale epiteliului vaginal reprezintă de fapt efectele estrogenilor asupra acestui epiteliu. Ele se caracterizează prin : încărcare cu glicogen a celulelor superficiale, creşterea procentajului de celule, cu citoplasma abundentă, acidofilă, cu nucleul picnotic, corespondentele celulelor cornificate din epiteliile pavimentoase keratinizate. Celulele stratului intermediar, de formă poligonală, cu citoplasma bazofilă şi nucleu ovalar, veziculos apar în frotiuri la începutul fazei estrogenice (a 6-a zi a ciclului). In faza progesteronică modificările citologice reprezintă mai curînd rezultatul diminuării sau absenţei estrogenilor, decît efectul acţiunii progesteronului. Numărul celulelor acidofile scade, predominînd celulele bazofile şi hematiile. Imediat după menstruaţie frotiul este alcătuit din celule bazofile, intermediare, din celule bazale şi parabazale (elemente cu rol regenerativ) şi din numeroase leucocite.

Corionul mucoasei vaginale este format dintr-un ţesut conjunctiv lax, bogat în fibre elastice.

Stratul muscular e compus din fibre musculare netede, în majoritate cu dispoziţie longitudinală; se găsesc şi unele fibre circulare localizate în apropierea mucoasei.

Pătura adventicească e bogată în fibre elastice şi realizează solidaritatea vaginului cu ţesuturile perineului. Porţiunea superficială a peretelui posterior este acoperită de peritoneu.

In apropierea orificiului vaginal se găseşte un fald al mucoasei, numit himen.

ORGANELE GENITALE EXTERNE

Sînt alcătuite din clitoris şi două perechi de labii (2 majore şi 2 minore). Ele sînt în parte acoperite de piele, în parte de mucoasă şi delimitează spaţiul vestibular. Aici se deschid două glande vestibulare mucoase majore sau glandele lui Bartholin (Fig. 255) şi numeroase alte glande numite minore, a căror secreţie este tot mucoasă.

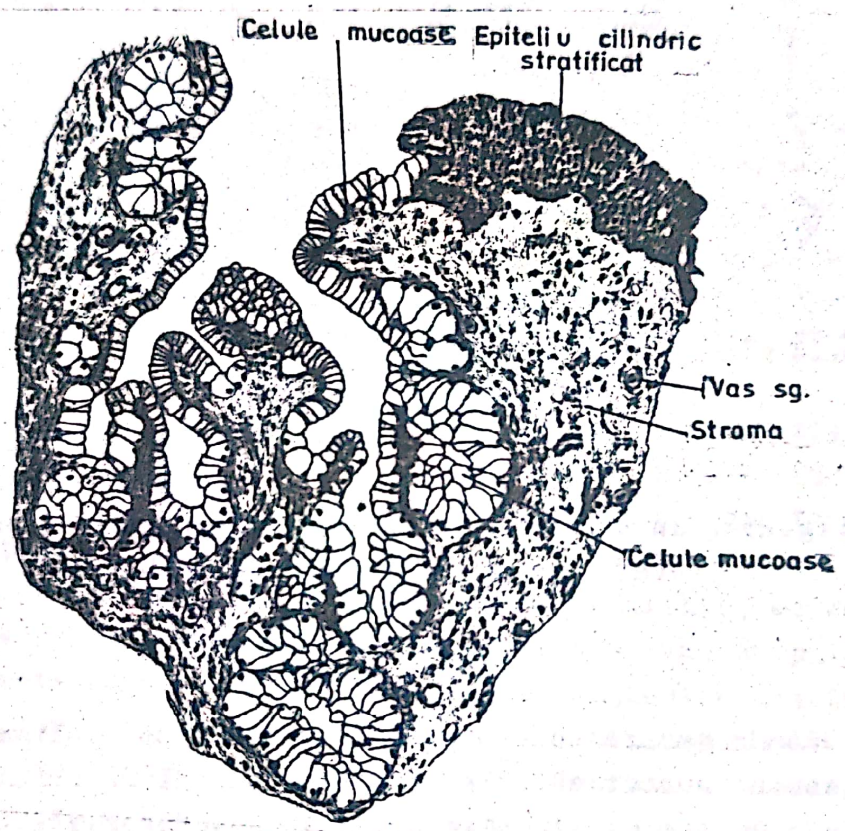

Fig.255. Secţiune prin glanda Bartholin.

Interrelaţii endocrine în sfera genitală feminină

Sub influenţa gonadotrofinelor hipofizare, eliberate la rîndul lor prin acţiunea "releasing-factors" hipotalamici, ovarul secretă estrogeni şi progesteron. Primul inhibă secreţia F.S.H. şi stimulează secreţia L.H., în timp ce al doilea inhibă producerea de L.H. Sub influenţa estrogenilor şi a progesteronului se află în special mucoasa uterină şi vaginală, şi mai puţin cea a colului. Figura 256 indică în paralel modificările ce au loc la nivelul or-

ganelor genitale feminine, în raport cu vîrsta.

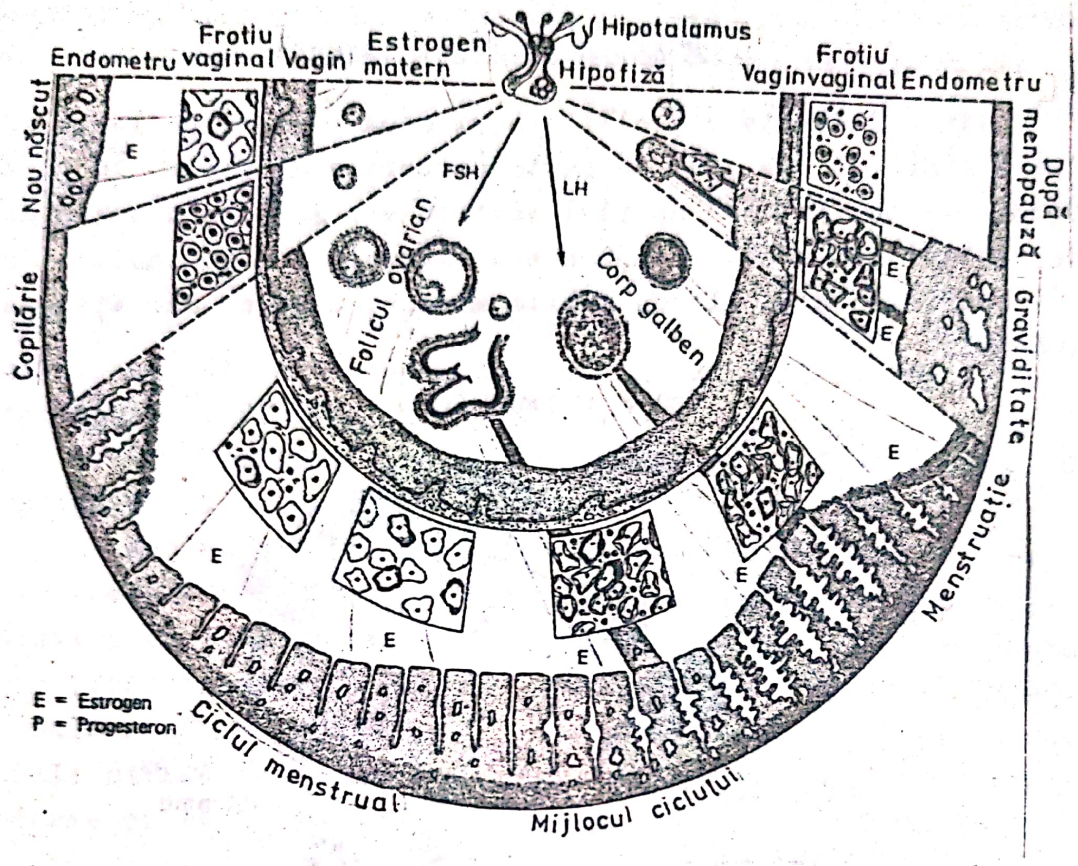

Fig.256. Interrelaţiile dintre hipotalamus, hipofiză, ovar, epiteliul vaginal şi endometru.

GLANDA MAMARA

Glanda mamară este o glandă cutanată specializată localizată în ţesutul subcutanat. Reprezintă o glandă sudoripară modificată, ce are un tip de secreţie apocrin. Este prezentă la ambele sexe; la femeie se măreşte rapid la pubertate, desăvîrşindu-şi dezvoltarea în cazul sarcinei.

Este formată din 15-20 lobi, structuraţi ca glande independente, cu un conduct ce se deschide la nivelul mamelonului (Fig. 257). Fiecare lob este înconjurat de ţesut conjunctiv ce conţine numeroase celule adipoase, acest ţesut pătrunde în lobi şi-i împarte în lobuli.

Se descriu glandei mamare un mamelon, înconjurat de o areolă mamară şi o glandă propriu-zisă.

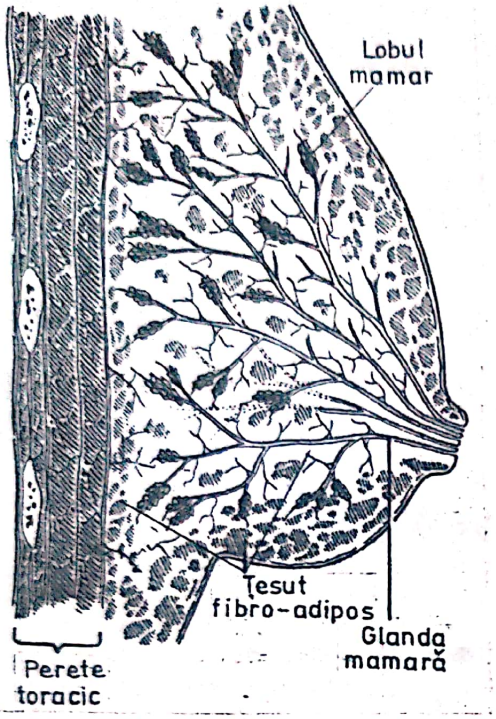

Fig.257. Schema structurii unei glande mamare.

Mamelonul este străbătut de canale excretorii, denumite canale galactofore, ce se deschid printr-un orificiu la suprafaţă. Pielea mamelonului este intens pigmentată şi prezintă în derm papile înalte şi fibre musculare netede, prin contracţia cărora mamelonul devine proeminent şi se întăreşte. Areola mamară reprezintă zona cutanată pigmentată perimamelonară şi conţine glande areolare (glandele lui Montgomery) ce sînt ramificate, de tip apocrin, ca şi glande sudoripare, sebacee şi fire de păr.

Glanda propriu-zisă prezintă aspecte histologice diferite în stare inactivă, în sarcină şi în lactaţie.

In stare inactivă (Fig.258), după pubertate, conductele excretorii sînt bine vizibile, iar adenomerele sînt grupate în mici alveole situate într-o atmosferă de ţesut conjunctiv lax intralobular. Intre lobuli se găseşte un abundent ţesut conjunctiv dens neordonat şi ţesut adipos. Adenomerele sînt formate din celule epiteliale cubice, separate de membrana bazală prin celule mioepiteliale.

In sarcină, se dezvoltă rapid canalele intralobulare, ţesutul conjunctivo-adipos scade în cantitate, iar alveolele glandulare se dezvoltă mult şi încep să secrete un material secretor, denumit colostru (Fig.259). In timpul sarcinei creşte şi pigmentaţia pielii mamelonului şi a areolei mamare.

Glanda începe să secrete lapte, imediat după naştere. Majoritatea alveolelor se dilată şi sînt destinse, avînd un epiteliu turtit. Altele sînt în repaos şi prezintă un epiteliu relativ înalt şi un lumen mic (Fig.260).

Electronomicroscopic (Fig.261) celulele prezintă un reticul endoplasmatic rugos bine dezvoltat şi numeroşi ribozomi liberi, iar procesul secretor este în parte de tip merocrin şi în parte a-



Fig.258. Structura glandei mamare în repaos.

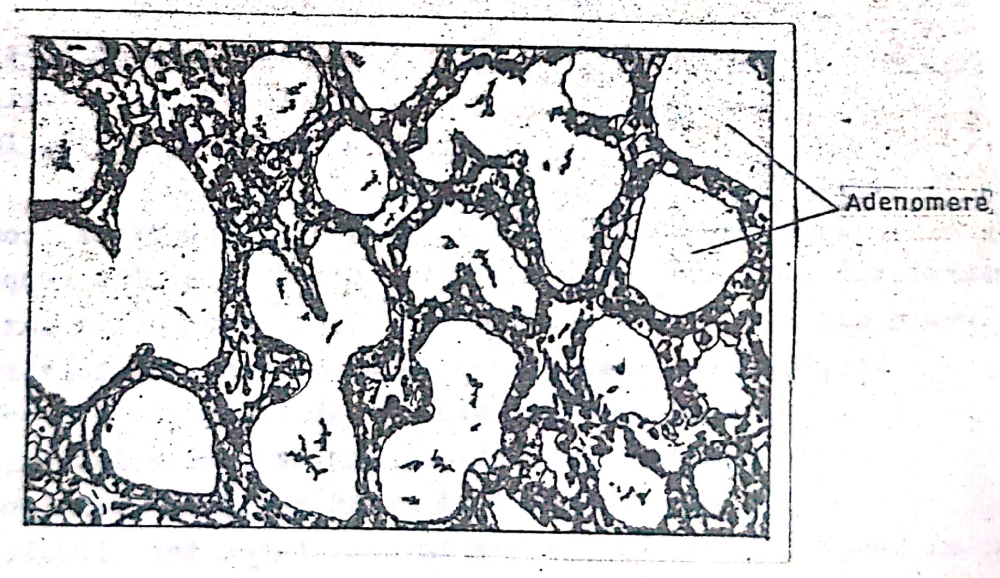

Fig.259. Structura adenomerelor glandei mamare lactante.

tip apocrin. Proteinele din lapte secretate în reticulul endoplasmatic rugos şi condensate în veziculele mici ale complexului Golgi, sînt eliberate prin exocitoză, după tipul de secreţie merocrin. Componenţii lipidici ai laptelui apar în citoplasmă ca mici picături, ce devin apoi coalescente şi formează picături mari în porţiu-

nea apicală a celulelor. Ele sînt eliminate după tipul apocrin de secreţie, împreună cu plasmalema şi o parte a citoplasmei apicale, materialul citoplasmatic eliminat astfel fiind mai redus decît în alte glande de acest tip. Aceste două produse, proteice şi lipidice, se amestecă în lumenul glandelor cu un fluid apos şi apoi sînt împinse spre conductele excretorii prin contracţia celulelor mioepiteliale. Conductele intralobulare sînt similare alveolelor, posedînd şi elemente mioepiteliale.

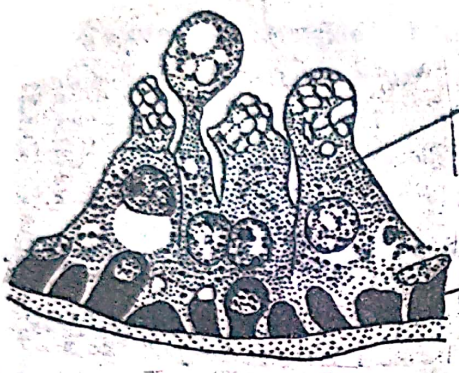

Fig.260. Detaliu la celule mamare în lactaţie.

După încetarea lactaţiei glanda suferă procese regresive şi revine la starea de repaos. Alveolele descresc în mărime, unele celule degenerează, în timp ce ţesutul conjunctivo-adipos devine abundent. Totuşi glanda nu recapătă aspectul histologic de la femeile nulipare, ci unele alveole persistă ca atare şi conţin resturi de material secretat.

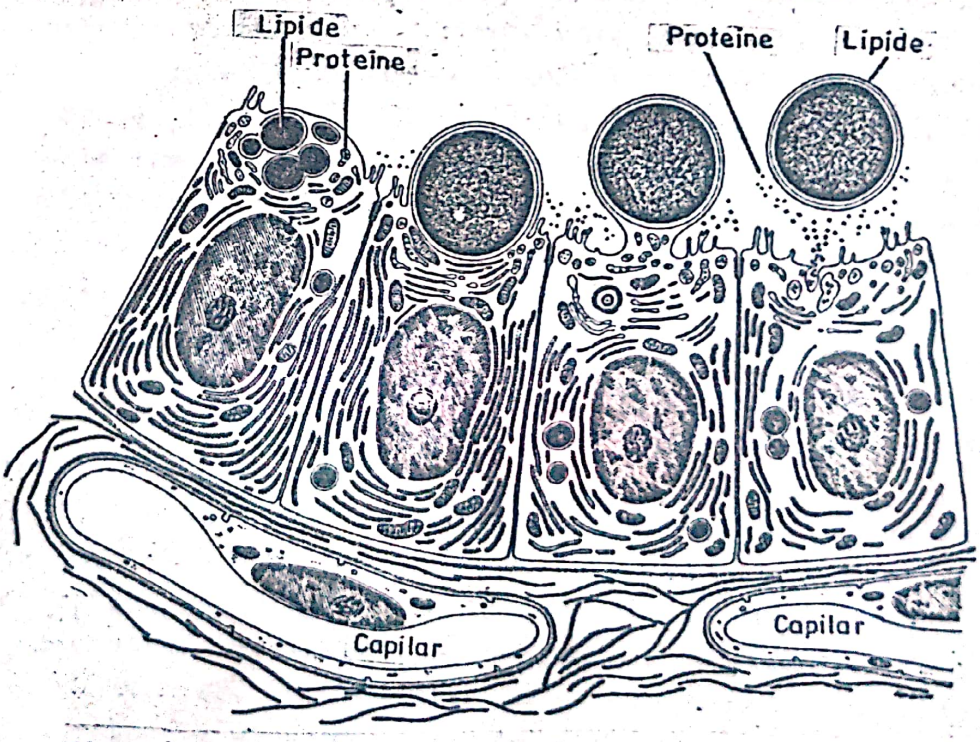

Fig.261. Schema electronoptică a celulelor mamare în cursul secreţiei laptelui.

După menopauză, glanda mamară este sediul unui proces de involuţie. Epiteliul secretor se atrofiază, persistînd numai cîteva conducte excretorii, care deseori se dilată. Tesutul conjunctiv devine dens şi omogen.

Dezvoltarea glandei mamare este influenţată de secreţia ciclică a estrogenilor şi a progesteronei, de către ovar, la care se adaugă în sarcină şi hormonii placentari. Iniţierea secreţiei de lapte este indusă de hormonul lactogenic produs de hipofiză, iar menţinerea secreţiei este dependentă de mai mulţi hormoni.

Vascularizaţia este mai bogată în glandele active funcţional.

Scanned with OKEN Scanner

APARATUL DE REPRODUCERE MASCULIN

Aparatul de reproducere masculin este format din : testicul (gonada masculină), căile (conductele) spermatice, glandele anexe şi organul copulator (penisul).

Testiculul este un organ pereche, hormonodependent, cu o dublă funcţie : reproductivă, realizată de epiteliul tubilor seminiferi, dependentă de hormonul foliculino-stimulator al adenohipofizei şi endocrină, legată de celulele glandei interstiţiale, controlată de hormonul luteinizant sau hormonul stimulator al celulelor interstiţiale (ICSH).

Testiculul este delimitat la periferie de o capsulă conjunctivă fibroasă, albă-sidefie, rezistentă şi inextensibilă, ce ţine în tensiune parenchimul, numită albuginee. Aceasta este acoperită de foiţa viscerală a seroasei vaginale, care se continuă la nivelul hilului cu foiţa parietală, delimitîndu-se astfel o cavitate.

La embrion testiculele se formează în abdomen, pe seama gonadei indiferente, de unde migrează către scrot începînd din luna a 3-a a vieţii embrionare, astfel că după naştere ele sînt localizate în scrot. Uneori această migrare stagnează pe traseu un timp, putînd continua după naştere. Este important ca testiculele să coboare înainte de vîrsta de 7 ani, perioadă la care cordoanele seminifere îşi formează un lumen şi se transformă în tubi seminiferi. Această transformare nu intervine în cazul în care testiculele nu se află într-un mediu adecvat (scrot). Dacă migrarea nu are loc, fenomen denumit criptorhidie, celulele germinale nu vor evolua către gameţi. S-a constatat că spermatogeneza nu se poate desfăşura decît la temperaturi mai joase faţă de temperatura corpului. Prezenţa unui tegument subţire, lipsit de ţesut gras, la nivelul scrotului favorizează menţinerea unei temperaturi mai scăzute decît în interiorul cavităţii abdominale.

Pe faţa postero-superioară a testicululuí albugineea prezintă o îngroşare conică, fibroasă, denumită mediastinul testiculului sau corpul lui Highmore. Din acest con fibros se desprind septuri conjunctive incomplete, care ajung în vecinătatea feţei profunde a albugineei, formînd mici loje, de formă piramidală, cu baza spre periferie şi vîrful spre mediastin. Un testicul este for-

mat din 200-300 de loje, compartimente sau lobuli, care sînt incomplet delimitaţi şi cuprind parenchimul testicular, reprezentat de tubii seminiferi (Fig.262).

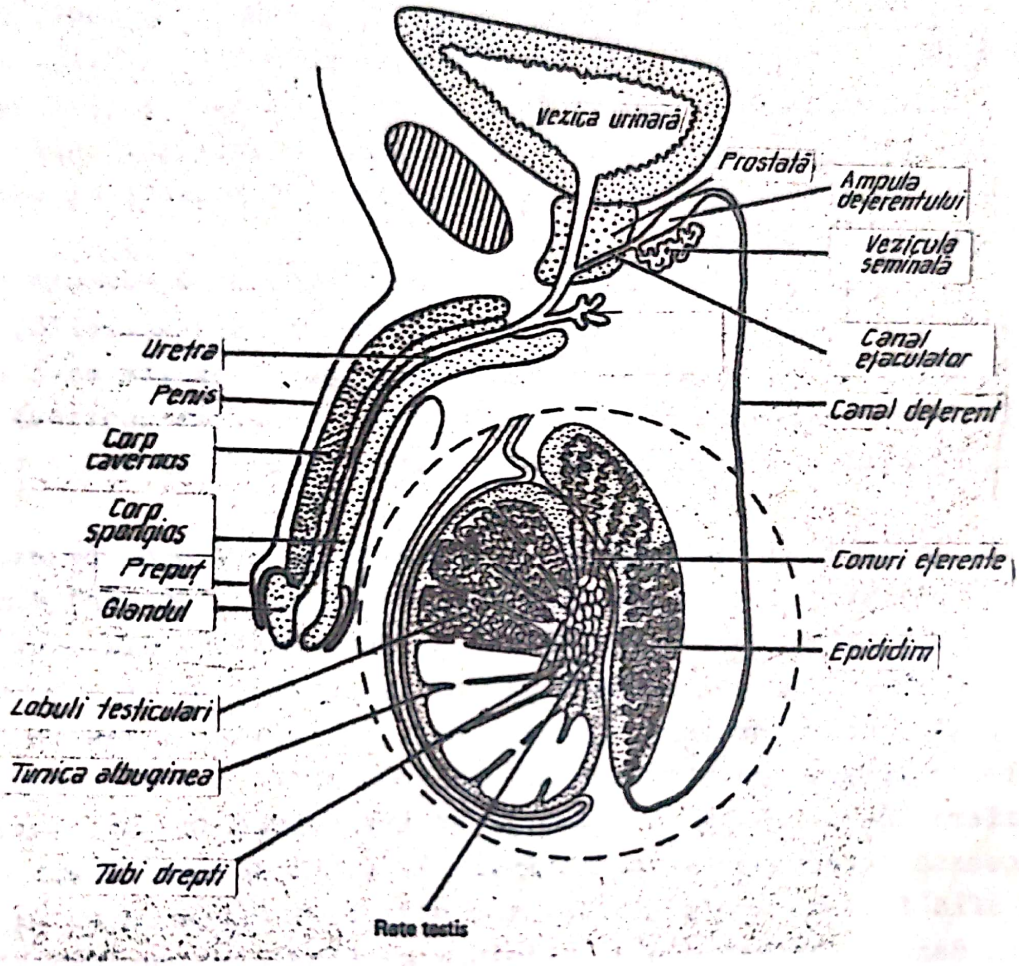

Fig.262. Schema aparatului genital masculin.

In fiecare lobul se găsesc 1-4 tubi seminiferi, numărul lor total ajungînd la aproximativ 900. Tubii seminiferi dintr-un lobul sînt separaţi printr-o atmosferă de ţesut conjunctiv lax, cu vase şi nervi şi grupe de celule secretorii, denumite celulele Leydig, ce constituie glanda interstiţială a testiculului, responsabilă de secreţia hormonului sexual masculin, testosteronul.

La vîrful fiecărui lobul tubii seminiferi prezintă un traiect rectiliniu, se unesc şi se deschid într-un conduct foarte scurt - tubul drept. Tubii drepţi se continuă cu o reţea tubulară, anastomotică numită rete testis sau reţeaua Haller (Fig.263).

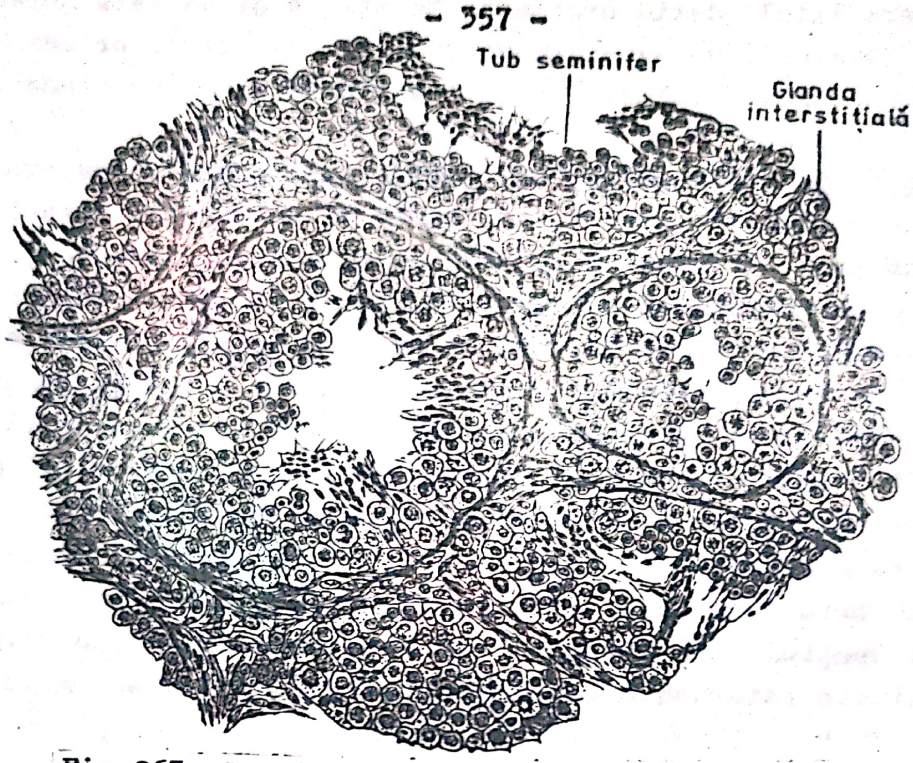

Fig.263. Secţiune prin parenchimul testicular.

Din această reţea se formează canalele eferente numite şi conurile eferente, ce reprezintă primul segment al căilor spermatice extratesticulare, ce se continuă cu epididimul, canalul deferent, canalul ejaculator şi uretra.

Structura tubilor seminiferi este diferită în perioada prepuberală, la adult şi la bătrîn.

De la nastere pînă la pubertate tubii seminiferi sînt mici, fiind compuşi din două tipuri de celule : gonocitele primare, celulele germinale primordiale, precursoarele spermatogoniilor şi celulele de susţinere, celulele Sertoli, care sînt numeroase şi prezintă un nucleu mic, neregulat şi o citoplasmă cu limite neprecise. Gonocitele, care sînt puţine la număr, prezintă nucleul sferic şi o citoplasmă bine vizibilă. Celulele interstiţiale nu sînt complet diferenţiate.

In timpul adolescenţei, între 10 şi 14 ani, sub stimulul hormonului gonadotrofic, gonocitul devine spermatogonie, începe să prolifereze şi eventual să producă şi spermatozoizi. Simultan celulele de susţinere cresc în volum, capătă un nucleu mare, polimorf, palid colorat, iar citoplasma devine abundentă, extinzîndu-se de la periferia tubului spre lumen şi adăpostind celulele germinale. In această perioadă tubii seminiferi îşi formează un lumen, iar ce-

lulele interstiţiale devin distincte în stromă şi secretă hormoni androgeni. Hormonii androgeni induc apariţia caracterelor sexuale secundare masculine, inclusiv creşterea glandelor sexuale anexe, ce încep să funcţioneze.

La adult tubii seminiferi sînt lungi, subţiri, puternic cutaţi. Ei încep printr-o extremitate oarbă şi se termină prin tubii drepţi. Diametrul lor este de 150-250 microni, iar lungimea lor atinge 70-80 cm. cînd sînt derulaţi. Lungimea totală a tubilor seminiferi din ambii testiculi este la om de aproximativ 300-400 m.

Fiecare tub seminifer este delimitat de o tunică conjunctivă, formată din fibre de reticulină, puţine fibre colagene, fibre elastice, fibroblaste şi celule mioide, fuziforme, care ar fi responsabile de contracţiile izolate ale tubilor. Celulele mioide conţin filamente similare celor din fibra musculară netedă, ele sînt solidarizate prin joncţiuni, împiedecînd astfel trecerea macromoleculelor din spaţiul interstiţial spre tubii seminiferi. In cazuri de infertilitate pătura conjunctivă este mult îngroşată.

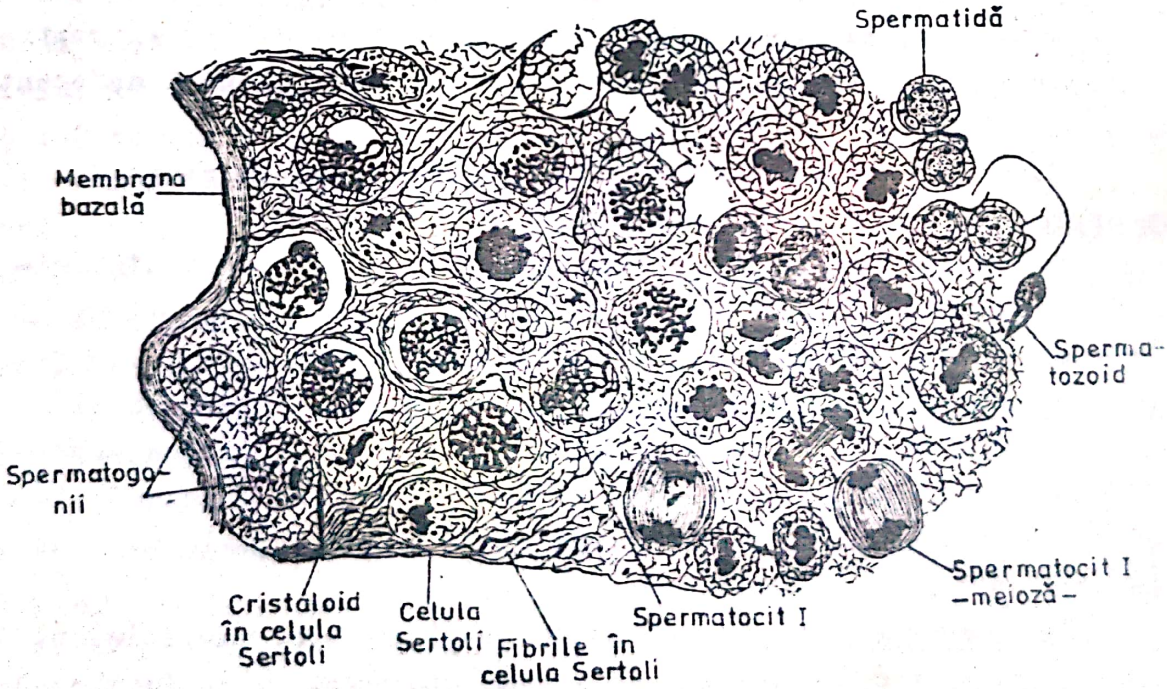

Fig.264. Secţiune de detaliu prin tubul seminifer.

Pe această tunică conjunctivă se găseşte un epiteliu pluristratificat, specializat, delimitat de o membrană bazală.

Epiteliul tubilor seminiferi (Fig.264) este format din două tipuri celulare :

1. celule de susţinere, celule Sertoli, şi
2. celule seminale în diferite stadii de evoluţie

Celulele Sertoli provin din celulele cordoanelor lui Valentin - Pflüger, din care se formează tubii seminiferi. Ele sînt mari, ca nişte coloane cu baza lărgită, ce se sprijină pe membrana bazală şi se întind pînă în lumenul tubului seminifer. Intrucît limitele lor se disting cu greu la microscopul optic, în histologia clasică s-a considerat că celulele seminale sînt incluse în sinciţiul sertolian. Microscopia electronică a precizat că celulele Sertoli sînt individualizate printr-o membrană plasmatică distinctă, iar celulele seminale se află în afara acestei membrane.

Extremitatea apicală a celulelor Sertoli este uneori subţiată, alteori lăţită sau ramificată şi înconjurată de spermatide pe cale de transformare în spermatozoizi. Datorită acestui aspect particular celulele Sertoli au fost numite şi "celule în candelabru"

In porţiunea bazală celula Sertoli conţine un nucleu mare (9-12 microni), de formă ovală sau triunghiulară, cu aspect clar şi un nucleol mare, bazofil. Organitele celulare au o topografie diferită în raport cu stadiile evolutive ale celulelor seminale, pe care le găzduiesc. Mitocondriile şi reticulul endoplasmatic neted se găsesc cu predilecţie în preajma spermatidelor, iar reticulul endoplasmatic rugos în apropierea spermatocitelor. S-au evidenţiat de asemenea un complex Golgi, lizozomi, microtubuli, microfilamente, ultimele fiind responsabile de modificarea formei celulei şi de mişcările intracitoplasmatice. In citoplasma celulei Sertoli se întîlnesc şi numeroase incluziuni reprezentate prin : lipide, granule de pigment (lipofuscină), formaţiuni cristaloide proteice fuziforme (cristalele lui Charcot). Acestea din urmă apar la microscopul electronic sub formă de mănunchiuri de filamente cu diametrul de 150 Å. Nu este cunoscută semnificaţia lor funcţională.

Feţele laterale ale celulei Sertoli prezintă prelungiri mari, cu loje în care sînt adăpostite celulele seminale, iar plasmalemele stabilesc joncţiuni de tipul zonulei aderens (70-80 Å), la nivelul cărora în citoplasmă se găsesc microfilamente şi cisterne de reticul endoplasmatic neted, alungite, paralele cu suprafaţa

zonulei. Aceste joncţiuni formează o barieră ce împiedică pătrunderea macromoleculelor din spaţiul interstiţial în lumenul tubilor seminali. S-a sugerat că aceste joncţiuni ar permite şi trecerea unor stimuli electrici. Intre celulele Sertoli există şi spaţii mai mari, de 150-250 Å, la nivelul cărora plasmalemele nu prezintă joncţiuni.

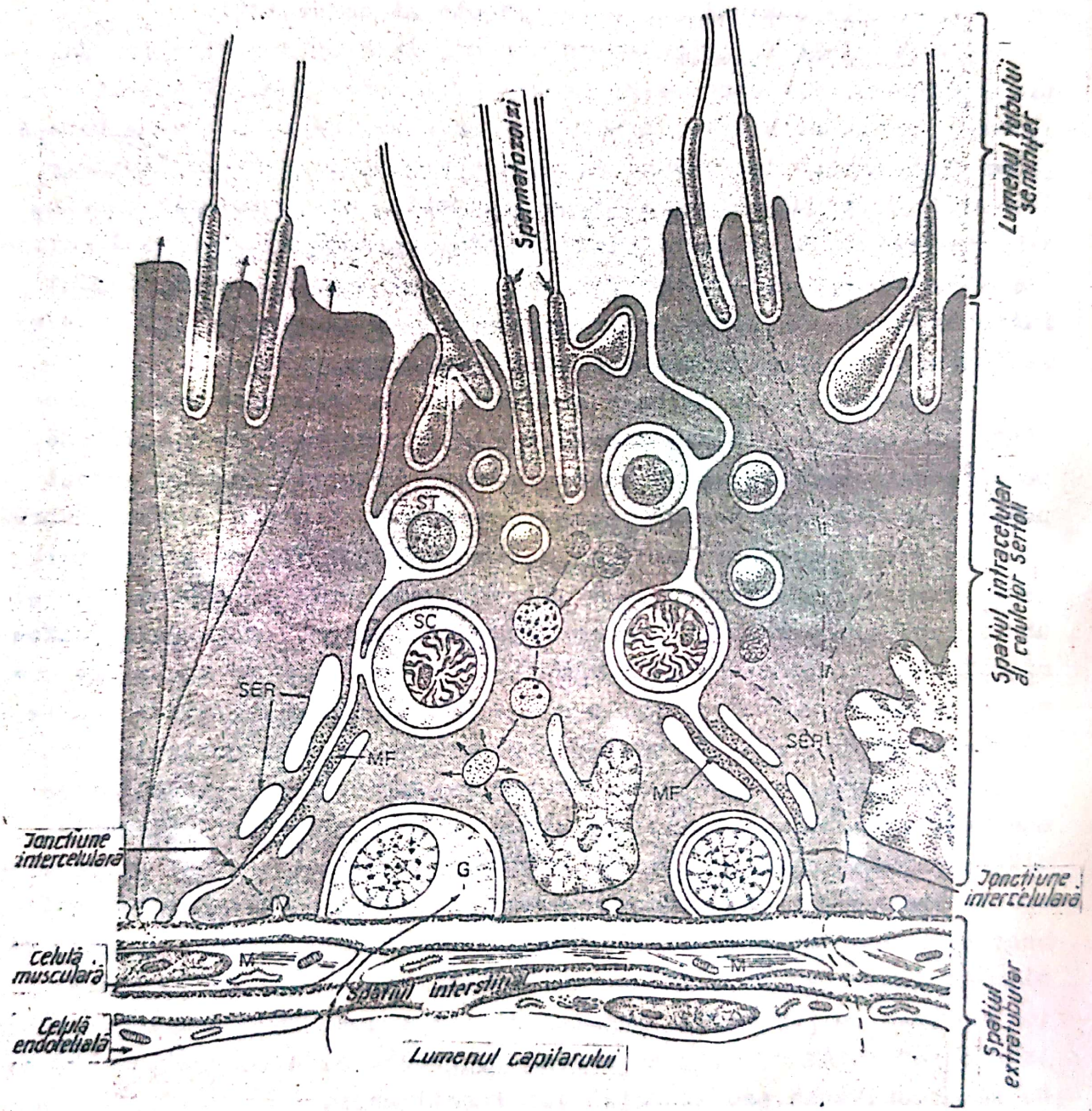

Fig.265. Poziţia şi structura celulelor Sertoli.

In testicului ectopic al adultului, sau în testicului senil, celulele Sertoli reprezintă singura populaţie celulară a epi-

teliului tubilor seminiferi. La om, ca şi la alte specii, celulele Sertoli nu se divid în timpul perioadei de reproducere. Ele sînt foarte rezistente la factorii nocivi (substanţe toxice, bacterii, raze X), care pot distruge uşor celulele seminale.

Rolul celulelor Sertoli. Celulele Sertoli constituie un suport pentru celulele seminale. Ele asigură nutriţia celulelor seminale, graţie produşilor rezultaţi din activitatea lor secretorie.

Studiile de microscopie electronică sugerează posibilitatea transferului de substanţe de la celula Sertoli la celulele seminale. Celulele Sertoli îndeplinesc şi o funcţie fagocitară faţă de resturile celulare rezultate în cursul spermiogenezei, citoplasma lor conţinînd un număr mare de lizozomi. Celulele Sertoli prezintă şi o funcţie contractilă, contribuind prin mişcările lor la migrarea pasivă a spermatozoizilor spre lumenul tubului seminifer. Hormonul adenohipofizar FSH stimulează şi iniţiază în celulele Sertoli sinteza unor proteine androgen-liante, care leagă hormonii androgeni şi-i concentrează în tubii seminiferi, proces necesar desfăşurării spermatogenezei. Funcţia secretorie exocrină a celulei Sertoli include şi elaborarea unui volum considerabil de fluid, care serveşte pentru vehicularea spermatozoizilor spre căile spermatice. Acest fluid este bogat în ioni, în mod particular în ioni de potasiu, asigurîndu-se astfel şi vitalitatea spermatozoizilor. Se crede că celulele Sertoli ar produce şi mici cantităţi de hormoni estrogeni.

Celulele seminale sînt celule libere, net delimitate, adăpostite în concavităţile citoplasmei celulelor Sertoli, unde se multiplică, se nutresc şi se transformă în spermatozoizi.

Morfologic se disting 4 tipuri de celule seminale, reprezentînd de fapt 4 stadii evolutive ale uneia şi aceleiaşi celule : a) spermatogonii; b) spermatocite; c) spermatide; d) spermatozoizi. (Fig.266). In cadrul unui tub seminifer aceste stadii se succed într-o ordine bine definită, celulele seminale deplasîndu-se de la periferia tubului spre lumen. In lumen se găsesc spermatozoizi maturi şi în curs de maturare.

Caracterele citologice ale celulelor seminale

Spermatogoniile sînt celule mici, de 10-12 microni diametru, rotunde sau ovalare, cu o citoplasmă redusă, bazofilă, ce conţine mitocondrii, complex Golgi şi doi centrioli. După structura nucleului se disting două tipuri de spermatogonii : A şi B.

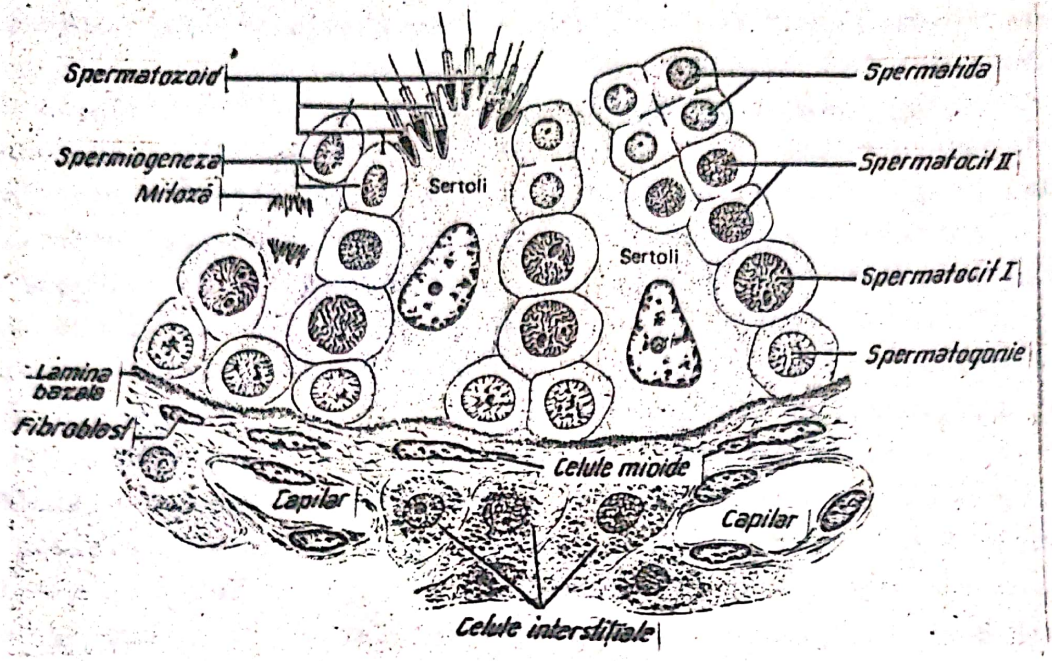

Fig.266. Structura unei părţi din tubul seminifer. Imaginea cuprinde şi celule ale glandei interstiţiale.

Spermatogonia A, celula primordială, începe să se dividă mitotic după pubertate şi formează spermatogoniile Ad, ce prezintă nuclei întunecaţi (d = dark), cromatina pulverulentă şi nucleoli periferici, aderenţi de membrana nucleară, şi spermatogoniile Ap cu nucleii palizi (p = pale) şi nucleoli situaţi central. Din spermatogonia Ad vor rezulta spermatogonii Ad, ce vor asigura persistenţa liniei seminale şi spermatogonii Ap, ce vor evolua ireversibil şi vor da prin mitoze spermatogonia B. Aceasta prezintă cromatina nucleară dispusă în blocuri şi un nucleol central. Prin diviziunea spermatogoniei B rezultă spermatocitele primare (de ordinul I), care sînt celule mari, de 25 microni diametru, cu citoplasma abundentă şi un nucleu sferic, cu cromatina uniform repartizată şi nucleolul evident. Majoritatea spermatocitelor primare prezintă nucleul în profază.

Prin diviziune reducţională spermatocitele primare, celule diploide, dau naştere spermatocitelor secundare (de ordinul II), celule haploide, asemănătoare cu cele primare, dar de dimensiuni mai mici. Spermatocitele secundare se observă cu greu în secţiunile de testicul, deoarece prezintă o interfază foarte scurtă, intrînd rapid în cea de-a doua diviziune meiotică, de maturaţie, ca-

re nu este precedată de dublarea A.D.N.-ului. Rezultă spermatidele, care sînt tot celule haploide. Acestea nu se mai divid, transformarea lor în spermatozoidul matur realizîndu-se printr-un proces complex de diferenţiere denumit spermiogeneză.

Spermatidele sînt celule mici, cu diametrul de 9 microni, o citoplasmă redusă şi un nucleu mare, sferic, cu granule mari de cromatină şi un nucleol voluminos. Spermatidele sînt localizate spre centrul tubului seminifer, prezentînd raporturi de contiguitate cu celulele Sertoli.

Spermatozoidul matur are capul înconjurat de prelungirile citoplasmatice ale celulelor Sertoli, iar coada liberă în lumen.

Spermatogoniile sînt situate profund în tubul seminifer, adiacent membranei bazale, putînd apare pe 2-3 rînduri în cazul unei intense activităţi spermatogenetice. Straturile mijlocii ale epiteliului seminal sînt formate din spermatocite primare şi secundare, iar cele superficiale de spermatide şi spermatozoizi.

Spermatogeneza cuprinde totalitatea proceselor de proliferare, creştere şi maturare prin care din celulele primordiale rezultă spermatozoizii maturi. Debutează la pubertate, continuîndu-se în decursul întregii perioade de reproducere a bărbatului, uneori pînă la o vîrstă relativ înaintată.

Procesul de spermatogeneză are loc în tubul seminifer, sub formă de spirală, de undă, se desfăşoară în aproximativ 74 de zile şi cuprinde trei etape : de multiplicare, de creştere şi maturare, şi de diferenţiere a spermatozoidului (spermiogeneza) (Fig.267).

1) Perioada de multiplicare durează 27 de zile şi cuprinde înmulţirea spermatogoniilor cu formarea celor două populaţii A şi B şi evoluţia acestora din urmă pînă la spermatocitul primar. Toate celulele rezultate sînt diploide.

2) Perioada de creştere şi maturare durează 24 de zile şi se caracterizează iniţial prin creşterea de volum a spermatocitelor primare, ce se pregătesc pentru diviziunile de maturaţie. Urmează apoi cele două diviziuni de maturaţie prin care rezultă spermatocitele secundare şi spermatidele. Prin prima diviziune reducţională (meioza) dintr-un spermatocit primar diploid, vor rezulta două celule haploide, spermatocitele secundare, cu numărul de cromozomi redus la jumătate (23 de cromozomi pentru specia umană), dar cu o cantitate dublă de A.D.N. In profaza acestei diviziuni, care este foarte lungă, are loc schimbul de material genetic între cromatide-

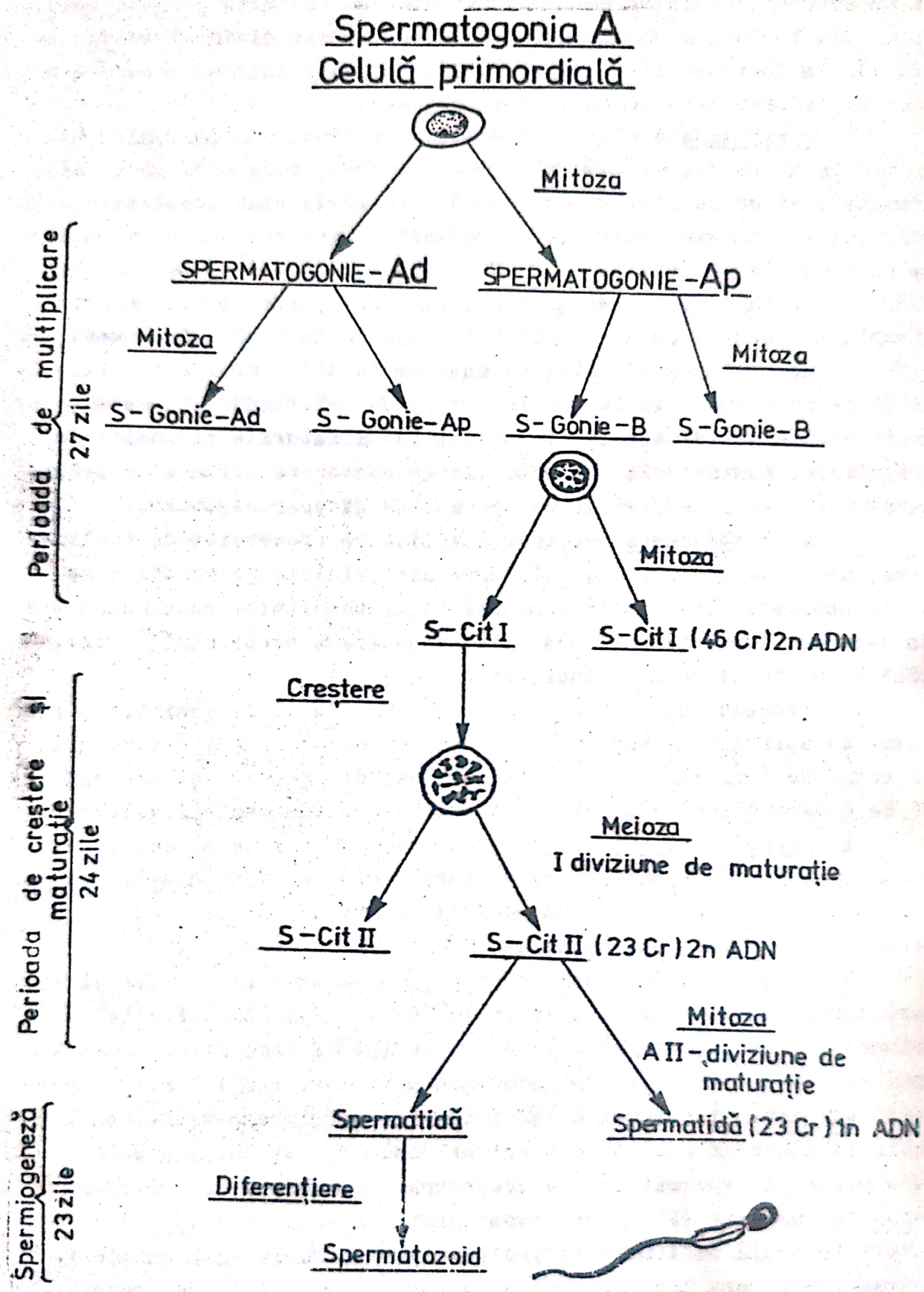

Fig.267. Etapele evolutive ale spermatogenezei.

Scanned with OKEN Scanner

le cromozomilor omologi. Spermatocitele secundare sînt grupate în perechi. După aproximativ 24 de ore survine cea de-a doua diviziune de maturaţie, ecvaţională, ce se realizează rapid, nefiind precedată de dublarea A.D.N.-ului. Celulele rezultate, spermatidele, sînt haploide atît din punct de vedere a numărului de cromozomi, cît şi al cantităţii de A.D.N.

Pe tot parcursul spermatogenezei celulele rezultate în urma diviziunilor rămîn unite între ele prin punţi fine de citoplasmă, datorită unei citodiereze incomplete. Aceste punţi dispar în stadiul de spermatozoid. Se asigură astfel un sincronism în evoluţia celulelor.

3) Etapa a 3-a cuprinde procesul de transformare a spermatidelor în spermatozoizi, ce este denumit spermiogeneză. Acest proces durează 23 de zile, este lent şi progresiv şi include o serie de restructurări morfologice care interesează complexul Golgi şi nucleul, cu constituirea capului şi centriolii cu formarea corpului şi cozii.

Nucleul spermatidei,se modifică treptat şi devine capul viitorului spermatozoid. Iniţial apare un proces de deshidratare, prin care nucleul se condensează şi-şi diminuă volumul, fără ca elementele sale genetice să se altereze. Nucleolul se fragmentează şi dispare. Concomitent apar la nivelul complexului Golgi o serie de granule dense, P.A.S. pozitive, ce devin apoi coalescente, se înconjoară de o membrană şi formează o vacuolă, denumită acrozomială. Această vacuolă se va ataşa de polul anterior al nucleului, extinzîndu-se apoi pe aproximativ 1/3 din suprafaţa lui şi va forma capişonul cefalic (acrozomial), ce conţine o serie de enzime : carbohidraze, proteaze, hialuronidaze. Membrana externă a acrozomului fuzionează în mai multe puncte cu membrana plasmatică ce acoperă capul spermatozoidului, facilitîndu-se astfel eliberarea enzimelor. In timpul fertilizării aceste enzime vor liza legăturile dintre celulele foliculare şi membrana pellucida, permiţînd pătrunderea spermatozoidului în ovul.

Totodată centriolul proximal al spermatidei va migra şi se va alipi de polul nuclear opus acrozomului, iar centriolul distal se va aşeza perpendicular pe primul şi va forma filamentul axial al flagelului spermatozoidului matur.

Se consideră că centriolul distal se împarte în două jumătăţi : una anterioară care se alipeşte de centriolul proximal şi

ia o formă cilindroidă şi una posterioară care migrează spre periferia spermatidei şi formează aşa numitul inel terminal. Între cele două jumătăţi se structurează piesa intermediară. În jurul filamentului axial de la nivelul piesei intermediare se dispun în spirală mitocondriile şi formează teaca mitocondrială (Fig.268).

Pe tot parcursul spermiogenezei citoplasma se reduce progresiv, persistînd sub forma unui strat subţire, ce acoperă capul, piesa intermediară şi filamentul axial, ce se alungeşte şi formează coada. Citoplasma reziduală, ce conţine resturi ale complexului Golgi, mitocondrii neutilizate, incluziuni lipidice este eliminată în lumenul tubului seminal, constituind corpii reziduali ai lui Regnaud, ce sînt fagocitaţi apoi de celulele Sertoli.

Spermiogeneza are loc într-o invaginaţie de la polul apical al celulei Sertoli, care reprezintă sursa de nutriţie a spermatidelor.

Reglarea spermatogenezei. Declanşarea şi menţinerea spermatogenezei are loc sub controlul FSH-ului hipofizar, a cărei secreţie este dirijată de RF-FSH hipotalamic. Eliberarea acestuia din urmă este modulată de nivelul hormonilor sexuali din sînge. Pentru desfăşurarea spermatogenezei este nevoie de o concentraţie locală crescută de androgeni la nivelul tubului seminifer, concentraţie ce este asigurată prin elaborarea de către celulele Sertoli a unor proteine androgen liante. Secreţia acestor proteine este iniţiată şi stimulată de către FSH-ul hipofizar.

Hormonii androgeni, a căror secreţie este guvernată de către LH-ICSH-ul hipofizar, sînt necesari procesului de maturare a spermatozoizilor.

Un rol important în reglarea spermatogenezei revine şi sistemului nervos central prin unele zone ale neocortexului (nucleii mamilari şi sistemul rinencefalic). Se pare că şi sistemul nervos vegetativ periferic intervine potenţînd acţiunea hormonilor gonadotropi şi sexuali.

Spermatozoidul sau gametul masculin este o celulă înalt diferenţiată, adaptată pentru fertilizare şi transmiterea caracterelor ereditare. Este o celulă flagelată cu o lungime de 50-65 microni. Este constituită din 4 segmente : capul, gîtul, piesa intermediară şi coada. După unii autori spermatozoidul ar fi format numai din 3 segmente : cap, gît şi coadă. Aceşti autori descriu însă cozii mai multe părţi (piese) : piesa mijlocie, ce corespunde pie-

sii intermediare, piesa principală şi piesa terminală.

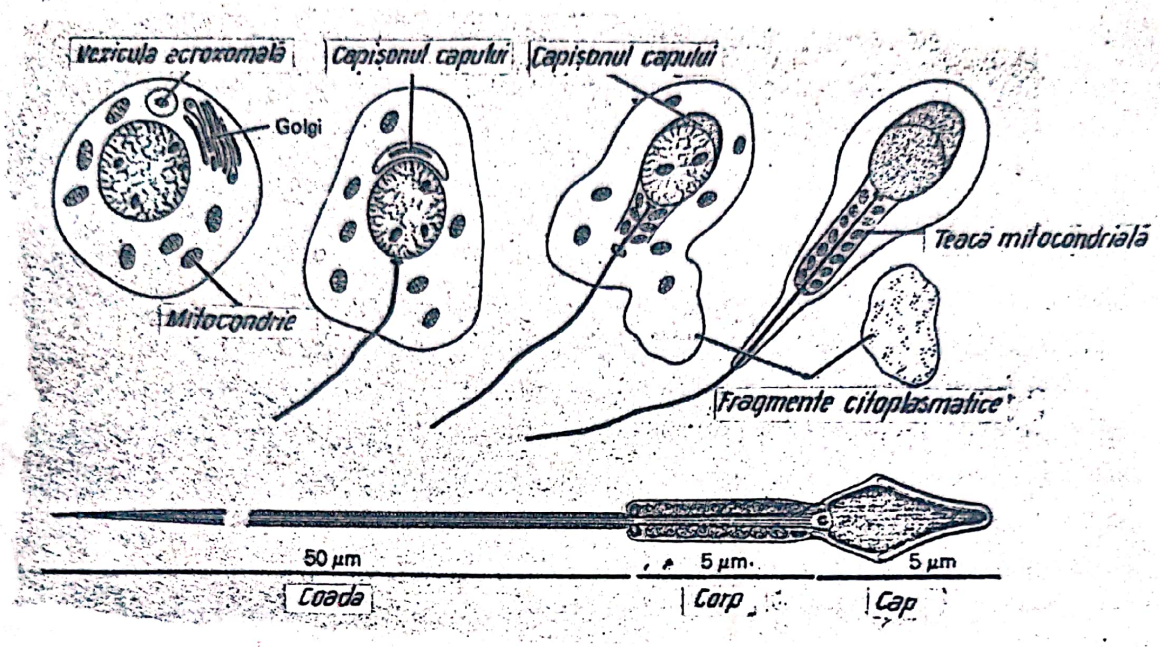

Fig.268. Principalele modificări care au loc la nivelul spermatidei în timpul spermiogenezei.

Capul spermatozoidului are o lungime de aproximativ 5 microni, este ovalar cînd este privit din faţă şi piriform cînd este privit din profil. Este format din nucleu, ce conţine o cromatină condensată, fiind acoperit în porţiunea anterioară de acrozom. Acrozomul, denumit şi perforator, este dens şi rigid, favorizînd pătrunderea spermatozoidului în ovul.

Gîtul spermatozoidului este scurt (0,4 microni), fiind cuprins între centriolul proximal şi jumătatea anterioară a centriolului distal. El face legătura între cap şi piesa intermediară.

Piesa intermediară sau corpul este cuprinsă între cele două jumătăţi ale centriolului distal şi are o lungime de 5-9 microni. In centru este situat filamentul axial, ce are structura tipică a unui cil, dar este mult alungit (doi microtubuli centrali înconjuraţi de 9 perechi de microtubuli periferici). In jurul acestui filament axial se găseşte un inel format din 9 filamente groase, ce conţin miozină, elemente contractile, ce asigură motilitatea spermatozoidului. Acest inel este înconjurat de mitocondriile dispuse spiralat, ce formează teaca mitocondrială. La periferie există un strat subţire de citoplasmă delimitată de plasmalemă.

Coada are o lungime de 45-55 microni şi este formată din două segmente : piesa principală, porţiunea cea mai lungă, măsurînd 40-45 microni, şi piesa terminală cu o lungime de 5-10 microni. Piesa principală conţine filamentul axial înconjurat numai pe o scurtă porţiune de cele 9 filamente groase externe. Teaca mitocondrială lipseşte. Caracteristică pentru acest segment este "teaca fibroasă" alcătuită dintr-un număr mare de fascicule circulare, ce înconjură filamentul axial şi fuzionează cu cei doi microtubuli centrali. Piesa terminală are structura tipică a unui flagel (o pereche de microtubuli în centru şi 9 perechi periferice).

Spermatozoizii sînt imobili în testicule, dar devin mobili în epididim şi canalul deferent. Se pot deplasa datorită mişcărilor helicoidale ale cozii cu o viteză de aproximativ 2 mm. pe minut. Introduşi în căile genitale femenine, pot parcurge în două ore distanţa de aproximativ 20 cm, ce corespunde lungimii traiectului utero-tubar. Motilitatea lor poate fi redusă sau inhibată prin diferite substanţe, în special acide.

Starea morfofuncţională a spermatozoizilor este condiţionată de numeroşi şi variaţi factori : sînt rezistenţi la temperaturi scăzute (minus 20° pînă la 170°), dar sînt sensibili la temperaturi ridicate. Sînt alteraţi ireversibil prin acţiunea radiaţiilor ionizante, a alcoolului, anesteziceloi, etc.

Spermatozoizii se produc într-un număr foarte mare, aproximativ 100.000 pe mm^3 de spermă. Diminuarea numărului lor sub 20.000 pe mm^3 determină sterilitatea. In condiţii normale un procentaj de 16-20 % din numărul total reprezintă spermatozoizi anormali, incapabili de fertilizare : cu două capete şi două cozi, micro- sau macrocefali, etc. Acest procentaj nu afectează fecunditatea.

Spermatozoizii sînt rezistenţi, ei pot supravieţui un timp oarecare, fără să-şi piardă fecunditatea, de aici şi posibilitatea însămînţării artificiale, aplicată la animale. In căile genitale femenine pot trăi 3-4 zile.

Sperma este un lichid complex, constituit în cea mai mare parte din spermatozoizi şi produşi de secreţie a căilor spermatice. Lichidul care vehiculează spermatozoizii este furnizat în cea mai mare parte de veziculele seminale şi de prostată. Acest lichid poate conţine şi celule epiteliale descuamate ca şi diverse concreţiuni.

Glanda interstiţială. Ţesutul conjunctiv lax, bine vascula-

rizat şi inervat, dintre tubii seminiferi conţine şi celule mezenchimale, care, în perioada pubertăţii, se vor diferenţia sub acţiunea hormonilor gonadotropi şi vor forma celule secretorii denumite celulele Leydig sau celule interstiţiale.

Celulele interstiţiale sînt mari (diametrul de 20 microni), ovalare sau poligonale, dispuse izolat sau în grupuri, fiind întotdeauna adiacente capilarelor sanguine. Nucleii, rotunzi sau ovalari sînt eucromi şi prezintă 1-2 nucleoli. Citoplasma, granulară în centru şi vacuolară la periferie, conţine un reticul endoplasmatic neted bine dezvoltat, cu aspect de tubi ramificaţi, neregulaţi şi anastomozaţi. Acest organit este implicat în sinteza enzimelor necesare elaborării hormonilor steroizi androgeni. Prin metode histochimice s-a demonstrat prezenţa 17 beta hidroxisteroid dehidrogenazei, enzimă care intervine în transformarea androstendionului în testosteron, ca şi a 17 alfa-hidroxilazei, care hidroxilează pregnenelonul în poziţia 17 pentru a forma 17 cetosteroizi, ce vor fi convertiţi apoi în testosteron. Mitocondriile prezintă creste tubulare caracteristice celulelor secretoare de steroizi. Complexul Golgi este bine reprezentat, iar lizozomii şi peroxizomii sînt abundenţi. Se mai întîlnesc diferite incluziuni : numeroase vacuole lipidice, granule de pigment (lipocrom şi lipofuscină). La om apar şi nişte incluziuni proteice, cristaloide - cristalele lui Reinke, de forme şi mărimi variabile, a căror semnificaţie este necunoscută.

Din punct de vedere ultrastructural se deosebesc două tipuri celulare : <u>celule mici</u>, fuziforme, relativ sărace în organite, şi <u>celule mari</u> bogate în organite, incluziuni lipidice, cristale proteice. Existenţa unor forme celulare intermediare demonstrează că celulele mici reprezintă, de fapt, elemente tinere, precursoare ale celulelor mari, mature.

Celulele interstiţiale îşi elimină produsul de secreţie în spaţiile intercelulare, de unde o parte trece în tubii seminiferi, fiind necesar spermatogenezei, o altă parte trece în sînge, fiind vehiculat la diferite organe.

Celulele interstiţiale apar la făt, sînt abundente în luna a IV-a, ca urmare a stimulului gonadotrofinelor coriale. Ele dispar la naştere, luînd aspectul de fibroblaste, pentru a reapare la pubertate. Tumorile cu celule interstiţiale pot provoca o pubertate precoce.

Aceste celule alcătuiesc în ansamblu glanda interstiţială sau "diastematică", ce secretă testosteronul, hormon de care depinde funcţionalitatea tractusului genital şi caracterele sexuale secundare masculine.

Vasele şi nervii testiculului. Arterele, care pătrund prin albuginee şi prin corpul lui Highmore, se ramifică în arteriole la nivelul septurilor interlobulare, apoi se capilarizează la nivelul ţesutului conjunctiv dintre tubii seminiferi, continuîndu-se cu venule, ce se rezolvă în vene, ce ies prin mediastinum testis.

Capilarele testiculare sînt de tip fenestrat, permiţînd trecerea liberă a macromoleculelor proteice din sînge spre ţesuturi. In albuginee şi septuri se întîlnesc şi capilare limfatice. Inervaţia este bogată. In albuginee, în jurul vaselor, iar după unii autori, şi în epiteliul seminal se găsesc terminaţii nervoase libere.

Modificările involutive ale testiculului pot surveni uneori timpuriu, în jurul vîrstei de 25-30 ani. Ele nu afectează însă capacitatea de reproducere.

Andropauza (echivalentul menopauzei de la femeie) apare tardiv, progresiv, fără a fi însoţită de manifestări clinice evidente. Pe plan morfologic involuţia testiculului se traduce prin : a) îngroşarea membranei bazale a tubilor seminiferi, care devine hialinizată; b) sporirea cantitativă a ţesutului conjunctiv intertubular; c) diminuarea lumenului tubilor seminiferi cu reducerea semnificativă a spermatogenezei. Procesele involutive interesează într-o proporţie redusă şi celulele glandei interstiţiale, care scad numeric.

Căile genitale masculine sau ductele spermatice sînt reprezentate de totalitatea structurilor tubulare care încep de la tubii seminiferi şi sfîrşesc cu uretra, avînd rol de depozitare şi de conducere a spermatozoizilor. Se pot împărţi în : căi spermatice intratesticulare şi căi spermatice extratesticulare.

Căile spermatice intratesticulare prezintă două segmente: tubii drepţi şi rete testis.

Tubii drepţi încep la extremitatea lobulilor spre hil, unde epiteliul multistratificat al tubilor seminiferi încetează brusc continuîndu-se cu un epiteliu simplu, polimorf cu celule turtite, cubice sau cilindrice. Au o lungime de aproximativ 1 mm, sînt rectilinii, fiind situaţi în septurile interlobulare, în vecinătatea

mediastinului.

Rete testis sau reţeaua lui Haller este reprezentată printr-un ansamblu de cavităţi neregulate, anastomozate între ele, tapetate de un epiteliu simplu polimorf, turtit, cubic sau cilindric, unele celule cilindrice fiind ciliate (Fig.269). Caracteristică este absenţa membranei bazale, canaliculele fiind "săpate" direct în substanţa conjunctivă a corpului Highmore. Epiteliul reţelei lui Haller intervine în rezorbţia unei părţi a lichidului testicular.

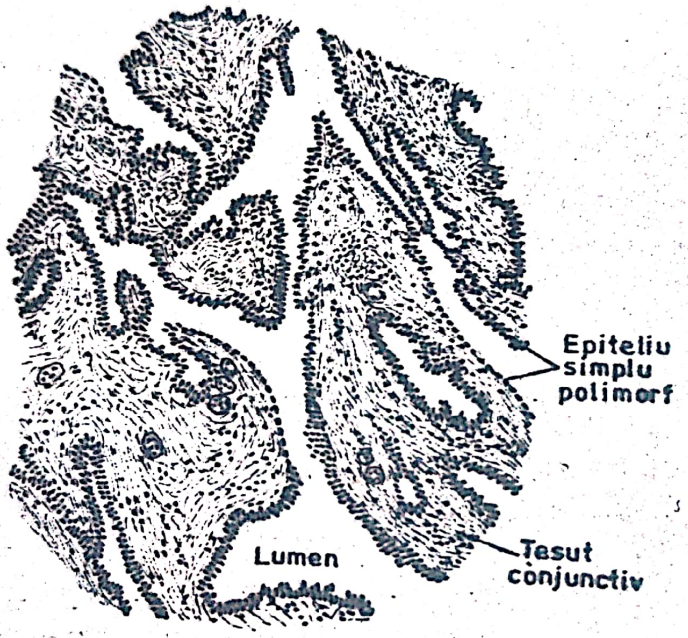

Fig.269. Secţiune prin reţeaua Haller.

Căile spermatice extratesticulare sînt reprezentate prin : conurile eferente, epididim, canalul deferent, canalul ejaculator şi uretra.

Conurile eferente. Rete testis se continuă cu un număr de 12-15 canalicule care perforează albugineea şi ies din testicul în partea superioară a marginii posterioare. Fiecare canalicul se înrulează în spirală într-un traiect ondulat formînd un mic con ce se deschide în prima porţiune a epididimului, alcătuind în ansamblu capul epididimului. Pe o secţiune histologică (Fig.270) lumenul acestor canale apare festonat, deoarece epiteliul este variabil ca înălţime, unele celule fiind joase, altele mai înalte. Celulele joase sînt situate în depresiunile epiteliului, ele conţin un mare număr de lizozomi, iar la polul apical prezintă invaginaţii canali-

culare cu aspecte de endocitoză. La nivelul crestelor epiteliul apare înalt, pseudostratificat, celulele prezentînd şi cîţiva cili mobili. Acest epiteliu este situat pe o membrană bazală înconjurată de o pătură conjunctivă cu fibre musculare netede. Epiteliul conurilor eferente prezintă o activitate secretorie prin care se asigură nutriţia spermatozoizilor, dar are rol şi în reabsorbţia lichidului testicular. Prin prezenţa cililor celulelor înalte este favorizat transportul spermatozoizilor, care,la acest nivel, sînt lipsiţi de motilitate proprie.

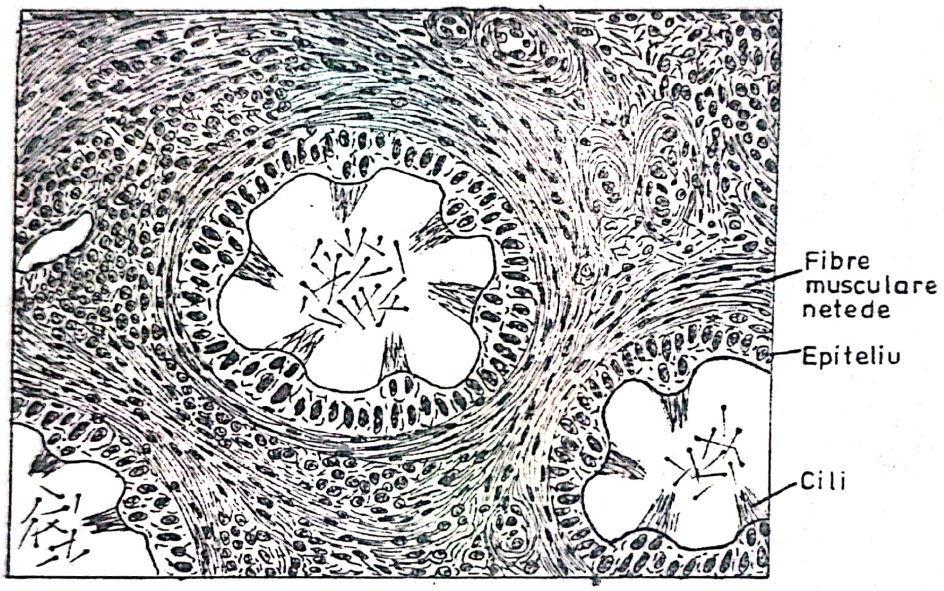

Fig.270. Secţiune transversală prin conurile eferente.

Canalul epididimar. Conurile eferente confluiază într-un tub mic, lung şi subţire, puternic înrulat - epididimul, căruia i se descrie un cap, un corp şi o coadă. Acest canal are un diametru de 0,4 mm, o lungime de 4-6 m. şi este tapetat de un epiteliu cilindric pseudostratificat format din două tipuri celulare (Fig.271): celule mici, bazale, de formă cubică sau uşor piramidală, cu rol regenerativ şi celule prizmatice înalte, prevăzute la polul apical cu cili fixi, aglutinaţi în flacără de lumînare, care la microscopul electronic s-au dovedit a fi microvili lungi cu rol în absorbţie. Citoplasma acestor celule conţine un complex Golgi bine dezvoltat ca şi un bogat reticul endoplasmatic neted şi rugos. Lizozo-

mii apar în număr foarte mare, determinînd aspectul de granule de secreţie, descris în microscopia optică. Celulele epididimului absorb o mare parte din apă şi alte substanţe ale lichidului seminal, creîndu-se o presiune negativă prin care se facilitează transportul spermatozoizilor din testicul în căile spermatice. In epididim spermatozoizii devin mobili.

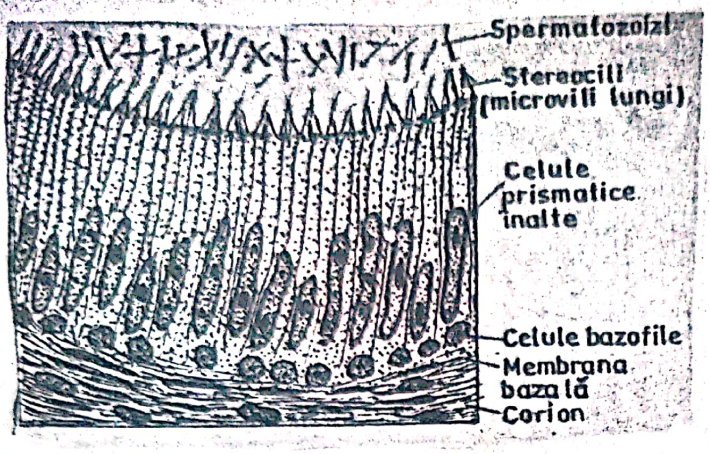

Fig.271. Epiteliul canalului epididimar.

Epiteliul epididimului este situat pe o membrană bazală, dublată de o tunică de fibre musculare netede, dispuse circular, pe 4-5 rînduri (Fig.272), ce determină contracţiile ritmice ale epididimului. La periferie se găseşte un ţesut conjunctiv lax ce conţine vase, nervi şi microganglioni vegetativi.

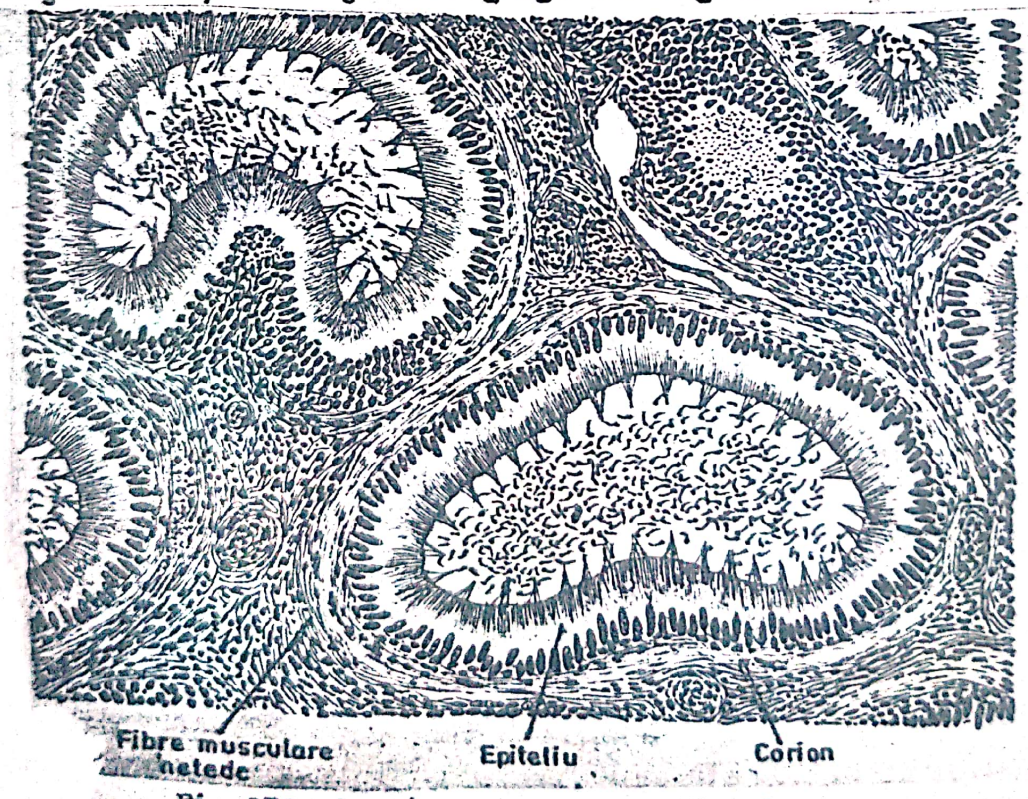

Fig.272. Secţiune transversală prin epididim.

Canalul deferent continuă epididimul. Are un diametru de

2 mm şi o lungime de 40 cm. Peretele foarte gros este format din : mucoasă, musculoasă şi adventice (Fig.273). Mucoasa formează 4-5 pliuri longitudinale, dînd astfel lumenului un aspect stelat. Epiteliul este cilindric pseudostratificat, celulele sînt însă mai mici, iar stereocilii mai puţin numeroşi şi neregulat distribuiţi în comparaţie cu epididimul. Corionul mucoasei se caracterizează printr-o mare bogăţie de fibre elastice. Tunica musculară este foarte dezvoltată, fiind formată din fibre musculare netede, dispuse într-un strat longitudinal intern, unul mijlociu circular şi unul extern longitudinal. Acesta din urmă este mai puţin dezvoltat. Tunica externă sau adventicea este reprezentată printr-un ţesut conjunctiv bogat în fibre elastice, vase şi nervi. In porţiunea terminală canalul deferent se lărgeşte formînd ampula, ce prezintă un epiteliu cu caractere secretorii.

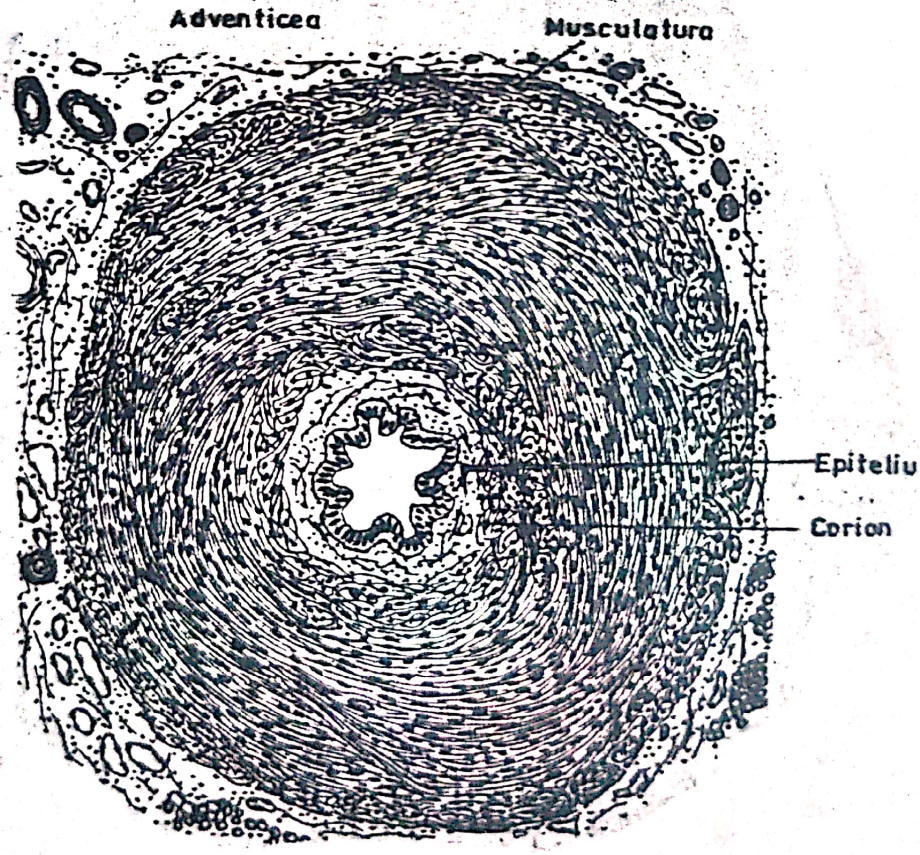

Fig.273. Secţiune transversală prin canalul deferent.

Canalul deferent se continuă cu <u>canalul ejaculator</u>, care are o lungime de 1,5 - 2,5 cm. şi un diametru de 0,2 mm. Mucoasa, puternic pliată, este acoperită cu un epiteliu pseudostratificat, ce se transformă în porţiunea terminală într-un epiteliu de tranziţie. Corionul conţine numeroase vene anastomozate, ce se continuă cu ţesutul erectil al corpului spongios. Musculatura se pierde în mod treptat în ţesutul prostatei, în care este situat canalul ejaculator, iar tunica externă este reprezentată de o adventice conjunctivo-vasculară.

<u>Glandele anexe</u> sînt reprezentate de : veziculele seminale, prostata şi glandele bulbo-uretrale.

<u>Veziculele seminale</u> reprezintă diverticule ale canalului deferent, situate în porţiunea terminală, la nivelul deschiderii în canalul ejaculator. Au o structură de tub cutat şi încolăcit, în zonele de contact ansele fiind unite prin ţesut conjunctiv, dispoziţie care realizează un aspect vezicular. Mucoasa, foarte cutată, prezintă franjuri ramificate ce se anastomozează şi formează un lumen septat. Epiteliul este pseudostratificat cubic sau cilindric, cu celule secretorii, care conţin vacuole, granule de secreţie şi incluziuni pigmentare de lipocrom. Corionul este bogat în fibre elastice, cu plexuri nervoase şi microganglioni vegetativi (Fig.274).

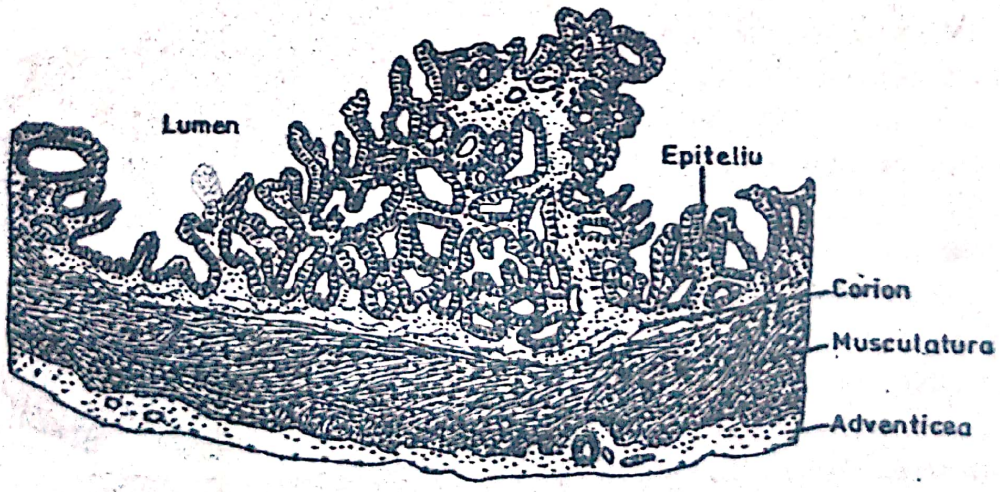

Fig.274. Secţiune prin vezicula seminală.

Veziculele seminale sînt hormonodependente, ele se dezvoltă la pubertate şi se atrofiază la bătrîneţe. Secreţia veziculelor seminale participă la formarea lichidului spermatic. Are aspectul unui lichid galben vîscos, conţine globuline şi este bogată în fructoză şi vitamina C. Intervine în nutriţia şi motilitatea spermatozoizilor.

Prostata este un organ musculo-glandular situat în jurul gîtului vezicii urinare, traversat de prima porţiune a uretrei. Este formată din doi lobi laterali şi unul median. Caracteristică este prezenţa unei importante componente musculare netede la nivelul capsulei, a travecelor şi a stromei interstiţiale. Prostata este formată din asocierea a 30-50 de glande tubulo-alveolare, ramificate, situate postero-lateral faţă de uretră, în care îşi elimină produsul de secreţie. Este deci o glandă acminată.

La suprafaţă prezintă o capsulă conjunctivo-musculară, din care pornesc expansiuni în interiorul parenchimului. Stroma este conjunctivo-elastică şi musculară. Fiecare unitate glandulară este formată dintr-un adenomer şi un canal excretor. Adenomerul, de formă tubulo-alveolară, este tapetat cu un epiteliu pseudostratificat sau simplu format din celule cuboidale, turtite sau prizmatice. Printre celulele secretorii se găsesc şi mici celule triunghiulare, ce reprezintă elemente de rezervă sau generatoare. Nucleii sînt în general situaţi bazal, dar pot ocupa şi alte poziţii în celule. Citoplasma este clară, spongioasă şi conţine incluziuni de lipide şi pigment, ca şi o serie de enzime, în special fosfataze acide, care se elimină prin urină (Fig.275). S-a atribuit celulelor glandulare prostatice elaborarea "prostaglandinelor", produs cu semnificaţie de hormoni locali.

Alveolele glandulare pot apare uneori dilatate, cu lumenul compartimentat prin franjuri sau cute epiteliale. Aceste aspecte reprezintă expresia unor modificări adaptative în vederea stocării produsului de secreţie.

Canalele excretorii sînt tapetate cu un epiteliu simplu cilindric ce devine în porţiunea terminală de tip urotelial.

După vîrsta de 25 de ani în glandele prostatice se pot forma nişte concreţiuni calcare cu structură lamelară, numite "simpexioame" sau "nisip prostatic", ce rezultă din condensarea secreţiei glandulare şi conţin proteine şi glucide, care apoi se pot calcifica. Numărul lor creşte cu vîrsta.

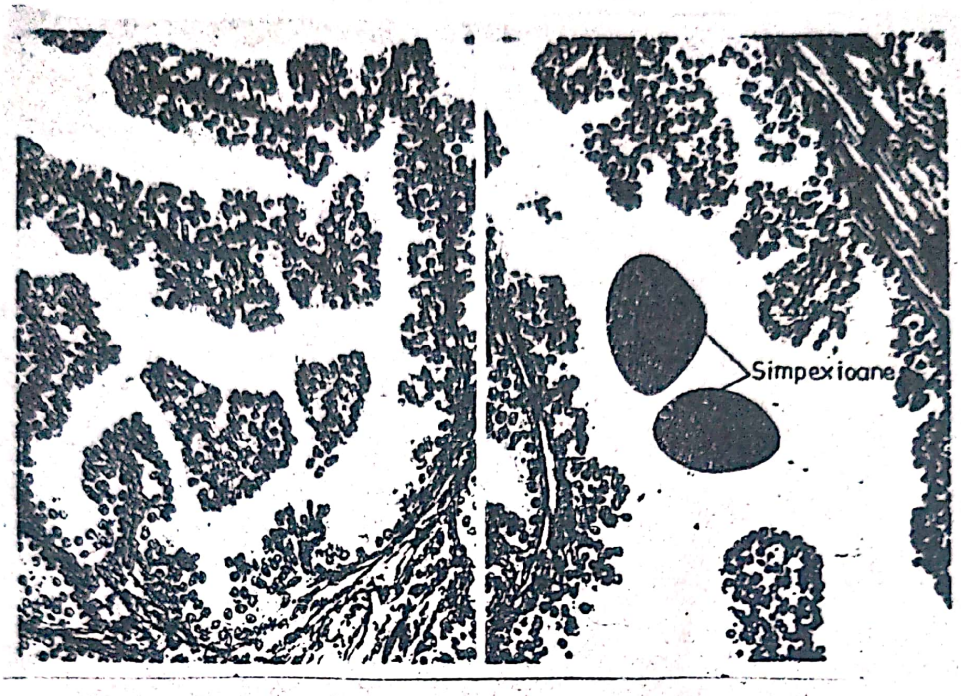

Fig.275. Secţiune prin prostată.

Secreţia prostatei este reprezentată de un lichid opalescent, cu pH de 6,5, bogat în acid citric, lipide, fosfatază acidă, enzime proteolitice, diastaze, betaglucuronidaze, proteine, lecitină, fibrinolizină activă.

Prostata este un organ hormono-dependent. Este prezentă la nastere, dar se dezvoltă evident la pubertate, sub influenţa testosteronului. Se atrofiază (involuţia senilă) la bătrîni.

Glandele bulbo-uretrale sau glandele lui Cowper sînt două glande tubulo-alveolare, care se deschid în partea posterioară a uretrei membranoase. Prezintă un epiteliu simplu cubic sau prismatic înalt, cu celule clare ce elaborează un produs mucos. Canalele excretorii sînt tapetate cu un epiteliu simplu cubic cu caracter secretor. Stroma conjunctivă conţine fibre elastice, fibre musculare netede şi chiar rare fibre musculare striate, a căror contracţie intervine în eliminarea secreţiei în momentul ejaculării. Secreţia este clară şi vîscoasă, cu rol în lubrefierea uretrei.

Organul copulator (penisul) este reprezentat printr-un ţesut erectil dispus sub forma a trei formaţiuni cilindrice dintre care două reprezintă corpii cavernoşi, localizaţi dorsal, şi al treilea corpul spongios care este situat ventral, fiind străbătut de uretră. Corpul spongios prezintă două proeminenţe, una inferioa-

ră şi anterioară denumită gland şi una posterioară şi superioară ce formează bulbul uretral (Fig.276).

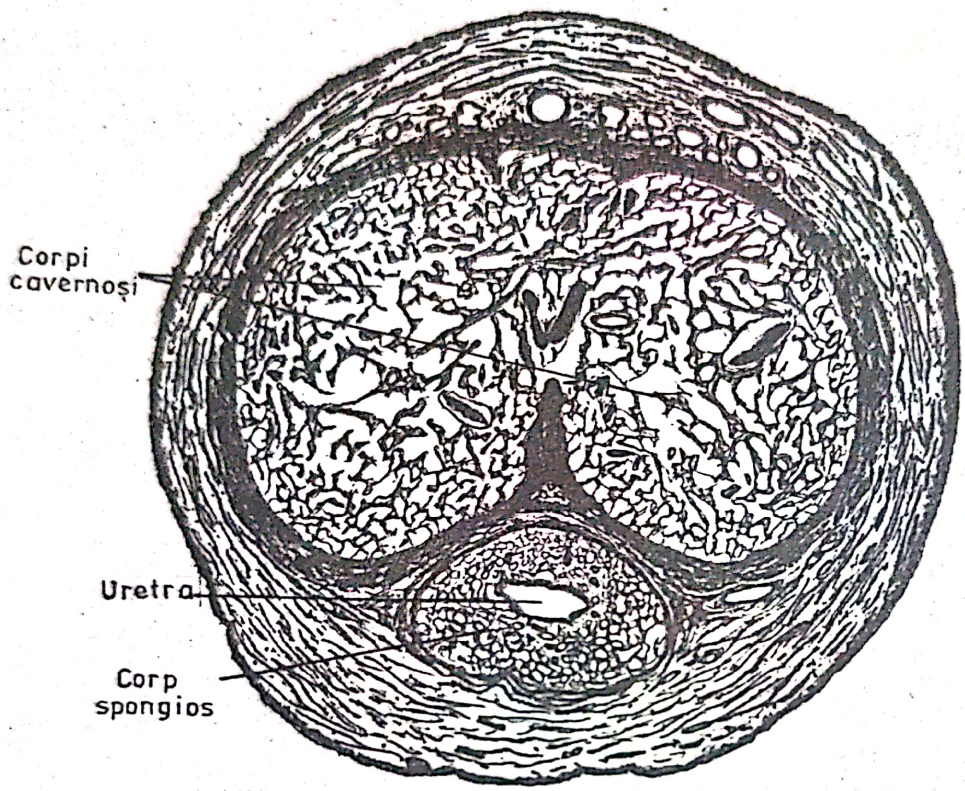

Fig.276. Secţiune transversală prin organul copulator.

Ţesutul erectil al corpului cavernos este alcătuit dintr-o reţea vasculară neregulată, cu semnificaţie de plex venos, formată din cavităţi comunicante, ce prezintă pereţi conjunctivo-elastici, cu fibre musculare netede, tapetaţi de un endoteliu. Cavităţile vasculare sînt mai mari în zona centrală decît în cea periferică.

Structura corpului spongios este asemănătoare cu aceea a corpilor cavernoşi, cu unele diferenţe în sensul că spaţiile vasculare sînt egale ca mărime, comunicînd pe de o parte cu plexul venos al albugineii, iar pe de altă parte cu acel al mucoasei uretrale; pereţii sau traveele ce separă spaţiile vasculare sînt mai subţiri şi conţin mai puţine celule musculare netede.

Fiecare corp cavernos ca şi cel spongios este delimitat de o albuginee proprie, mai subţire la nivelul corpului spongios, acoperită de fascia penisului şi de tegumentul penian. Albuginea este formată din fibre colagene cu dispoziţie circulară în porţiunea internă şi longitudinală spre exterior, ca şi din fibre elastice. In zona în care cei doi corpi cavernoşi sînt în contact cele două

albuginee fuzionează şi formează septul median. La nivelul glandului albugineea lipseşte.

Fascia penianã, reprezentată printr-un ţesut elastic areolar, învelește cei trei corpi erectili, fiind absentă la nivelul septului median.

In afara acestei fascii se găseşte un ţesut conjunctiv lax, lipsit de adipocite. Urmează tegumentul penian, care este subţire şi puternic pigmentat, cu glande sudoripare, sebacee şi fire de păr, prezente numai la nivelul rădăcinii penisului.

La nivelul glandului pielea formează o îndoitură denumită prepuţ. Suprafaţa internă a prepuţului şi glandul sînt lipsite de fire de păr, dar conţin glande sebacee modificate numite glandele lui Tyson.

Scanned with OKEN Scanner

PIELEA SI ANEXELE PIELII

Pielea sau tegumentul, structură complexă de origine ecto-mezodermică, constituie învelişul protector şi sensibil al organismului. Ea se continuă la nivelul orificiilor naturale cu mucoasele organismului.

Pielea protejează organismul de agresiunile mediului extern şi constituie o barieră faţă de invazia microorganismelor; ajută la reglarea temperaturii corpului, participă prin transpiraţie la excreţia apei şi a variaţilor produşi de catabolism şi este cel mai întins organ de simţ al corpului pentru recepţionarea stimulilor tactili, termici şi dureroşi. Prin expunere la razele ultraviolete în piele se produce vitamina D, cu rol antirahitic.

Suprafaţa pielii la un individ normal de statură mijlocie este de 1,5 mp., reprezentînd aproximativ 16 % din greutatea totală a corpului. Pielea este solidă şi elastică; prezintă o culoare, multifactorial condiţionată, dependentă de rasă, regiunea geografică, sex şi vîrstă, ca şi de starea de sănătate sau de boală.

Grosimea tegumentului şi în special a epidermului variază considerabil, deosebindu-se un tegument gros, caracteristic plantelor şi palmelor, şi unul subţire, în rest.

Starea morfofuncţională a tegumentului reflectă starea generală a organismului, starea de sănătate sau de boală, examinarea pielii fiind absolut obligatorie în practica medicală. In afară de leziunile proprii tegumentului, aspectul pielii poate reflecta adesea afecţiuni ale organelor viscerale, manifestate în special prin modificări ale coloraţiei (galbenă - icter; bronzată - diabet bronzat, boală Addison; cianotică - insuficienţă cardiacă sau respiratorie). In unele boli infecţioase sau alergice pe piele apar o serie de erupţii caracteristice, a căror aspect poate servi pentru stabilirea diagnosticului. In unele avitaminoze şi în special în aviteminoza A pielea devine aspră, solzoasă, se descuamă abundent.

Pielea, organ conjunctivo-epitelial, are o dublă origine : ecto- şi mezodermică. La embrion ectodermul se stratifică în două pături, una externă, peridermul care degenerează şi se descuamează, alta internă, epidermul, care persistă şi se dezvoltă, dînd naştere şi anexelor cutanate. Din mezenchimul, situat subepidermic, se formează dermul şi hipodermul. Iniţial pielea este formată dintr-un

singur strat de celule ectodermale, dispuse pe un mezenchim slab diferenţiat. In primele două luni epidermul devine bistratificat, stratul bazal, cuboidal sau cilindric şi stratul superficial turtit. Din luna a 3-a apare stratul intermediar, care va forma stratul spinos, apoi prin diferenţiere şi maturare, va rezulta tegumentul definitiv, pluristratificat.

In concluzie; tegumentul este format din două structuri principale : epidermul, de origine ectodermică, situat superficial, în contact direct cu mediul extern şi dermul, de natură mezenchimală, situat în profunzime. Aceste două structuri sînt puternic solidarizate, şi formează ca o membrană groasă de 0,4-4 mm., sprijinită pe un ţesut conjunctiv, ce variază de la varietatea laxă la cea adipoasă, reprezentînd fascia superficială, hipodermul sau ţesutul subcutanat.

Deşi hipodermul nu face parte integrantă din structura tegumentului, prezintă conexiuni strînse cu acesta : din derm se desprind travee colagene, care pătrund în hipoderm, solidarizîndu-l cu tegumentul, iar în hipoderm se găsesc uneori situate porţiunile profunde, secretorii ale glandelor sudoripare.

Suprafaţa tegumentului nu este netedă, ci prezintă orificii, depresiuni şi creste foarte fine. Orificiile corespund porilor fanerelor şi glandelor cutanate; depresiunile pot fi adînci, constituind pliuri, sau foarte superficiale, formînd ganţurile papilare. Aceste ganţuri sînt separate prin creste, prezentînd o orientare caracteristică fiecărui individ, constituind la nivelul pulpei degetelor aşa numitele "amprente digitale" (dermatoglife). Aceste structuri se constituie în primele trei luni de viaţă intrauterină, se dezvoltă apoi, rămînînd nemodificate; studiul lor este important atît din punct de vedere medical cît şi antropologic, servind astfel la identificarea indivizilor şi la depistarea anumitor boli genetice, ce se asociază cu unele modificări caracteristice.

Joncţiunea dermo-epidermică este marcată de membrana bazală; este de obicei ondulată, rareori plană; rezultînd astfel o serie de ridicături dermice de formă conică, înfundate în epiderm, papilele dermice, ce pot fi scurte sau lungi. Prelungirile epidermului, care separă două papile dermice sînt numite creste epidermice interpapilare.

Structura epidermului. Epidermul reprezintă prototipul epiteliului pavimentos stratificat şi keratinizat. Celulele kerati-

nizate, situate superficial, considerate în mod eronat drept elemente "moarte", sînt eliminate printr-o continuă descuamare, prezenţa lor protejînd celulele profunde ale epidermului de a veni în contact direct cu factorii de mediu şi împiedecînd în acelaşi timp deshidratarea excesivă a organismului. Datorită descuamării continui a celulelor keratinizate, structura epidermului este menţinută printr-un proces permanent de regenerare, epidermul reprezentînd prin excelenţă un ţesut "labil". Regenerarea completă a epidermului are loc în 15-30 zile. Ea se realizează prin : - procese de diviziune celulară ce au loc mai ales la nivelul straturilor profunde; - prin maturarea şi migrarea celulelor din straturile profunde în cele superficiale; - prin keratinizarea elementelor mature şi - prin descuamarea elementelor complet keratinizate. In anumite afecţiuni dermatologice aceste patru procese nu sînt perfect sincronizate, ceea ce determină diferite alteraţii structurale epidermice, putînd genera uneori chiar apariţia cancerelor cutanate.

Structura epidermului gros.

Epidermul gros, din regiunile palmare şi plantare, are o grosime de 1,5-3 mm şi este format din cinci straturi : stratul bazal, stratul spinos, al celulelor poliedrice sau al lui Malpighi, stratul granulos (al lui Unna), stratul lucidum, stratul cornos. (Fig.277). Aceste cinci straturi formează din punct de vedere funcţional trei pături : pătura germinativă (regenerativă), alcătuită din stratul bazal şi cel spinos; pătura celulelor precornificate (prekeratinizate) reprezentată din stratul granulos şi lucidum şi pătura celulelor cornificate formată din stratul cornos, celulele descuamate neconstituind în mod real un strat, aşa cum era descris în histologia clasică.

Pătura germinativă. Stratul bazal sau al celulelor de rezervă este situat pe membrana bazală şi este format dintr-un singur rînd de celule cilindrice sau cubice înalte. Nucleii acestor celule sînt alungiţi, ovoizi, situaţi perpendicular pe membrana bazală. Citoplasma este redusă, bazofilă, bogată în ribonucleoproteine, mitocondrii, conţine tonofibrile şi o cantitate nu prea mare de pigment melanic, preluat de la celulele melanogene. Celulele stratului bazal prezintă frecvente mitoze, mai numeroase noaptea decît ziua. Stratul bazal stabileşte puternice conexiuni cu membrana bazală subjacentă, reprezentate prin interdigitaţii şi hemidesmozomi.

Stratul spinos al celulelor poliedrice este format din

6-20 rînduri de celule mari (15-20 microni), de formă neregulat poligonală, cu limite bine vizibile. Nucleii sînt rotunzi şi hipercromi, citoplasma este bazofilă mai ales în celulele situate profund şi conţine organitele implicate în sinteza proteică, ca şi numeroase tonofibrile. Aceste celule sînt solidarizate prin desmozomi, care proemină în suprafaţă, dîndu-le un aspect spinos. Procesul de keratinizare sau de transformare cornoasă începe chiar în regiunile superficiale ale acestui strat şi se traduce, pe plan electronomicroscopic, prin apariţia unor granule sferice, electrondense, ce conţin fosfatază acidă şi sînt denumite keratinozomi.

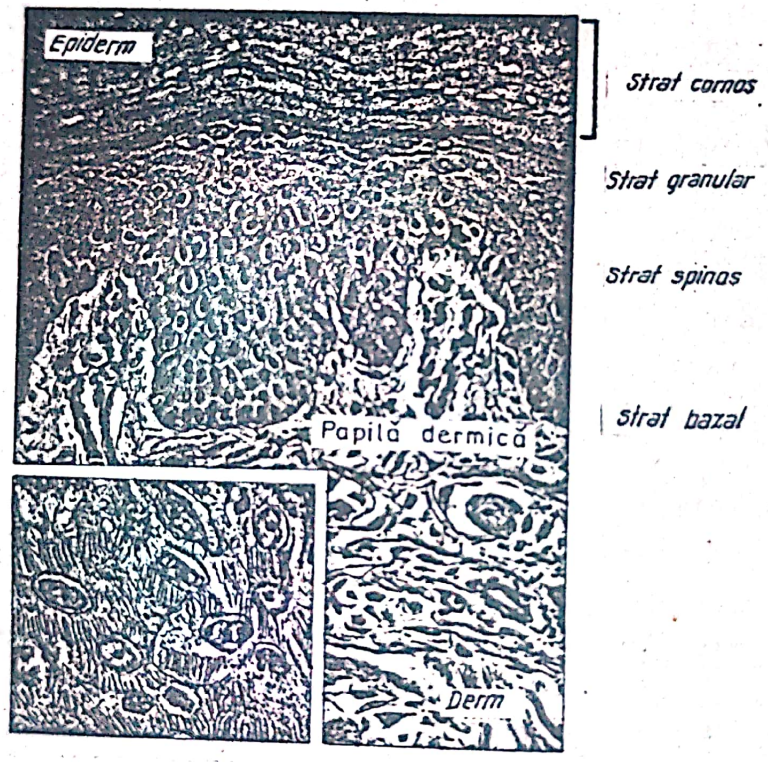

Fig.277. Secţiune prin tegumentul plantar.

In stratul spinos se găsesc şi mitoze, mai frecvente în zonele profunde. Tot în profunzime printre celulele spinoase există un tip particular de celulă, celula lui Langerhans sau celula dendritică, evidenţiabilă electronomicroscopic, caracterizată printr-o citoplasmă clară, cu numeroase prelungiri, lipsită de tonofibrile, de desmozomi şi de granule melanice (melanozomi). Semnificaţia lor este neclară, se crede că ele fac parte din populaţia melanocitară, fiind probabil melanocite epuizate. Totuşi ele sînt capabile de sinteză proteică, conţin vezicule mici, granule dense de

0,3 milimicroni diametru şi nişte structuri filamentoase, limitate de o membrană. Prezintă de asemenea o oarecare capacitate fagocitară.

Un alt tip de celulă, ce prezintă oarecare similitudine cu keratinocitele de care este ataşată prin desmozomi, este celula Merkel. Citoplasma acestei celule conţine fascicole de filamente în zona perinucleară şi în citoplasma periferică, mai puţin abundente decît în keratinocite. Aceste celule se caracterizează prin prezenţa unor granule mici electron-dense, limitate de o membrană, similare granulelor ce conţin catecolamine, de la nivelul medulosuprarenalei. In citoplasma acestor celule se pot găsi şi melanozomi transferaţi de la melanocite. Celulele Merkel sînt asociate cu zonele în care dermul este bine vascularizat şi bogat inervat, avînd relaţii cu axonii amielinici. Se crede că ar avea o origine neuroectodermică şi că ar migra în epiderm odată cu nervii. Se presupune că ar interveni în recepţia senzorială.

Există diferenţe semnificative între celulele superficiale şi cele profunde ale stratului spinos : celulele superficiale devin relativ turtite, bazofilia lor diminuă, organitele celulare se reduc, mitozele sînt absente, paralel cu apariţia primelor modificări caracteristice keratinizării.

Pătura celulelor cornificate. Stratul granulos este format din 2-4 straturi de celule romboidale, turtite, cu axul lung dispus paralel cu suprafaţa epidermului. In citoplasmă se formează granule mari, intens bazofile, de keratohialin, de unde şi denumirea stratului de strat granulos. Concomitent cu acumularea acestor granule, organitele dispar, ca şi tonofibrilele şi desmozomii, iar nucleii devin picnotici şi se fragmentează sau se lizează. La nivelul stratului granulos începe de fapt "moartea" celulelor epidermice.

Keratohialinul este o scleroproteină relativ bogată în prolină şi în aminoacizi sulfuraţi. Electrono-microscopic granulele de keratohialin apar ca mase neregulate, electron-dense, strîns asociate cu fasciculele de filamente. Se consideră că acest keratohialin ar reprezenta un precursor al keratinei moi.

Stratul lucidum, atunci cînd există, este reprezentat prin 2-3 rînduri de celule clare şi puternic refringente. Citoplasma acestor celule este roşie - portocalie cu eozină, galbenă în coloraţia Van Gieson şi neagră cu acid osmic. Pe lîngă lipide şi glicogen ea conţine şi o substanţă de tip particular - eleidină. Eleidi-

na, care provine din keratohialin, apare ca nişte picături semilichide, ce dau o anumită transparenţă citoplasmei. Celulele stratului lucidum prezintă nuclei picnotici sau fragmentari, sau sînt lipsite de nuclei.

Pătura celulelor cornoase. Stratul cornos, de grosime variabilă, apare ca o structură eozinofilă, formată din mai multe rînduri de celule, aplatizate, dispuse paralel cu suprafaţa epidermului. Citoplasma lor este încărcată cu keratină, holoproteină fibroasă, şi se colorează intens cu eozină. Nucleii sînt dispăruţi, locul ocupat de ei apărînd optic vid.

In citoplasma celulelor keratinizate se constituie o structură cunoscută sub numele de complex filament - matrice. Acest complex este format din filamente dispuse compact sub forma unor structuri octogonale, paralele cu suprafaţa epidermului, înglobate într-o matrice interfibrilară. Componenta fibrilară, care asigură flexibilitatea şi elasticitatea celulelor cornoase, este rezultatul sintezei proteice de la nivelul celulelor straturilor profunde, în timp ce componenta amorfă derivă din granulele de keratohialin, fiind responsabilă de rezistenţa chimică a stratului cornos.

Celulele cornoase superficiale, care constituie aşa numitul strat exfoliativ sau descuamativ, sînt continuu înlocuite prin elemente celulare provenite din straturile profunde ale epidermului.

Epidermul mai conţine, în afara celulelor melanice, şi celule migratorii, în special granulocite.

Keratinizarea sau transformarea cornoasă nu reprezintă un proces de degenerare sau îmbătrînire ci un proces adaptativ faţă de anumite condiţii mecanice. Această keratinizare se desfăşoară pe măsură ce celulele se maturează şi migrează spre suprafaţă şi este însoţită de importante modificări celulare : agregarea şi structuralizarea tonofibrilelor şi formarea granulelor de keratină, dispariţia organitelor şi a nucleului, şi în final "moartea" celulelor. Există şi modificări chimice ce însoţesc pe cele morfologice, din care cea mai importantă este formarea legăturilor disulfidice, caracteristice keratinei, pe baza grupărilor sulfhidrilice prezente în tonofibrile.

Keratina este o scleroproteină bogată în sulf, ce conţine 18 aminoacizi, printre care predomină acidul glutamic, cistina, prolina şi arginina. Există două tipuri de keratină : o keratină moale, sau de tip epidermic, şi o keratină dură sau de tip cornos.

Scanned with OKEN Scanner

Keratina moale, prezentă în epiderm şi în măduva firului de păr, este caracterizată printr-o oarecare supleţe şi prin descuamare şi este relativ săracă în sulf şi bogată în grăsimi. Keratina dură este prezentă în unghii şi în tija firului de păr, ca şi în pene, ghiare, coarne de animale, este bogată în sulf, dar relativ săracă în grăsimi, este rezistentă şi nu se descuamează, unghiile şi părul putînd creşte la infinit.

Modul de formare al celor două keratine este diferit: formarea keratinei moi este secvenţială, constituindu-se din granulele de keratohialin, prin intermediul picăturilor de eleidină, în timp ce keratinizarea de tip cornos este rezultatul condensării tonofibrilelor, cu impregnarea directă a elementelor celulare cu keratină dură.

Keratina este insolubilă, rezistentă la enzime şi prezintă un model de difracţie, denumit alfa, similar aceluia al moleculelor de miozină sau de fibrinogen. Acest model este caracteristic pentru toate vertebratele, inclusiv omul. Keratina din solzii reptilelor şi din penele păsărilor prezintă un model diferit de difracţie, denumit beta.

<u>Structura epidermului subţire</u> este diferită de a celui gros prin anumite caractere : stratul spinos este mai subţire, stratul granulos este discontinu, stratul lucidum lipseşte, iar stratul cornos este relativ subţire (Fig.278).

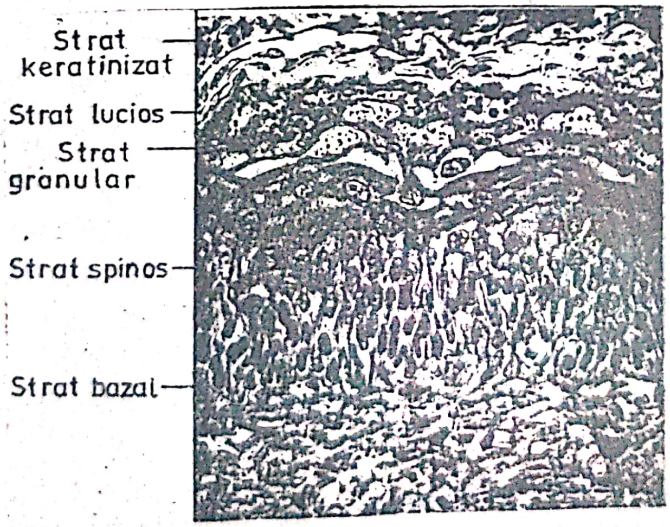

Fig.278. Secţiune prin epidermul subţire.

<u>Structura dermului</u>. Dermul sau corionul este o structură conjunctivă ce conţine vase sanguine şi limfatice, nervi şi termi-

naţii nervoase ca şi anexele pielii : firele de păr, glandele sebacee şi sudoripare. Se distinge un derm superficial sau papilar şi un derm profund sau reticular.

Dermul papilar este reprezentat printr-un ţesut conjunctiv tînăr, puternic reactiv; cu structură de conjunctiv lax, cu fibre colagene subţiri, dublate de fibre elastice ca şi de fibre de reticulină grupate în jurul vaselor şi a anexelor cutanate.

Dermul reticular este format dintr-un ţesut conjunctiv dens, cu fibre şi fascicule groase, aparent neregulat ordonate, rare fibre de reticulină şi numeroase fibre elastice ce alcătuiesc o reţea. Elementele celulare sînt relativ rare, reprezentate prin fibrocite şi adipocite. Acest derm profund este format din ţesut conjunctiv adult, stabil metabolic şi slab reactiv, reprezentînd structura de rezistenţă a tegumentului. Dermul profund se continuă fără o delimitare precisă cu hipodermul.

Hipodermul este format din ţesut conjunctiv lax sau areolar, ce conţine paniculi adipoşi separaţi prin septuri conjunctive, ce adăpostesc vasele şi nervii şi aderă de fasciile musculare sau de periost. Hipodermul mai conţine şi corpusculi senzitivi ca şi porţiunile profunde ale firelor de păr şi a glandelor sudoripare.

Referitor la culoarea tegumentelor ea este dată de participarea a trei tipuri de pigmenţi : carotenul ce determină culoarea de fond albă-gălbuie, oxihemoglobina (hemoglobina redusă) ce condiţionează culoarea roşie sau albăstruie şi melanina ce este răspunzătoare de culoarea brună sau neagră. Nuanţele colorabilităţii tegumentelor sînt dependente de starea vaselor (vasoconstricţie sau vasodilataţie) şi de viteza circulaţiei sanguine (rapidă sau înceată).

Melanina este un pigment larg răspîndit în regnul animal, ce prezintă importante implicaţii în apărarea organismului. Este de natură albuminoidă, are o culoare brun-neagră şi este prezentă în tegumente, păr, iris, coroidă şi în sistemul nervos central. Este absentă sau deficitară la albinoşi.

Există în piele două tipuri principale de celule care conţin melanină : celulele melanoformatoare şi celulele melanofage sau melanofore.

Celulele melanoformatoare sînt tinere (melanoblastele) şi mature (melanocitele). Melanoblastele migrează de la nivelul crestelor neurale şi se localizează la nivelul joncţiunii dermo-epider-

mice, unde se maturează şi se transformă în melanocite, active metabolic. Atît melanoblastele cît şi melanocitele sînt lipsite de desmozomi şi tonofibrile. Melanoblastele şi promelanocitele au o formă rotundă, o citoplasmă clară şi sînt lipsite de pigment. Melanocitele au o formă neregulată, stelată, cu numeroase prelungiri citoplasmatice, lungi şi neregulate, şi conţin incluziuni de melanină mai abundente în prelungiri decît în corpul celular (Fig.279).

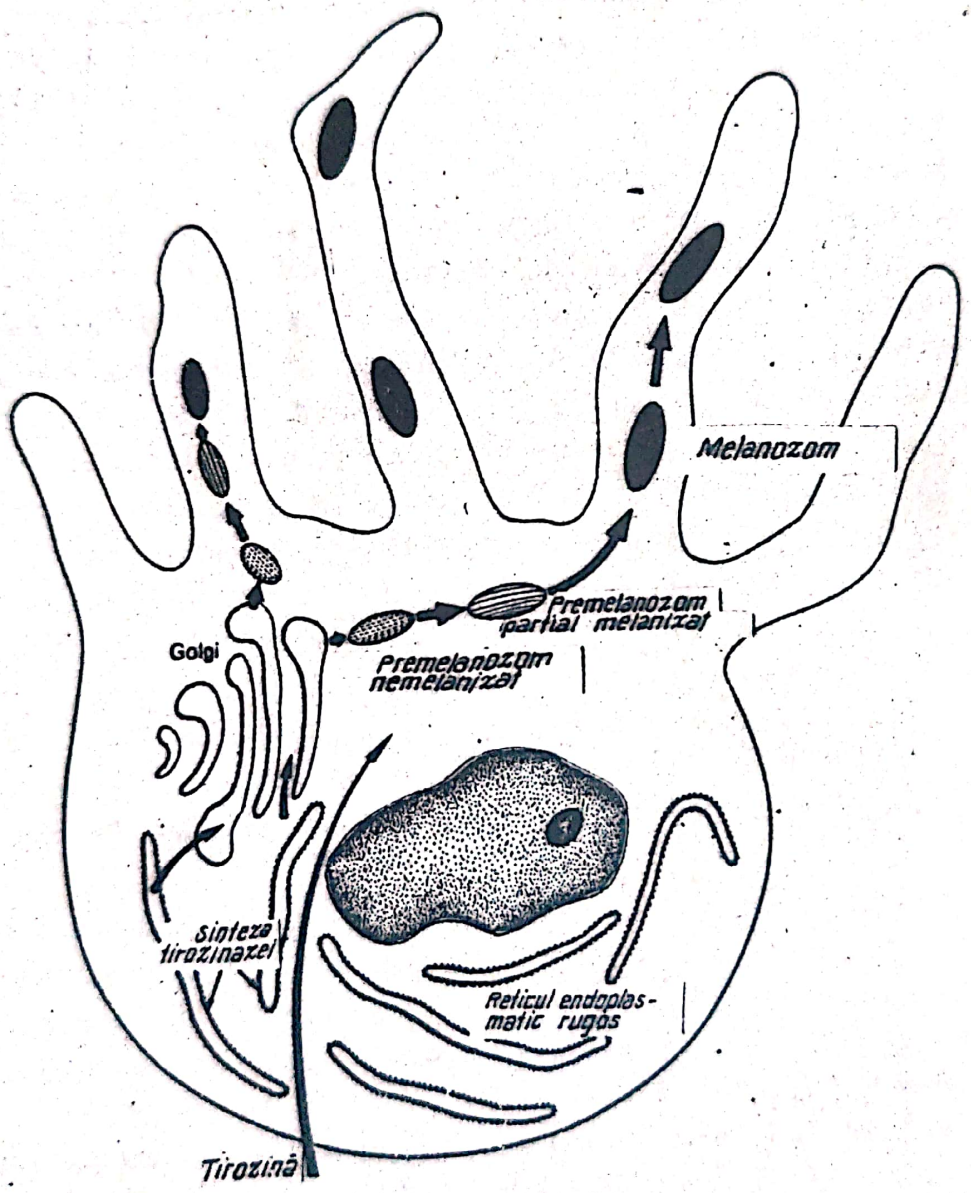

Fig.279. Schema melanogenezei într-un melanocit.

Melanogeneza, formarea granulelor de melanină, este un proces ireversibil, prin care se sintetizează în primul rînd o enzimă - <u>tirozinaza</u>, care se activează şi elaborează melanina din

precursorii acesteia, reprezentaţi prin tirozină şi adrenalină, mai precis prin adrenocrom. Pe măsură ce se formează granulele de melanină, tirozinaza devine nedecelabilă. Tirozina sau 4-hidroxifenilalanina , care este un monofenol, este oxidată prin intermediul tirozinazei în 3-4 dihidroxifenilalanină (DOPA), care este un difenol. Această reacţie este lentă şi dificil de pus în evidenţă. DOPA este instabilă şi se transformă rapid, oxidîndu-se, în chinonă (DOPA-chinonă). Această oxidare se realizează tot cu ajutorul tirozinazei, care continuă să acţioneze, ajungîndu-se în final la monomerul indol 5,6 chinonă, de culoare galbenă. Acesta din urmă polimerizează, printr-o oxidare neenzimatică şi lentă, în melanină, care este brună sau neagră.

Referitor la sediul celular al melanogenezei : procesul debutează la nivelul reticulului endoplasmatic rugos, unde sînt sintetizate polipeptidele, care sînt transferate în complexul Golgi unde se condenseză şi se asamblează sub formă de vezicule, înconjurate de o membrană netedă, ce conţin tirozinază inactivă (protirozinază). Apoi veziculele se măresc, capătă un sistem de membrane interne, pe care se aliniază în mod ordonat moleculele de tirozinază activă. Aceste vezicule sînt denumite premelanozomi tineri, nemelanizaţi.

Biosinteza melaninei propriu-zise, care se realizează prin oxidarea tirozinei de către tirozinază, se traduce prin depunerea melaninei pe membranele interne ale premelanozomilor, care devin astfel parţial melanizaţi. In acest moment tirozinaza este decelabilă histochimic. Cînd melanizarea este completă, promelanozomul devine melanozom, iar tirozinaza nu mai este evidenţiabilă (Fig. 279). Lipsa sau scăderea activităţii tirozinazei duce la absenţa pigmentului melanic, afecţiune ereditară denumită albinism.

Granulele de melanină denumite melanosomi, apar alungite, cu capetele rotunjite, măsoară aproximativ 0,2 - 0,6 milimicroni şi prezintă o structură fibrilară sau lamelară, cu o periodicitate caracteristică, ce se atenuiază pe măsură ce melanozomul se matureză şi melanina se acumulează. Mărimea, forma şi structura internă a melanozomilor variază după specie şi sînt determinate genetic. Granulele melanice, elaborate în corpul melanocitelor, migrează în prelungirile acestora, de unde sînt transferate celulelor epidermice ale stratului Malpighi printr-un proces denumit secreţie citocrină (Fig.280).

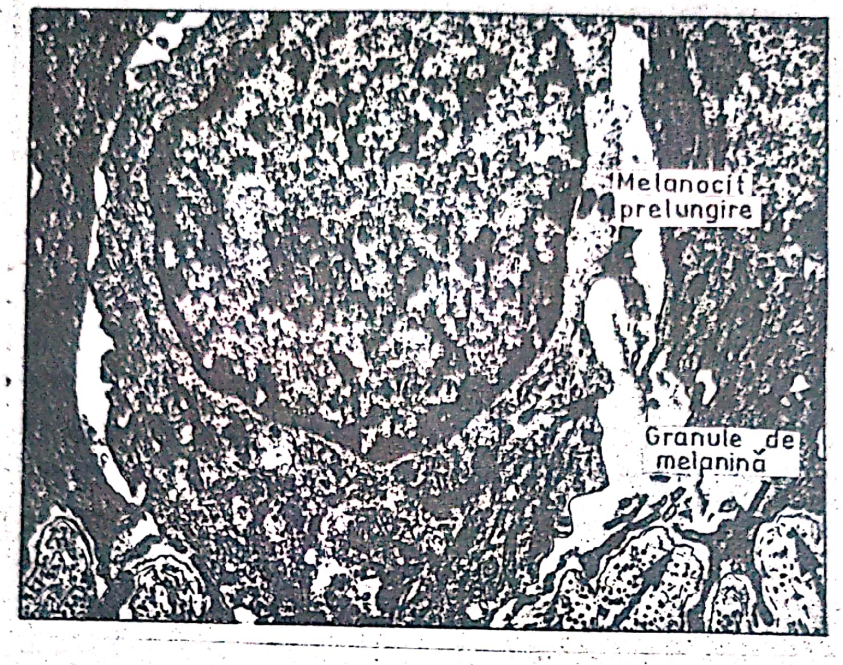

Fig.280. Electronograma unui melanocit între două celule epidermice şi procesul de secreţie citocrină.

Identificarea celulelor melanoformatoare în stadiile relativ precoce de diferenţiere şi maturare se realizează prin folosirea reactivului "dopa" (dihidroxifenil alanină), ce colorează aceste celule în negru. Reacţia este pozitivă numai în prezenţa tirozinazei, de aceea în melanocitele mature şi în celulele ce au captat melanina (celulele epidermice şi melanofagele din derm) reacţia este negativă.

Melanocitele uzate sînt eliminate împreună cu celulele cornoase, refacerea populaţiei melanoformatoare fiind asigurată prin mitozele melanoblastelor.

Melanofagele sau melanoforele sînt celule conjunctive din derm, ce fagocitează granulele de melanină, ele prezintă reacţia dopa negativă.

Melanogeneza este controlată hormonal, fiind dependentă de hormonul melanostimulator al adenohipofizei şi de antagonistul acestuia melatonina epifizară. Sinteza de melanină necesită prezenţa de cupru, astfel încît deficienţele de cupru se însoţesc de depigmentarea pielii. Participarea suprarenalelor este demonstrată prin hiperpigmentarea tegumentelor ce apare în boala Addison (insuficienţa corticosuprarenaliană).

Hidrochinona şi derivatele sale inhibă sinteza de melaninã, dihidroxiacetona aplicată pe piele determină înegrirea sa.

Melanina are rolul de a proteja tegumentele de acţiunea razelor solare. După expunerea la soare se produce o hiperpigmentare a pielii ce rezultă atît prin extinderea maximă a prelungirilor citoplasmatice ale celulelor existente cît şi prin multiplicarea mitotică a melanoblastelor.

Structurile anexe ale pielii sînt reprezentate prin glandele sudoripare, aparatul pilosebaceu şi unghie.

Glandele sudoripare iau naştere direct din epiderm prin intermediul unor muguri ce se înfundă în dermul şi hipodermul subjacent. Sînt foarte numeroase (aproximativ 2 milioane în total), larg răspîndite pe pielea corpului cu excepţia glandului penisului, fiind în marea lor majoritate de tip merocrin. In axilă, areola mamelonară şi regiunea anorectală glandele sudoripare sînt de tip apocrin. Există şi adaptări morfofuncţionale de tip particular la nivelul pleoapei (glandele lui Moll) şi în conductul auditiv extern (glandele ceruminoase).

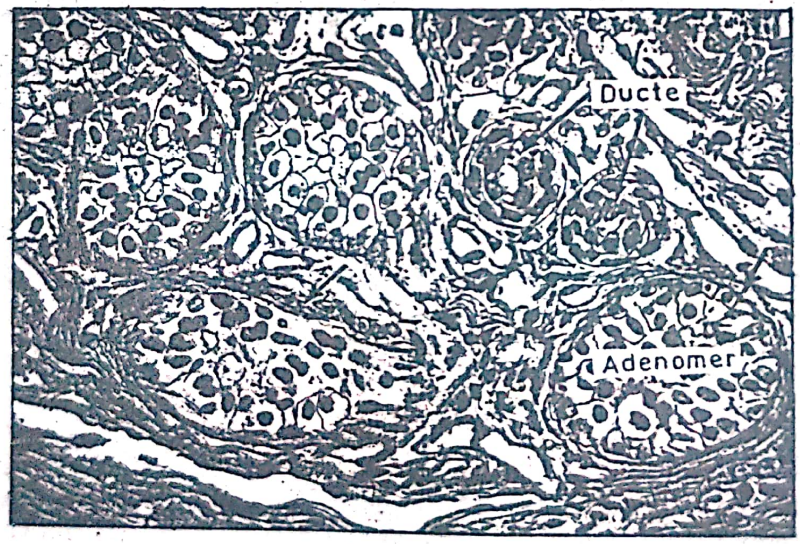

Fig.281. Secţiune prin glanda sudoripară.

Glandele sudoripare sînt de tip tubulo-glomerular şi prezintă o porţiune secretorie, puternic încolăcită, cu aspect de glomerul, şi un canal excretor, mai mult sau mai puţin ondulat, ce se deschide la suprafaţa tegumentului, străbătînd o creastă interpapilară. Porţiunea secretorie, glomerulară, este localizată în profun-

zimea dermului reticular, sau chiar în hipoderm şi este formată dintr-un epiteliu glandular, separat de membrana bazală prin celule mioepiteliale. Celulele glandulare, cilindrice sau cubice înalte, sînt de două tipuri : celule clare, ce conţin glicogen în citoplasmă, prezintă o bază mai largă decît porţiunea apicală, lumenul avînd un aspect festonat, cu canalicule ce pătrund între celulele adiacente, şi celule întunecate, ce conţin în citoplasmă numeroşi ribozomi şi granule bazofile. Ele reprezintă de fapt stadii funcţionale diferite ale aceluiaş tip celular. (Fig.281).

Segmentul excretor este format din canalul sudoripar situat în hipoderm şi derm şi traiectul sudoripar localizat intraepidermic. Canalul sudoripar este delimitat de un epiteliu bistratificat, situat pe o membrană bazală fină. Celulele profunde sînt relativ mari şi clare, cele superficiale sînt mici şi prezintă la polul apical o structură cuticulară refractilă şi relativ eozinofilă, corespunzînd în realitate microvilozităţilor. Aceste celule superficiale sînt implicate în rezorbţia sodiului. Traiectul sudoripar nu are perete propriu, fiind delimitat de 2-3 rînduri de celule epidermice. Orificiul de deschidere este reprezentat prin porul sudoripar, vizibil macroscopic.

Secreţia glandelor sudoripare este un lichid apos (99 % apă şi 1 % reziduri uscate, cu un mare conţinut de potasiu, la care se asociază clorura de sodiu, ureea, acid uric), izotonic în porţiunea glomerulară, hipotonic în final, datorită reabsorbţiei canaliculare. Glandele sudoripare au rol în depurarea organismului, eliminînd sărurile şi produşii de catabolism, în special ureea. Prin evaporarea sudorii, se intervine în reglarea termică a organismului.

Cantitatea medie de sudoare eliminată este de 600-700 ml. în 24 de ore, ea variază în raport cu temperatura mediului ambiant.

Aparatul pilosebaceu este constituit din firul de păr şi din foliculul pilos, de care sînt anexate o glandă sebacee şi un muşchi, muşchiul erector al firului de păr.

Aparatul pilosebaceu ia naştere din nişte muguri epidermici, mugurii pilogi, ce rezultă din proliferarea celulelor bazale ale epidermului, care se alungesc şi se înfundă în conjunctivul subjacent. Extremitatea lor profundă se umflă şi se organizează sub forma unui capişon în jurul unui ţesut conjunctivo-vascular, ce reprezintă papila firului de păr. Rezultă mugurele pilos din ca-

re prin luna a IV-a de viaţă intrauterină se diferenţiază doi muguri secundari, din care se formează firul de păr şi glanda sebacee. Fătul de şase luni este acoperit de un păr foarte delicat, pufos, numit lanugo, ce cade în general înainte de naştere, persistînd în anumite regiuni : sprîncene, pleoape, pielea capului, de unde cade la cîteva luni după naştere, cînd apare părul definitiv. In decursul pubertăţii, sub influenţe hormonale, apar fire de păr în anumite regiuni.

Părul reprezintă un caracter esenţial al mamiferelor. El participă la conservarea căldurii corporale, are rol în repararea leziunilor epidermice ca şi în prinderea grefelor cutanate, are rol de protecţie şi rol senzitiv.

Firul de păr este format din două porţiuni : o tulpină sau tijă, ce este vizibilă la suprafaţa tegumentului, şi o rădăcină situată în profunzimea dermului sau chiar în hipoderm, conţinută într-un sac conjunctivo-epitelial, numit foliculul pilos.

Părul propriu-zis este format din trei straturi de celule dispuse concentric, de la centru spre periferie : medulara, corticala sau scoarţa şi cuticula sau epidermicula (Fig.282). Toate aceste straturi regenerează de la nivelul celulelor profunde ale bulbului pilos, ce formează capişonul papilei firului de păr, şi au o evoluţie similară cu cea a elementelor epidermice.

Medulara este situată central, ea lipseşte în firele foarte fine, cum ar fi lanugo. Este formată din 2-3 rînduri de celule, separate prin spaţii pline cu aer.

Corticala, stratul mijlociu, este principalul constituent al firului de păr, şi conţine celule keratinizate, bogate în pigment melanic. Melanozomii din părul blond şi roşu conţin un pigment diferit numit feomelanină, iar forma lor este sferică, în timp ce aceia din părul negru sau castaniu au o formă ovalară, pigmentul negru sau brun fiind denumit eumelanină.

Cuticula este foarte subţire, fiind formată dintr-un singur rînd de celule clare, turtite, poligonale, imbricate între ele ca ţiglele de pe casă.

Culoarea părului este determinată de cantitatea de pigment melanic, dar şi de prezenţa aerului. Cînd pigmentul dispare sau se decolorează, medulara şi corticala devin pline cu aer, iar părul apare alb.

Foliculul pilos (Fig.282) este format dintr-o teacă

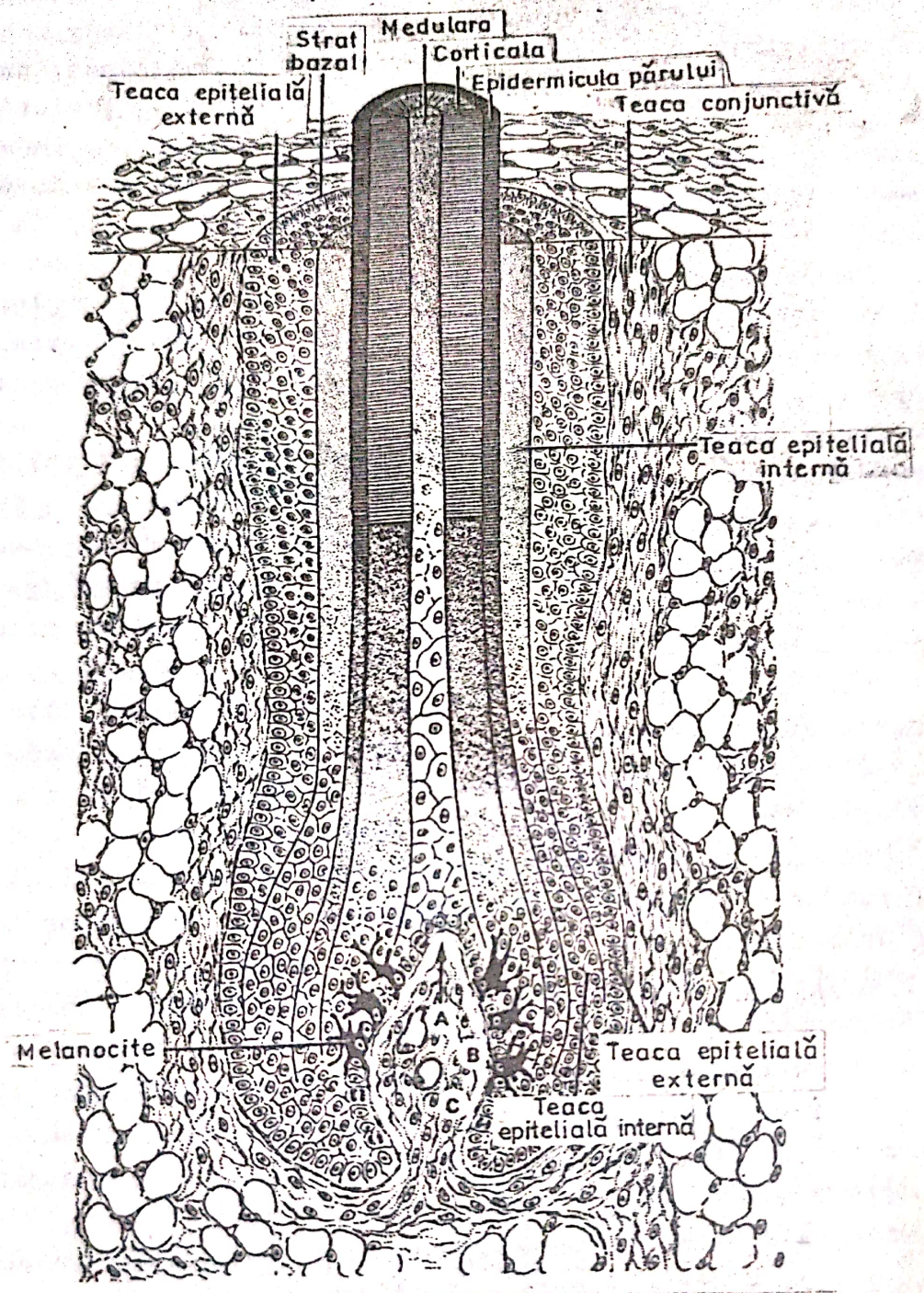

Fig.282. Schema structurii firului de păr şi a foliculului pilos.

fibroasă şi din două teci epiteliale. Teaca fibroasă, situată periferic, reprezintă o expansiune a dermului, se constituie la nivelul concavităţii bulbului pilos papila firului de păr, formată din ţesut conjunctiv tînăr, lipsit de fibre elastice, cu vase şi nervi,

cu rol în asigurarea troficităţii părului. Cele două teci epiteliale, externă şi internă, au origini şi structuri diferite. Teaca epitelială externă reprezintă o continuare a epidermului profund, respectiv a stratului lui Malpighi, celulele cele mai externe fiind cilindrice, iar celelalte poligonale. Teaca epitelială internă se dezvoltă din celulele bulbului pilos, se termină la nivelul deschiderii glandei sebacee şi este constituită din trei straturi concentrice : cuticula, stratul lui Huxley şi stratul lui Henle. Cuticula este situată adiacent filamentului pilos şi este formată dintr-un rînd de celule keratinizate, turtite, dispuse unele peste altele, dar invers decît în cuticula rădăcinei. Stratul lui Huxley este format din 1-6 rînduri de celule mari, poliedrice, cu citoplasma încărcată cu trichohialin (corespondentul keratohialinului) şi cu picături de eleidină. Stratul lui Henle, periferic, adiacent tecii epiteliale externe, este format dintr-un singur rînd de celule aplatizate, dreptunghiulare, ce conţin în citoplasmă tonofilamente cornificate.

Keratinizarea firului de păr se realizează atît după modalitatea epidermică (keratinizare moale) cît şi după cea cornoasă (keratinizare dură). In stratul lui Huxley şi în medulară keratinizarea este de tip epidermic, realizîndu-se prin intermediul granulelor de trichohialin şi a picăturilor de eleidină. In stratul Henle şi la nivelul cuticulelor keratinizarea este de tip cornos, caracterizată prin transformarea directă a tonofilamentelor.

Bulbul pilos nu are organizare în straturi, celulele sale constituind o matrice din care iau naştere atît tija şi rădăcina firului de păr, cît şi teaca epitelială internă a foliculului pilos.

Printre celulele papilei şi cele epiteliale ale rădăcinii firului de păr se găsesc melanocite care produc şi transferă granulele de melanină, printr-un mecanism similar celui descris în epiderm, celulelor medulare şi corticale.

Creşterea firului de păr nu este continuă, ci ciclică, cu perioade de creştere activă şi cu perioade de repaos. Ea este dependentă de starea morfofuncţională a papilei părului, căderea definitivă a părului (chelia sau calviţia) fiind determinată de atrofia papilei şi consecutiv a bulbului firului de păr, cu obliterarea totală a vaselor nutritive şi cu degenerarea nervilor trofici. Calviţia spontană este condiţionată de factori hormonali (prezenţa, după unii în exces, a hormonilor sexuali masculini) şi de ereditate.

Rezultă că părul este o structură hormono-dependentă. Se descriu la om trei categorii de păr : părul hormono-independent (sprîncene, părul de pe piele), părul ambosexual, ce apare la pubertate şi părul hormono-dependent ce reprezintă unul din caracterele sexuale secundare tipice (barba, părul abdominal, toracic).

Apariţia unor anomalii în distribuţia părului poate trăduce existenţa unor disgenezii gonadale. Prezenţa şi cantitatea părului în anumite zone ale corpului furnizează informaţii asupra modului în care sînt secretaţi hormonii sexuali.

Glandele sebacee (Fig.283) sînt atagate firelor de păr, fiind situate în unghiul format de acestea şi muşchiul erector. Sînt mai voluminoase în firele scurte decît în cele lungi. Apar independente de firele de păr în glandul şi prepuţul penisului şi în labrele mici. Au o formă ovoidă sau piriformă şi sînt de tip alveolar simplu, mai rar compus. Sînt formate dintr-o porţiune secretorie, delimitată de o membrană bazală, dublată de o teacă conjunctivă şi dintr-un conduct, denumit gîtul glandei, ce se deschide la nivelul firului de păr în porţiunea intraepidermică, constituind un spaţiu canalicular, denumit traiectul sebaceu. Epiteliul glandular este reprezentat prin două tipuri celulare : celulele periferice sau bazale, cu rol regenerativ, de formă cubică, cu citoplasma bazofilă, cu rare incluzii lipidice şi celulele centrale, ce sînt mari, poliedrice cu nucleul ratatinat sau picnotic, adesea fragmentat, cu citoplasma clară, vacuolară, abundent încărcată cu grăsimi. Unele celule se keratinizează, devenind asemănătoare celulelor cornoase superficiale epidermice şi constituind un fel de citoschelet glandei.

Fig.283. Structura glandei sebacee.

Canalul excretor sau gîtul glandei este format din celule nesebacee, intens colorate, situate pe unul sau două rînduri. Sebumul este rezultatul dezin-

tegrării celulelor centrale, secreţia acestor glande fiind de tip holocrin. Eliberarea sebumului este determinată de creşterea presiunii intraglandulare şi de contracţia muşchiului erector, glandele sebacee fiind lipsite de celule mioepiteliale. Asincronismul între formarea şi eliminarea sebumului stă la baza unei afecţiuni numite acnee. Sebumul menţine supleţea părului şi lubrifică suprafaţa tegumentului, avînd şi un rol bactericid. El constituie ca o cremă rece naturală, ce împiedecă evaporarea apei în condiţii de frig, cu conservarea căldurii, menţinînd suprafaţa pielii într-o stare uleioasă, prevenind apariţia crăpăturilor şi fisurilor în decursul evaporării sudorii. Sebumul conţine trigliceride, acizi graşi liberi, colesterol şi esteri de colesterol. La bărbat factorul ce controlează secreţia glandelor sebacee este testosteronul. La femei glandele sînt sub acţiunea androgenilor ovariani şi suprarenali.

Muşchii erectori ai firelor de păr sînt reprezentaţi prin fascicole de celule musculare netede cu un traiect oblic. Aceşti muşchi îşi au originea în dermul papilar şi se inseră pe jumătatea profundă a tecii fibroase a foliculului pilos, formînd un unghi ce adăposteşte glanda sebacee. Au o inervaţie simpatică şi determină prin contracţia lor ridicarea la verticală a firelor de păr cu o uşoară retracţie a epidermului corespunzător, realizînd aspectul de piele de găină. Acest reflex este determinat de frig şi de emoţii (frica). Muşchii erectori sînt slab dezvoltaţi la nivelul perilor de pe faţă şi din axile, lipsind la nivelul genelor şi sprîncenelor.

Unghia se prezintă sub forma unei lame cornoase, solide şi elastice, situată pe partea dorsală a ultimei falange, într-o depresiune a tegumentului. Marginile posterioare şi laterale sînt limitate de un pliu periungheal cornos (perionix), marginea anterioară este liberă.

Ca structură (Fig.284) unghia este analoagă firului de păr, avînd un aspect aplatizat, lameliform. Lama cornoasă prezintă două regiuni : rădăcina unghiei, posterioară, subţire şi înfundată în jghiabul cutanat, şi corpul unghiei, porţiunea vizibilă, separate printr-o mică zonă albă, semicirculară, numită lunulă. Corespunzător acestor două regiuni se deosebesc două zone : patul unghiei corespunzător corpului unghiei şi matricea unghiei ce corespunde rădăcinii. Matricea prezintă o activitate mitotică crescută, prin care se realizează creşterea în lungime, ea înconjoară extremitatea

posterioară a rădăcinei lamei osoase, continuîndu-se cu straturile profunde ale epidermului, ce formează jghiabul de inclavare a rădăcinii ungheale. Această creştere în lungime are loc printr-o keratinizare de tip cornos. Creşterea în grosime a unghiei se realizează pe seama elementelor ce constituie patul unghiei, printr-o keratinizare de tip epidermic.

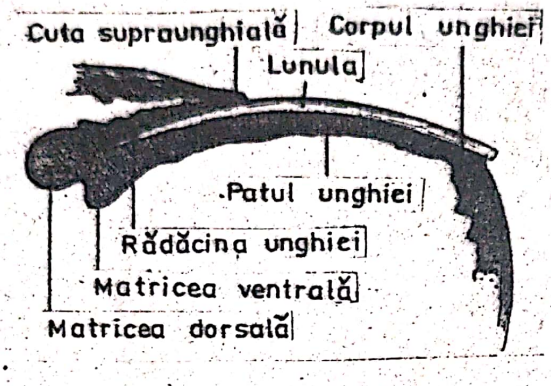

Fig.284. Schema structurii unghiei.

Unghia (rădăcina şi corpul) este constituită din lame şi lamele cornoase, dens aglomerate, cu aspect solzos, puternic imbricate şi unite prin desmozomi. Nucleii lor sînt picnotici, fragmentaţi sau complet dizolvaţi. Culoarea roz a corpului ungheal este determinată de vascularizaţia subjacentă. Patul ungheal este format din elemente corespunzătoare stratului malpighian nekeratinizat al epidermului : strat bazal, format din celule cilindrice, cu frecvente mitoze, şi strat spinos, reprezentat prin 6-8 rînduri de celule mari, poliedrice, spinoase, datorită prezenţei desmozomilor. Matricea unghealâ reprezintă o prelungire a patului ungheal, ce corespunde rădăcinei unghiei. Matricea se continuă cu epidermul cutei supraungheale şi este formată din celule tinere, imature, ce se înmulţesc şi se keratinizează. Dermul subungheal este format din ţesut conjunctiv dens.

Tegumentul este puternic vascularizat la nivelul dermului, epidermul fiind avascular. Prin această bogată vascularizaţie tegumentul participă la reglarea temperaturii corporale, fiind în acelaş timp şi un rezervor de sînge. In hipoderm există un bogat plex vascular, ce asigură nutriţia paniculilor adipoşi, a glomerulilor sudoripari, a bulbilor pilogi şi a corpusculilor senzitivi. Din acest plex iau naştere arterele dermice, ce se ramifică sub forma

unui con la nivelul bazei papilelor dermice. Si la nivelul dermului există un plex vascular, ce furnizează artere pentru derm, şi ramuri fine pentru cel de-al treilea plex arterial - plexul subpapilar sau superficial. Aceste trei plexuri arteriale şi omoloagele lor venoase prezintă numeroase anastomoze. Capilarele ce ajung subepidermic, formează o ansă şi devin descendente.

Tegumentul, respectiv dermul este bogat în capilare şi vase limfatice.

In procesul de îmbătrînire apar modificări caracteristice ce interesează atît componenta epidermică cît şi pe cea dermică. Intregul epiderm devine atrofic, inclusiv stratul cornos, care prezintă fisuri, prin care celulele vii ale straturilor profunde sînt direct expuse factorilor de mediu. Papilele dermice se atrofiază astfel încît joncţiunea dermo-epidermică devine dreaptă, liniară. Dermul superficial devine avascular şi dens, iar structurile anexe (fire de păr, glande sudoripare) se atrofiază şi dispar. Vasele arteriale se sclerozează şi-şi obliterează lumenul. Rezultă o diminuare a troficităţii şi a capacităţii de regenerare şi reparare a tegumentelor, astfel încît cele mai mici injurii, determină apariţia leziunilor.

Regenerarea tegumentelor are la bază proprietatea celulelor epidermice, elemente labile, de a-şi creşte rata mitotică de la 3-6 % cît este normal la 30-40 %, atunci cînd epidermul este lezat.

Este bine cunoscut faptul că un procentaj de 3-6 celule bazale, la suta de celule epiteliale, se divid în mod constant, pentru ca, prin progresare spre straturile superficiale, să înlocuiască celulele superficiale cornificate, ce se descuamă. Diviziunile celulelor stratului bazal au loc în special noaptea, fenomen cunoscut sub numele de "ritm mitotic nocturn". Se asigură astfel o menţinere constantă a numărului de celule epidermice, balanţa dintre elementele regenerate şi cele descuamate fiind sub influenţa unui sistem de control, mediat printr-o glicoproteină denumită "chalonă". Această chalonă, specific epidermică, menţine rata mitotică a celulelor epidermice la un nivel scăzut, grosimea epidermului fiind mereu aceeaşi. Recent s-a constatat că activitatea mitotică din epidermul mamiferelor nu depinde numai de acţiunea inhibitorie a chalonelor, ci şi de intervenţia unui factor mezenchimal nespecific, ce stimulează mitozele celulelor epidermice, factor

sintetizat la nivelul dermului.

In condiţii patologice, de lezare a epidermului (ulceraţii, plăgi, etc.) cantitatea chalonelor epidermice se reduce, fie printr-un proces de inhibiţie a producerii lor, fie printr-un aport insuficient la nivelul celulelor epidermice, datorită stazei din jurul leziunii. In această situaţie ritmul mitotic creşte la 30-40 %.

Refacerea epidermului restabileşte cantitatea de chalonă şi ritmul mitotic revine la normal.

Procesul de regenerare a tegumentelor este mai amplu şi mai complex, în cazul în care plaga este mai profundă şi interesează şi dermul.

Procesul de reparare a unei plăgi rezultată printr-o incizie chirurgicală sau o secţionare accidentală se desfăşoară în modul următor : în zona de întrerupere a continuităţii, care are în general formă literei V, apare, chiar după un interval de cîteva ore, o cantitate redusă de fibrină (Fig.285 A). Apoi epidermul de vecinătate alunecă pe marginile fisurei (Fig.285 B) şi, după aproximativ două săptămîni, se întîlneşte cu cel de pe partea opusă (Fig.285 C). Intre timp fibroblastele şi capilarele dermice şi mai ales cele hipodermice încep să prolifereze formînd un ţesut de neoformaţie, care împinge epiteliul regenerat spre suprafaţă (Fig.285 D). Procesul de reparare este complet după aproximativ 30 de zile. Epiteliul regenerat este iniţial subţire şi lipsit de papile, apoi treptat capătă aspectul normal papilar.

Inciziile chirurgicale suturate se vindecă mai repede şi mai uşor faţă de secţionările sau plăgile accidentale, unde pe lîngă alţi factori, un rol deosebit îl joacă infecţia cît şi întinderea şi neregularitatea zonei de discontinuitate.

In chirurgia estetică şi reparatorie se acordă o importanţă deosebită localizării secţionării, care este recomandat să fie paralelă cu pliurile de flexie.

Procesul de reparare are loc şi în cazul grefelor tegumentare, utilizate în special în chirurgia reparatorie şi estetică.

Grefarea sau transplantarea unei porţiuni de piele în altă parte a organismului (autografa) se realizează prin două metode :
- grefa "cu pedicul", cea mai utilizată, cînd transplantul rămîne un timp legat de regiunea sa de origine printr-un pedicul vascular, şi - grefa "liberă", cînd aceasta este complet separată de regiunea din care a fost recoltată.

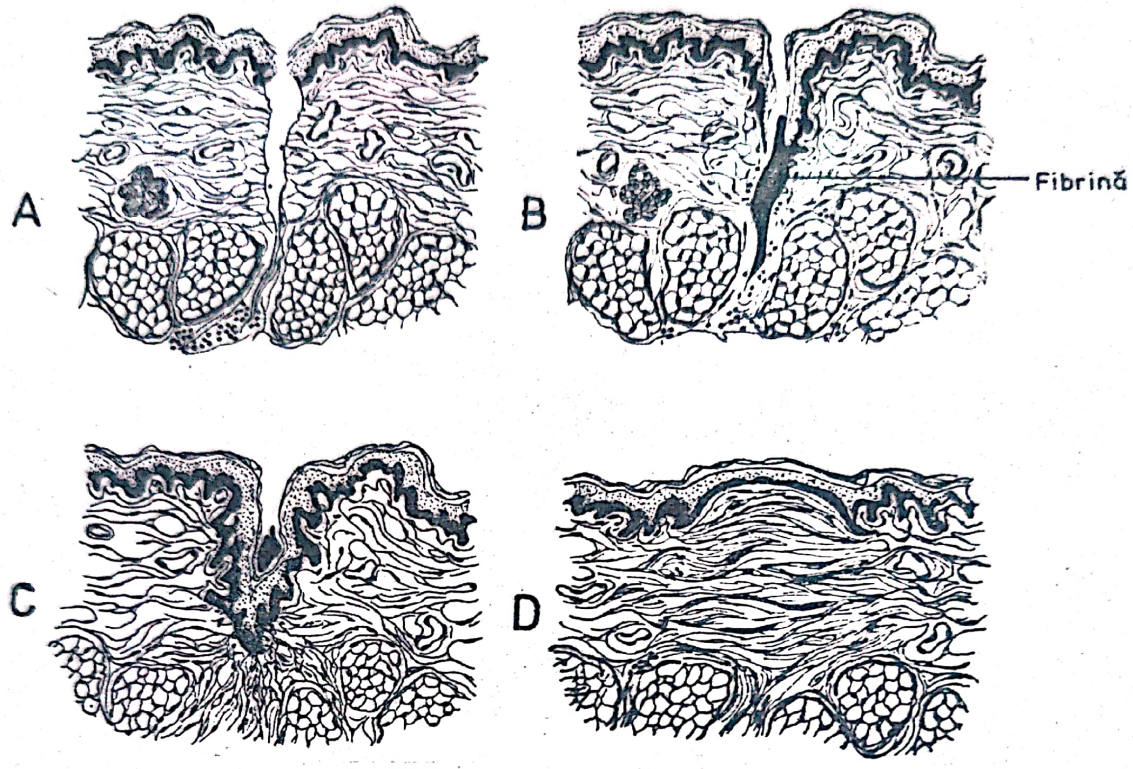

Fig.285. Procesul de reparare a unei plăgi tegumentare.

Grefele libere (autografe sau homografe) pot fi, la rîndul lor, de două feluri : a) <u>grefa clivată</u>, în care transplantul reprezentat numai prin epiderm şi dermul papilar (fig.286 stînga) este plasat pe zona de piele denudată. In aceste condiţii transplantul se va nutri la început prin imbibiţie din fluidul de la suprafaţa zonei în care a fost grefat şi apoi prin stabilirea unor legături conjunctivo-vasculare.

Zona de recoltare a grefei clivate se va vindeca prin regenerarea epidermului pe seama celulelor bazale ale foliculilor pilosi şi ale glandelor sebacee (Fig.286 dreapta).

b) <u>Grefa totală</u> presupune un transplant alcătuit din epiderm şi derm, inclusiv anexele tegumentare. Este de preferat deoarece, datorită prezenţei dermului, se stabilesc conexiuni vasculare solide, după aproximativ a 7-a zi, între transplant şi ţesutul subjacent. Prin prezenţa foliculilor pilosi, elementele regenerative sînt mai numeroase, asigurîndu-se astfel o reepidermizare eficientă.

In cazul grefelor totale zona din care a fost recoltat transplantul se va vindeca prin cicatrizare, datorită lipsei anexe-

lor pielii, care au fost antrenate odată cu grefonul.

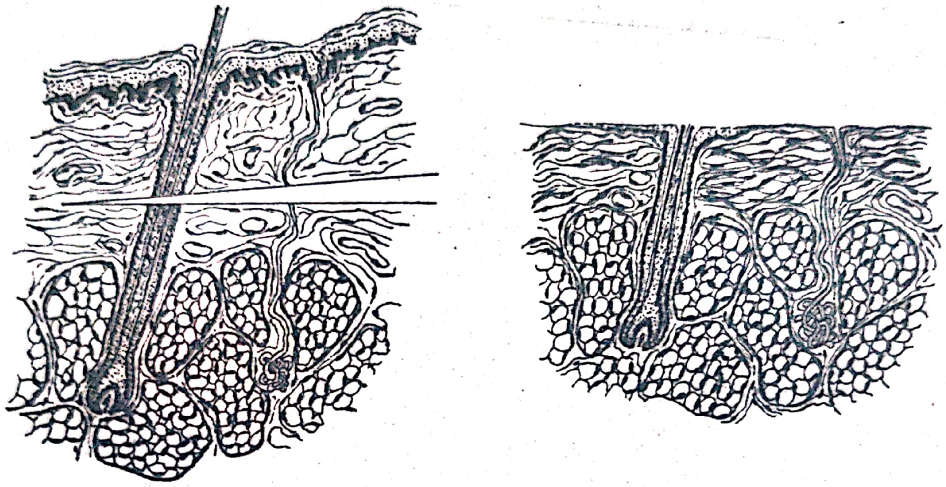

Fig.286. Grefa clivată (stînga) şi refacerea tegumentului restant (dreapta).

BIBLIOGRAFIE SELECTIVA

1. BARGMANN W. - Histologie und mikroskopische Anatomie des Menschen. Georg Thieme Verlag Stuttgart, 1967.
2. BLOOM W., FOWCETT D.W. - A textbook of Histology. W.B. Saunders Company - Philadelphia, London, Toronto, 1975.
3. CHÊVREMONT M. - Cytologie et Histologie, vol.I, II, Ed. Desoer Liège, 1975.
4. DICULESCU I., ONICESCU D., RÎMNICEANU C. - Histologie, vol. I, II. Ed.Didactică şi Pedagogică, Bucureşti, 1970, 1971.
5. DOBRESCU GIOCONDA, IONESCU JEANA - Apărarea muco-ciliară şi bronşitele cronice. Raport al XII-lea Simp. Morfol.Norm. şi Pat. Petroşani 1979 - vol.pp.22-38.
6. HAM W.A., LESSON S.TH. - Histology, London 1961.
7. HAULICA I. şi col. - Elemente de Fiziologie. Litografia I.M.F. Iaşi, 1977.
8. HILDING A.C. - Mucociliary insufficiency and its possible relation to chronic bronchites and emphysema. Med. Thorac. 1965, 22, 329-345.
9. HUMPHREY H.J., WHITE G.R. - Immunology for Students of Medecine, Blackwell Scientific Publication, Oxford and Edinburgh, 1970.
10. JIMBOW KOWICHI, QUEVEDO C.W., FITZPATRICK B.Th., SZABO G. - Some aspects of melanin biology. The Journ. of invest. Derm., 1976, 89, 67, 72-89.
11. JUNQUEIRA J.C., CARNEIRO J., CONTOPOULOS A. - Basic histology, Lange Medical Publication. Los Altos, California, 1975.
12. LESSON S.TH., LESSON R.C. - Histologie. Masson et Cie Paris, 1971.
13. PAPILIAN V.V., ROSCA GH.V. - Tratat elementar de histologie, vol.I, II. Ed.Dacia, Cluj - Napoca, 1978.
14. RÎMNICEANU C. - Histologie. Ed.Didactică şi Pedagogică, Bucureşti, 1965.
15. VELICAN C., VELICAN DOINA - Organizarea macromoleculară a ţesutului conjunctiv. Ed.Acad. R.S.România, Buc., 1970.

C U P R I N S

Sistemul nervos . . . . . pag. 1
Sistemul nervos periferic 1
Ganglionul spinal 1
Ganglionii vegetativi 2
Nervii 3
Degenerescenţa şi regenerarea fibrei nervoase 4
Sistemul nervos central 7
Măduva spinării 7
Trunchiul cerebral 10
Cerebelul 11
Scoarţa cerebrală 14
Invelişurile meningeale 18
Plexurile coroide 21
Organele de simţ 22
Analizorul tactil 24
Expansiuni nervoase libere intraepidermice 24
Terminaţiuni nervoase incapsulate 25
Terminaţiuni nervoase peritrichiale 26
Analizorul olfactiv 27
Analizorul gustativ 31
Organul auditiv şi organul echilibrului : urechea 34
Urechea internă 36
Histofiziologia organului Corti 44
Organul vederii 47
Sclerotica 47
Tunica vasculară 50
Retina 54
Mediile transparente ale globului ocular 59
Organele anexe ale globului ocular 60
Pleoapele 60
Conjunctiva 61
Aparatul lacrimal 62
Sistemul endocrin 63
Hormonii 63
Coordonarea activităţii glandelor endocrine 64
Hipofiza 65

Adenohipofiza . . . . . pag. 66
Neurohipofiza 73
Epifiza 76
Glandele suprarenale 79
Corticosuprarenala 79
Medulosuprarenala 83
Paraganglionii 86
Tiroida 86
Celulele parafoliculare 90
Ciclul secretor al celulelor foliculare 91
Glandele paratiroide 96
Pancreasul endocrin 98
Organele hematoformatoare 102
Hematopoieza 102
Măduva roşie hematoformatoare 105
Problema hematopoiezei 106
Cercetările moderne experimentale 107
Eritropoieza 110
Eritronul 113
Granulopoieza 115
Megacariocitopoieza 120
Monocitopoieza 122
Limfopoieza 123
Timusul 125
Corticala 127
Medulara 129
Vascularizaţia timusului 130
Funcţia endocrină a timusului 132
Timusul organ imunolimfopoietic 133
Involuţia timusului 133
Limfoganglionii 135
Stroma ganglionară 136
Parenchimul ganglionar 137
Zona corticală 138
Zona medulară 139
Vascularizaţia limfoganglionului 141
Răspunsul mediat celular 142
Răspunsul umoral 143
Modificările limfoganglionilor legate de vîrstă . . . 143

Scanned with OKEN Scanner

Splina pag.144
Vascularizaţia splinei 144
Stroma splinei 147
Parenchimul splinei 147
Pulpa albă 147
Pulpa roşie 149
Funcţiile splinei 151
Amigdalele 152
Sistemul digestiv 154
Tubul digestiv supradiafragmatic 154
Cavitatea bucală 154
Regiunea vestibulară 155
Regiunea masticatorie 156
Limba 157
Dinţii 160
Dentina 160
Smaltul 163
Cimentul 165
Pulpa dentară 165
Periodontul 166
Parodonţiul 167
Histogeneza dintelui 168
Faringele 173
Structura generală a tractului digestiv 174
Esofagul 176
Tubul digestiv subdiafragmatic 179
Stomacul 179
Regiunea cardială 183
Regiunea corpului şi fundusului 184
Regiunea pilorică 190
Histofiziologie 192
Intestinul 194
Intestinul subţire 194
Mucoasa 196
Celulele sistemului endocrin difuz intestinal . . . 201
Glandele Lieberkühn 202
Glandele Brunner 206
Histofiziologia intestinului subţire 207

Scanned with OKEN Scanner

Intestinul gros pag.212
Apendicele ileo-cecal 215
Rectul 217
Regiunea anală 217
Vascularizaţia tubului digestiv gastro-intestinal 217
Inervaţia tractului gastro-intestinal 219
Sistemul endocrin difuz al tractusului gastro-intestinal . 220
Glandele anexe ale tubului digestiv 224
Glandele salivare 224
Acinii secretori 224
Sistemul canalelor excretoare 227
Glandele parotide 229
Glandele submandibulare 229
Glandele sublinguale 231
Histofiziologia glandelor salivare 231
Pancreasul 233
Acinii 233
Canalele excretoare 234
Secreţia pancreatică 235
Regenerarea pancreasului 237
Ficatul şi căile biliare 237
Lobulul hepatic 238
Circulaţia sanguină hepatică 241
Sinusoidele hepatice 243
Citologia parenchimului hepatic 245
Canaliculele biliare 249
Regenerarea hepatică 251
Fiziologia ficatului 251
Căile biliare 255
Vezicula biliară 256
Aparatul respirator 259
Naso-faringele 259
Laringele 260
Traheea 260
Structura bronşiilor 263
Unitul pulmonar 267
Bronşiolele respiratorii 268
Alveolele 269
Vascularizaţia pulmonilor 276

Scanned with OKEN Scanner

Nervii pulmonului pag.278
Pleura 279
Histogeneza pulmonului 279
Histofiziologia pulmonului 280
Aparatul excretor 284
Rinichii 284
Nefronul 286
Corpusculul renal 287
Tubul urinifer 293
Tubii colectori 296
Aparatul juxtaglomerular 297
Vascularizaţia rinichiului 298
Inervaţia rinichiului 300
Histofiziologia rinichiului 300
Căile excretorii 303
Dezvoltarea ontogenetică a aparatului excretor 308
Sistemele de reproducere 312
Dezvoltarea ontogenetică a gonadelor 312
Aparatul de reproducere femenin 314
Ovarele 314
Medulara 314
Corticala 314
Foliculii primordiali 316
Foliculii primari 316
Foliculii secundari 319
Ovogeneza 321
Formarea corpului luteinic 323
Atrezia folliculară 327
Tesutul interstiţial al ovarului 328
Ovarul la menopauză 329
Trompa uterină 330
Uterul 331
Miometrul 332
Endometrul 333
Ciclul menstrual 334
Istmul şi colul uterin 337
Placenta 339
Procesul de morfogeneză a placentei 340
Funcţiile placentei 346

Scanned with OKEN Scanner

Vaginul . . . . . pag. 347
Organele genitale externe 349
Interrelaţii endocrine în sfera genitală feminină. 349
Glanda mamară 350
Aparatul de reproducere masculin 355
Testicolul 355
Evoluţia în funcţie de vîrstă 357
Tubii seminiferi 359
Caracterele citologice ale celulelor seminale . . 361
Spermatogeneza 363
Spermiogeneza 365
Spermatozoidul 366
Glanda interstiţială a testicolului 368
Vasele şi nervii testicolului 370
Modificări involutive ale testicolului 370
Căile genitale masculine 370
Căile spermatice intratesticulare 370
Căile spermatice extratesticulare 371
Epididim 372
Canalul deferent 373
Glandele anexe 375
Veziculele seminale 375
Prostata 376
Glandele bulbo-uretrale 377
Organul copulator 377
Pielea şi anexele pielii 380
Pielea 380
Epidermul 381
Dermul 386
Hipodermul 387
Celulele melanoformatoare 387
Melanogeneza 388
Anexele pielii 391
Glandele sudoripare 391
Aparatul pilo-sebaceu 392
Unghia 397
Vascularizaţia tegumentului 398
Modificările tegumentului în procesul de îmbătrînire . . 399
Regenerarea tegumentelor 399

Grefele tegumentare pag.400
Bibliografie 403
Cuprins 404

Scanned with OKEN Scanner